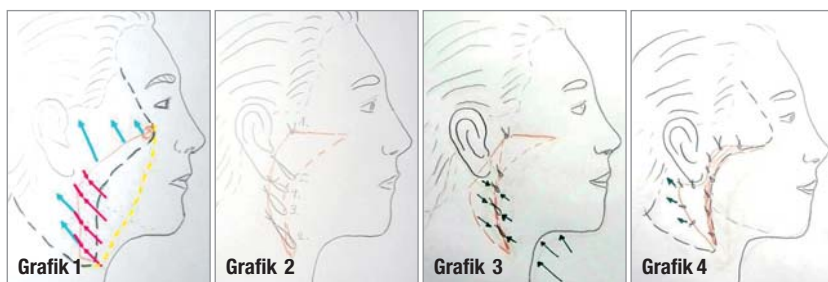


# Tiefe Fixationsnähte des Platysmas – eine Weiterentwicklung des SMAS Facelifts

**Autor** \_Dr. med. Dr. med. dent. Frank Muggenthaler, Freiburg im Breisgau



**Grafik 1** \_ Darstellung der Ausdehnung der Hautdissektion (dunkle gestrichelte Linie), der Ausdehnung der SMAS/Platysma Präparation (gelbe gestrichelte Linie), der Spannungsvektoren infolge der tiefen Suspensionsnähte (rote Pfeile) und der Verlagerung des SMAS nach cranial und posterior (blaue Pfeile).

**Grafiken 2 und 3** \_ Reihenfolge der Fixationsnähte: Die erste Naht hebt das SMAS an, etwa auf Höhe des Jochbogens. Die folgenden Nähte bringen sukzessive das Platysma unter Spannung und verkleinern den Totraum unter SMAS und Platysma.

**Grafik 4** \_ Dann wird der Überstand des SMAS/Platysmalappens unter das Ohr geschwenkt und dort ebenfalls fixiert.

**OP-Abb. 1** \_ Vollständige Präparation des SMAS, cranial bis über den M. zygomaticus major, und im kaudalen Bereich weit unter das Platysma.

**OP-Abb. 2 und 3** \_ Die ersten Fixationsnähte des SMAS erfolgen etwa auf Höhe des Jochbogens. Wenn die Ligamente über dem Jochbein ausreichend gelöst wurden, zeigt sich jetzt schon eine deutliche Anhebung der Mundwinkel.

## Einleitung

Mehrschichtige Faceliftings, bei denen das SMAS gezielt angehoben und gestrafft wird, ermöglichen eine besonders harmonische und anhaltende Verjüngung der Konturen von Gesicht und Hals. Eine wesentliche Rolle spielt dabei die Art und Weise der Verlagerung des Platysmas. Die hier vorgestellte Platzierung zusätzlicher Fixationsnähte unter dem Platysma-Muskel führt zu einer weitergehenden Optimierung der Halskonturen. Daneben ermöglicht diese Technik das gezielte Anheben abgesunkener hypertrophischer Submandibulardrüsen und verringert das Risiko typischer Komplikationen eines Halsliftings.

## Vorteile des SMAS Facelifts

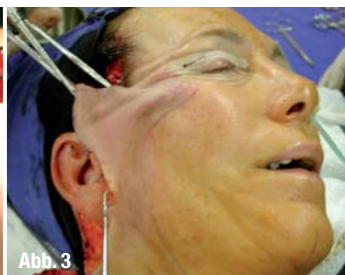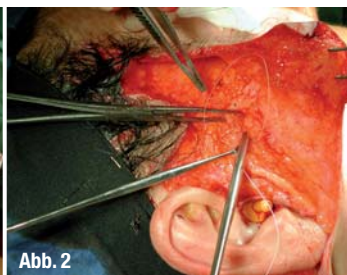
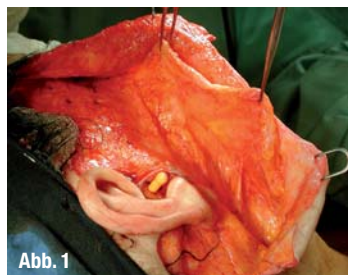Reine cutane Gesichtsliftings ermöglichen eine sehr begrenzte Reposition abgesunkener Gesichtspartien und haben praktisch keinen Hebeeffekt im submandibulären Bereich. Dagegen bergen sie wegen der erhöhten Hautspannung das Risiko unnatürlich

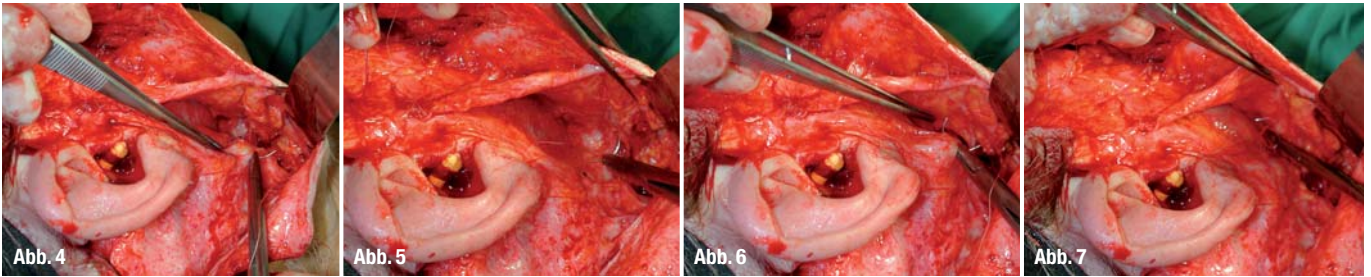
erscheinender Verziehungen sowie einer unvorteilhaften Narbenbildung.

Gesichtsliftings, bei denen das Gewebe zwischen Gesichtshaut und tiefer Gesichtsfazie separat mobilisiert und angehoben wird, verringern diese Risiken. Das sogenannte Superficial Musculo Aponeurotic System (SMAS) beinhaltet anatomisch im Wesentlichen den Platysma-Muskel und die Kapsel der Ohrspeicheldrüse. Wird die Kapsel der Glandula parotis in das SMAS integriert, erleichtert dies wegen der besseren anatomischen Übersichtlichkeit die Präparation eines stabilen Lappens, der kontinuierlich in das Platysma übergeht und bei seiner Verlagerung und Straffung damit auch entscheidend zu einer Verbesserung der Halskontur beitragen kann. Dies gelingt aber nur, wenn SMAS und Platysma weit genug nach ventral und kaudal präpariert bzw. die festen Anheftungen (Retaining Ligaments) über dem Jochbein und dem Vorderrand des M. masseter gelöst werden.

Dank der Verlagerung und Straffung des SMAS werden die straffenden Kräfte bei einem Lifting auf die Tiefe begrenzt, während die Gesichtshaut nahezu spannungsfrei bleibt. Die Gefahr unschöner Verziehungen und auffälliger Narben wird damit erheblich verringert.

Sehr verbreitet ist die Raffung der tieferen Gewebeschicht durch Plikationsnähte, ohne zuvor das SMAS separat mobilisiert zu haben. Auch damit kann eine gewisse Anhebung des SMAS und Straffung des Platysmas erreicht werden. Eingeschränkt sind allerdings die Konturierungsmöglichkeiten im Wangenbereich und unter dem Kieferwinkel. Auch





in Bezug auf die Haltbarkeit scheinen Plikationsnähte der SMAS-Technik unterlegen zu sein.

### Zusätzliche Fixationsnähte unter dem Platysma

Bei der klassischen Verlagerung und Fixation des SMAS werden lediglich an den Lappenrändern im Wangenbereich und unter dem Ohr Fixationsnähte angebracht. Daraus können folgende Nachteile resultieren: Das Ausbreiten des SMAS/Platysmas und zeltförmige Anspannen über den M. sternocleidomastoideus führt dort zu einer Gewebeerweiterung und diskreten Verbreiterung des Halses, die ästhetisch störend sein kann. Aus dem gleichen Grund wird die markante Einsenkung am Vorderrand dieses Muskels durch den Lappen überlagert, worunter die klare Definition des Kieferwinkels leidet. Ein weiteres Problem können Nachblutungen dar-

stellen, die sich unter dem mobilisierten SMAS/Platysmalappen zu einer beträchtlichen Größe entwickeln können und dann eine chirurgische Revision erfordern.

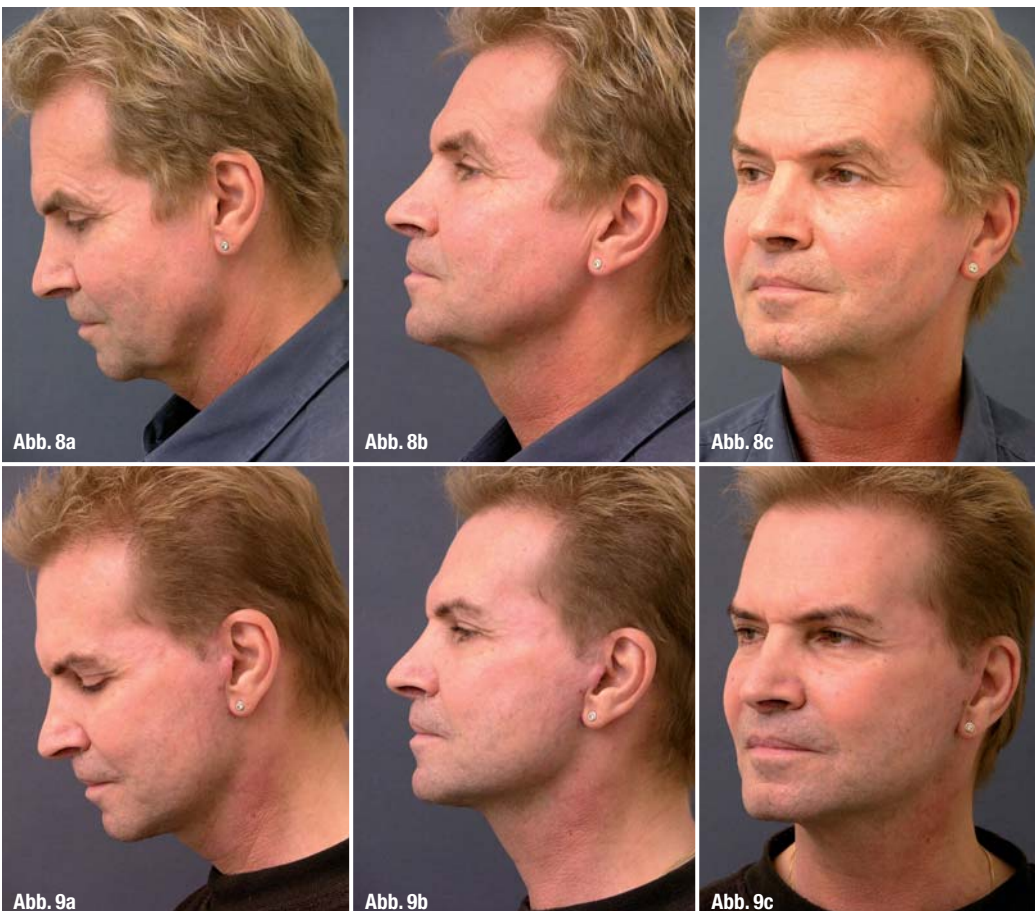Seit Herbst 2007 platzieren wir regelmäßig vier bis fünf zusätzliche 4/0 Fixationsnähte (nicht resorbierbarer, geflochtener Polyesterfaden), welche vom Vorderrand des M. sternocleidomastoideus nach ventral an die Unterseite des Platysmas reichen. Es ergeben sich damit verschiedene Vorteile:

Der Vorderrand des M. sternocleidomastoideus sowie darüber befindliche Anteile des Platysmas und des subcutanen Fettgewebes werden ein Stück weit nach ventral verlagert, woraus eine ästhetisch vorteilhafte Verschmälerung der Halskontur resultiert.

Der Totraum unter dem Platysma und dem SMAS wird erheblich verkleinert. Damit sinkt auch das Risiko einer revisionsbedürftigen postoperativen Nachblutung.

**OP-Abb. 4 und 5** Jetzt werden verschiedene Matratzennähte vom Vorderrand des M. sternocleidomastoideus zur Unterseite des Platysmas gelegt.

**OP-Abb. 6 und 7** Durch diese Nähte wird sukzessive das Platysma unter Spannung gebracht und die Halskontur betont. Gleichzeitig wird der Totraum unter dem SMAS/Platysmalappen dadurch erheblich verkleinert, wodurch die Gefahr von Nachblutungen gesenkt wird.



**Abb. 8a–8c:** Patient vor der OP\_ 60-jähriger Patient, bei dem eine Elastose und Rhytidose von Wangen und Hals vorliegen.

**Abb. 9a–9c:** Patient nach dem Facelift\_ Derselbe Patient sechs Wochen nach einem Gesichts-Halslifting bei Anwendung der tiefen Suspensionsnähte und einer submandibulären Liposuction.

**Abb. 10a–10c: Patientin vor der OP** 44-jährige Patientin, bei der eine ausgeprägte cervico-faciale Elastose sowie ein Tiefstand der vergrößerten Submandibulardrüsen vorliegen.

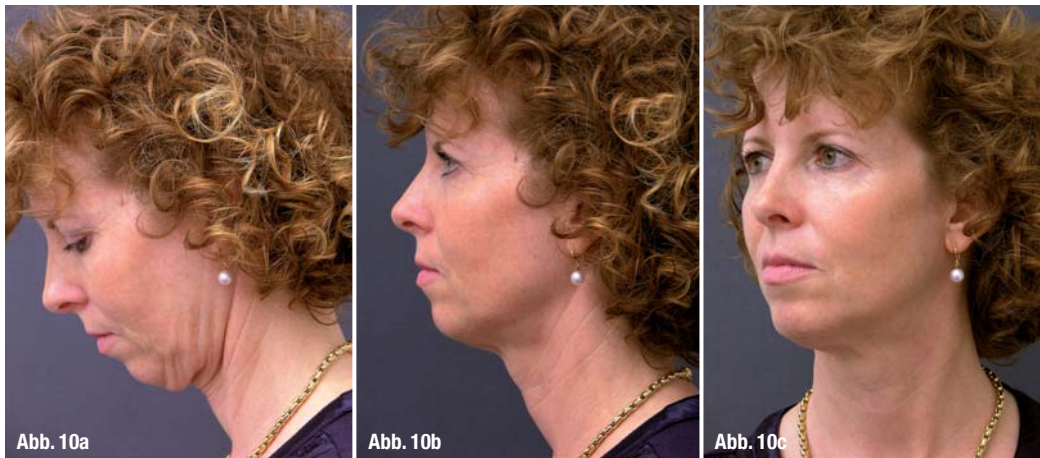

Abb. 10a

Abb. 10b

Abb. 10c

**Abb. 11a–11c: Patientin nach dem Facelift** Dieselbe Patientin sechs Wochen nach einem Lifting von Gesicht und Hals bei Anwendung der subplatysmalen Fixationsnähte.

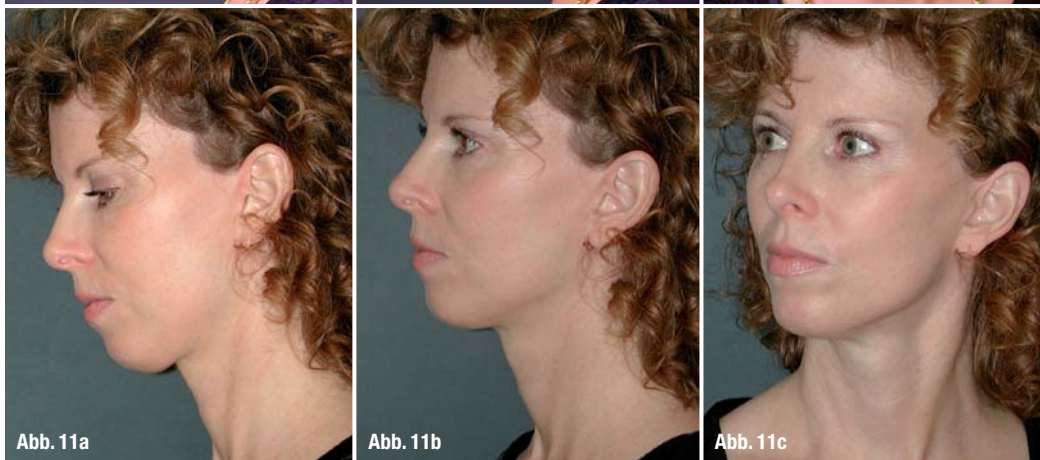

Abb. 11a

Abb. 11b

Abb. 11c

Die zusätzlichen Fixationsnähte ermöglichen eine noch bessere Straffung des Platysmas und Konturierung des Halsprofils, als dies schon bei der herkömmlichen SMAS-Technik möglich ist.

### Anheben vergrößerter abgesunkener Submandibulardrüsen

Vergrößerte, abgesunkene Submandibulardrüsen beeinträchtigen nicht nur die ästhetische Erscheinung eines Halses, sondern können auch mit funktionellen Problemen einhergehen. In der Vergangenheit wurden sehr unterschiedliche Behandlungsmethoden beschrieben, um eine entsprechende Korrektur zu erzielen. Eine komplette Entfernung der Drüsen über einen perkutanen, submandibulären Zugang kann eine auffällige Narbe hinterlassen und birgt das Risiko einer Schädigung des N. facialis. Daher ist diese Behandlungsvariante nur bei dringender Entfernung der kompletten Drüse vertretbar. Teilresektionen der Drüse sind auch über eine submentale Incision möglich, wobei allerdings die Übersichtlichkeit eingeschränkt ist und eine gefahrlose Blutstillung erschwert sein kann.

Um zu tief stehende Drüsen lediglich anzuheben, wurden auch Suspensionsfäden beschrieben, die vom lingualen Periost des Unterkiefers die Drüsen umschlingen und nach cranial reponieren.

Im Rahmen eines SMAS-Liftings besteht die Möglichkeit, durch weite Mobilisation des Platysmas die Glandula submandibularis teilweise oder vollständig freizulegen. Damit kann eine übersichtliche Situation herbeigeführt werden, um die Drüse gefahrlos zu verkleinern oder vollständig zu entfernen. Um abgesunkene, leicht vergrößerte Drüsen in eine funktionell und ästhetisch optimale Position zu versetzen, eignen sich die oben beschriebenen subplatysmalen Fixationsnähte ausgezeichnet. Mit großer Präzision lässt sich damit das Platysma straffen, um den Drüsen die erforderliche Abstützung zu geben und ein Anheben der Drüsen zu bewirken.

### Zusammenfassung

Zusätzliche Fixationsnähte an den Unterseiten von Platysma und SMAS ermöglichen eine noch bessere Konturierung des Halses. Durch die Verkleinerung des Totraumes unterhalb von SMAS und Platysma wird durch diese Maßnahme das Risiko ernster Nachblutungen verringert. Unter Anwendung dieser Nähte ist es auch möglich, abgesunkene vergrößerte Submandibulardrüsen auf vergleichsweise einfache Art anzuheben.

*Literaturliste beim Verlag erhältlich.*

#### **\_Kontakt** face

**Dr. med. Dr. med. dent. Frank Muggenthaler**  
 Facharzt für Mund-, Kiefer und Gesichtschirurgie, Plastische und Ästhetische Operationen  
 Fontana Klinik  
 an den Thermen Freiburg  
 An den Heilquellen  
 79111 Freiburg im Breisgau  
[www.muggenthaler.net](http://www.muggenthaler.net)

Gesichtschirurgie  
 Mittlere Brücke  
 Schiffflände 2  
 4051 Basel, Schweiz  
[www.muggenthaler.ch](http://www.muggenthaler.ch)