

Lebensqualität in der rekonstruktiven Chirurgie – kraniofaziale epithetische Versorgung

Autoren _Dr. Dr. Andreas Borst, Dr. Jan Dirk Wolff, Münster

_Die Rekonstruktion ausgedehnter Gesichtsdefekte ist eine chirurgisch-technische Herausforderung von besonderer sozialmedizinischer Bedeutung. Das Gesicht zu verlieren ist eine der Grundängste der Menschheit. Stigmatisiert zu sein und sich nicht mehr frei unter Menschen bewegen zu können, wird teilweise als schlimmer empfunden als der ursprüngliche Tumor oder Unfall. Daher ist eine möglichst kurzfristige Rekonstruktion für den Erfolg der Rehabilitation entscheidend. Hier ist die Epithese der Rekonstruktion mit Eigengewebe überlegen. Entscheidend für das gewählte Verfahren ist aber immer der Wunsch des Patienten.

Seit mehr als 50 Jahren finden Epithesen zur Rekonstruktion von Defekten an Ohr, Nase, Auge sowie übergreifenden Gesichtsteilen in unserer Klinik Anwendung. Die Erfahrung des gesamten Teams erwuchs aus der Herstellung über 6.000 Epithesen seit 1935. Aktuell werden jährlich 200 Patienten epithetisch versorgt.

Eine erfolgreiche Rehabilitation von Menschen mit komplexen Gesichtsdefekten umfasst wesentlich mehr als die Herstellung der Epithese allein. Teamarbeit aller Beteiligten ist die Voraussetzung für eine

erfolgreiche Rehabilitation nach Tumorresektion mit entstellenden Gesichtsdefekten. Dies sind außer den behandelnden Chirurgen besonders die Epithesenabteilung (Anfertigung der Epithese) und die Abteilung für Psychoonkologie.

Die Epithetiker sind hochspezialisierte Mitarbeiter, häufig mit einer zahntechnischen Ausbildung, die die Gesichtsepithese komplett als Abbild der Natur am Patienten herstellen. Die Möglichkeiten der epithetischen Rekonstruktion werden dem zukünftigen Patienten schon bei der ambulanten Vorstellung gezeigt. Neben einer engmaschigen psychoonkologischen Betreuung ist diese Demonstration des Rekonstruktionsziels wichtig für die spätere erfolgreiche Rehabilitation. Zusammen können der Chirurg, der Epithetiker und der Psychoonkologe bereits präoperativ Zuversicht vermitteln. Das Hauptziel der Behandlung ist Lebensqualität.

_Herstellung der Epithese

Die Epithese selbst wird individuell vom Anaplastologen (Epithetiker) hergestellt und besteht heute meist aus dem natürlichen Hautkolorit entspre-

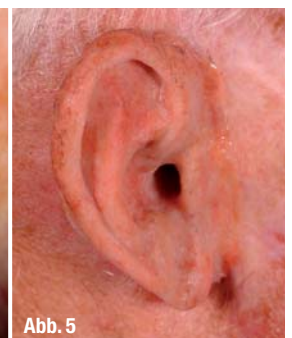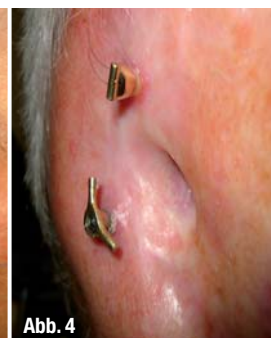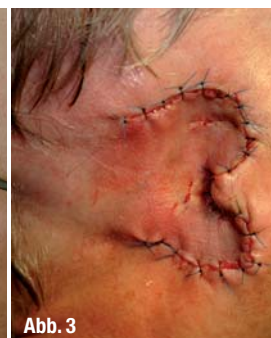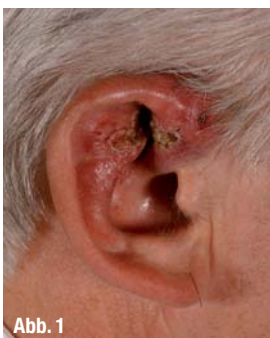Abb. 1 _Präoperativer Situs: Histologisch gesichertes sklerodermiformes Basaliom mit Infiltration des Ohrknorpels.

Abb. 2 _Zustand nach Ablatio auris und Insertion von drei Schraubenimplantaten.

Abb. 3 _Primäre Defektdeckung mit einer Retroaurikularlappenplastik, zweizeitiges Vorgehen.

Abb. 4 _Implantatfixierte Steggerüste mit reizfreien periimplantären Verhältnissen.

Abb. 5 _Rehabilitationsergebnis durch die implantatfixierte Epithese.

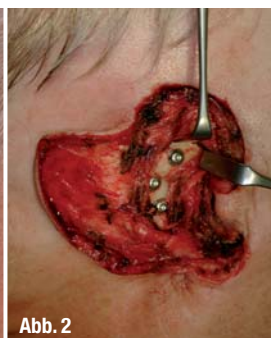

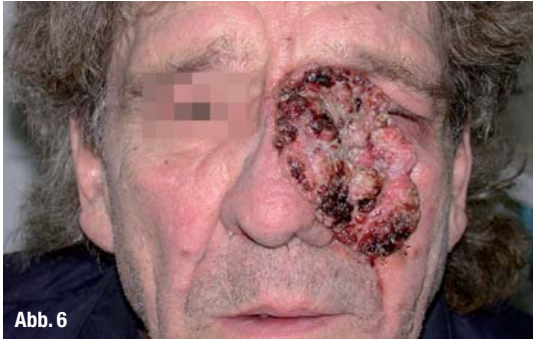


Abb. 6

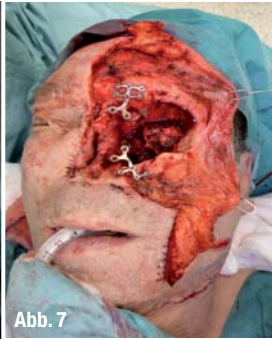

Abb. 7

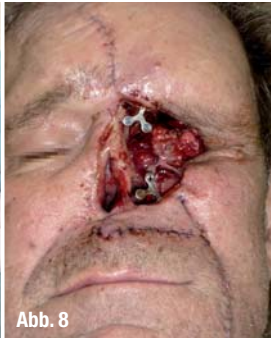

Abb. 8

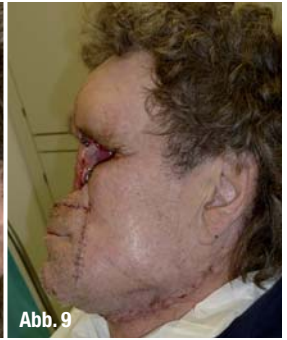

Abb. 9

Abb. 6_ Ausgedehntes Basaliomata terebrans mit Infiltration der linken Wange, der linken Orbita, der Nase, der linken Kieferhöhle und der linken Frontobasis.

Abb. 7_ Kombination von Schraubenimplantaten am Supraorbitalrand und subperiostalem Trägerplattensystem (medialer Orbitalrand und Infraorbitalrand).

Abb. 8_ Maximale Verkleinerung des Resektionsdefektes durch lokale und regionale Lappenplastiken.

Abb. 9_ Postoperativer Situs in der Profilsicht.

chend eingefärbtem Silikon. Haare oder im Bereich der Orbita eine Augenprothese können eingearbeitet werden. Dabei erreichen die Epithetiker durch hohe Präzision und Kunstfertigkeit verblüffend natürliche Ergebnisse. Nach Stabilisierung und Abschwellen der Operationswunde kann ein Abdruck vom Wundgrund genommen werden. Für eine gute Passform ist dies ab drei Monate postoperativ möglich.

Für die Fixierung im Gesicht gibt es verschiedene Möglichkeiten. Epithesen können mit hautfreundlichem Kleber fixiert, an einer Brille oder mit Verankerungssystemen im Knochen befestigt werden (Osseointegration). Die Verankerung im Knochen ist heute der Goldstandard und die sicherste und komfortabelste Lösung für den Patienten. Die abnehmbare Epithese wird dann mittels Magneten oder gelegentlich auch Stegen auf den Verankerungssystemen befestigt.

_Osseointegration

1965 wurden zum ersten Mal Implantate bei zahnlosen Menschen in den Kiefer eingesetzt. 1977 prägte Brånemark den Begriff der Osseointegration, die perfekte, stabile Verbindung zwischen Knochen und Implantat ohne dazwischen gelagertes Bindegewebe.^{1,2} Gleichzeitig inserierte Tjellström, bestärkt durch die guten Erfolge der Zahnmedizin, erstmals Titanimplantate im Warzenfortsatz zur perkutanen Verankerung von Hörgeräten. Seit 1979 werden auch Gesichtsepithesen zum Ersatz verloren gegangener Organe wie Ohr, Nasen oder Auge mittels Titanimplantaten fixiert.³

Wie in der dentalen Implantologie können in der kraniofazialen Epithetik ein einzeitiges Vorgehen sowie eine Zwei-Schritt-Technik unterschieden werden. Die Operationstechniken wurden von Tjellström und Federspiel beschrieben.^{4,5,7,8,9}

Beim zweizeitigen Vorgehen wird nach Insertion der Implantate der zuvor präparierte Hautlappen über die Implantate zurückgelegt und die Wundränder miteinander durch Naht adaptiert. Nach einer Einheilphase von drei Monaten werden die Implantate freigelegt. Gleichzeitig wird der Lappen ausgedünnt, um die Hygienefähigkeit zu verbessern und so einer Weichteilinfektion vorzubeugen. Nach Entfernen der Deckschrauben können die Distanzhülsen fixiert werden.

Der Hautlappen wird im Bereich der Implantatdurchtrittsstellen gestanzt, ggf. können auch die Wundränder um die Implantate herum vernäht und ein Verband angelegt werden.

Beim einzeitigen Vorgehen wird ein 5–6 mm dicker Hautlappen supraperiostal präpariert. Nach Schwippen wird dann zur Vermeidung von periimplantären Granulationsgewebe Periost mit darüberliegendem Bindegewebe entfernt.⁶ Nach Insertion der Implantate wird die ausgedünnte Lappenplastik zurückgelegt und die Wundränder durch Naht adaptiert.

Die Abbildungen 1 bis 3 demonstrieren das Einbringen von insgesamt drei kraniofazialen Implantaten nach Ablatio auris im Bereich des rechten Mastoids. Der zuvor gebildete retroaurikuläre Lappen dient der anschließenden Defektdeckung. Abbildung 4 zeigt eine postoperativ stabile und periimplantär reizfreie Wundsituation nach Freilegung und Steg-

Abb. 10_ Stabil integriertes Epitec-Plattensystem nach Ablatio nasi, Frontalansicht.

Abb. 11_ Stabil integriertes Epitec-Plattensystem nach Ablatio nasi, Profilsicht.

Abb. 12_ Abgeschlossene epithetische Rehabilitation mit Nasenepithese, Profilsicht.

Abb. 13_ Abgeschlossene epithetische Rehabilitation mit Nasenepithese, Frontalansicht.

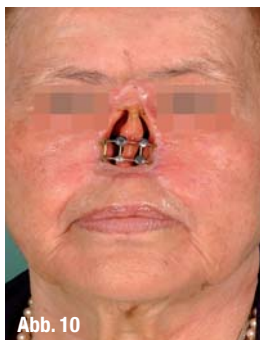

Abb. 10

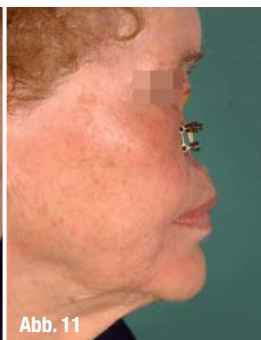

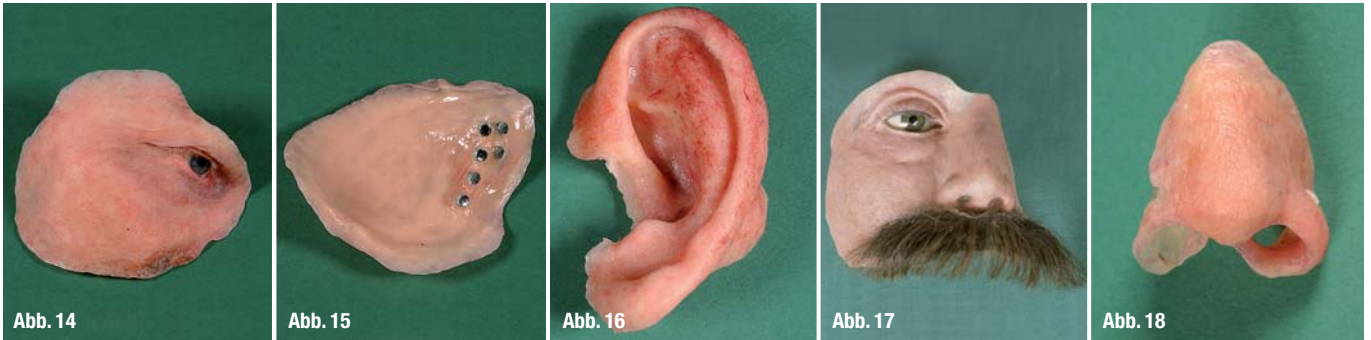
Abb. 11

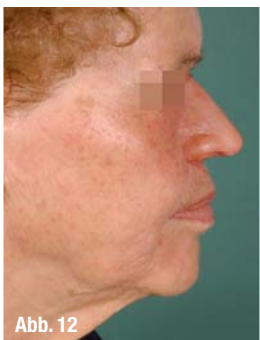

Abb. 12

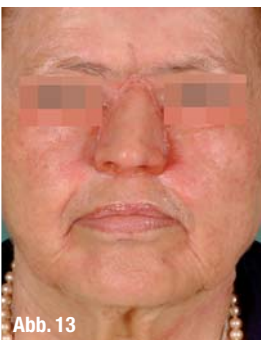

Abb. 13



versorgung der Implantate. Nach Freilegung und Versorgung der Implantate durch Goldkämpchen mit integriertem Steg kann die fertiggestellte Epithese zum Ersatz des rechten Ohres stabil fixiert werden (Abb. 5).

Ausgedehnte Terebrans-Basaliome erfordern eine radikale Tumorsektion mit chirurgischer Entfernung der infiltrierten knöchernen Strukturen. Ein suffizienter Epithesehalt kann nach Entfernung wichtiger Pfeilerstrukturen wie der kranio-laterale Orbitarahmen oder Resektion der Appertura piriformis nur durch großflächig aufgelagerte und monokortikalfixierte Plattensysteme erreicht werden (Abb. 6).

Ein über den fazialen Kieferhöhlenwänden sowie an den paranasalen Pfeilern fixiertes gitterförmiges subperiostales Plattensystem hat sich nach Ablatio nasi als stabile Verankerungsmöglichkeit von Nasenepithesen bewährt (Abb. 10 bis 13).

Zusammenfassung

Trotz moderner plastischer Rekonstruktionstechniken hat die Epithese ihren festen Platz in der Rehabilitation von größeren Gesichtsdefekten. Die osseofixierte Silikonepithese erreicht ein kosmetisch gutes Rehabilitationsergebnis bei zuverlässigem Epithesehalt. Besonders bei alten Patienten wird eine ästhetisch gefällige, komplikationsarme und zeitnahe Rekonstruktion oft höher bewertet als eine mehrzeitige langwierige Rekonstruktion mit Eigengewebe. Die Zukunft könnten funktionelle Epithesen sein, die beispielsweise Bewegungen ermöglichen.¹⁰

Um sehr gute Ergebnisse zu erreichen, sollte die Rehabilitation in einem spezialisierten Team erfolgen. Die Behandlung umfasst dabei die präoperative Planung, den operativen Eingriff, die Epitheseherstellung und die regelmäßige Nachsorge.

Literatur

- [1] Brånemark P I, Albrektsson T: Titanium implants permanently penetrating human skin. Scand J Plast Reconstr Surg, 1982; 16;17–21.
- [2] Brånemark P I: Osseointegration and its experimental background. JProsthet. Dent 1983;50(3):399–410.

[3] Brånemark P I: Osseointegrationsmethode zur Rehabilitation im Mund-, Kiefer-, Gesichtsbereich. Phillip Journal, 1990;6; 275–279.

[4] Federspil P: Knochenverankerte Hörgeräte: Eine Revolution in der Hörgeräteversorgung. HNO Aktuell, 1994;2;91–98.

[5] Federspil P, Federspil P H: Die epithetische Versorgung von kraniofazialen Defekten. HNO, 1998;46;569–578.

[6] Schwippen V, Tilkorn H, Sander U: Misserfolgsraten und Fehlindikationen in der implantatgestützten kraniofazialen Epithetik – Klinische Daten von 124 Patienten und Literaturübersicht. In Schwippen V, Tilkorn H: Fortschritte in der kraniofazialen chirurgischen Epithetik und Prothetik, Reinbek: Einhorn-Press-Verlag, 1993, 110–152.

[7] Tjellström A, Lindström J, Rosenhall U, Hallen O, Albrektsson T, Brånemark P I: Five year experience with skin penetrating bone anchored implants in the temporal bone. Acta Otolaryngot Stockh 1983; 95(5–6); 568–575.

[8] Tjellström A: Titanimplantate in der Hals-Nasen-Ohrenheilkunde. HNO 1989; 309–314.

[9] Tjellström A: Osseointegrated implants for replacement of absent or defective ears. Clinic in Plastic Surgery 1990;17(2); 355–366.

[10] Klein, M., Menneking, H., Schmitz, H., Locke, H.G., Bier, J. A new generation of facial prostheses with myo-electrically driven moveable upper lid. Lancet 353, 1493, 1999

Abb. 14 und 15_ Epithese Auge – Wange, Vorder- und Rückansicht.

Abb. 16_ Ohrephithese.

Abb. 17_ Mittelgesichts-epithese mit Schnurrbart.

Abb. 18_ Nasenepithese.

Kontakt

face

Dr. Dr. Andreas Bors

Abteilung für Mund-, Kiefer- und Gesichtschirurgie
Leitender Arzt: Professor Dr. Dr. Martin Klein

Dr. Jan Dirk Wolff

Abteilung für Plastische und Ästhetische Chirurgie
Leitender Arzt: Dr. A. Krause-Bergmann
Fachklinik Hornheide
Dorbaumstr. 300
48157 Münster
E-Mail: mkg@fachklinik-hornheide.de