

# Transdentale 3-D-Implantatplanung bei ausgeprägter Parodontopathie

**Autor** \_ Dr. med. Dr. med. dent. Manfred Nilius, Dortmund

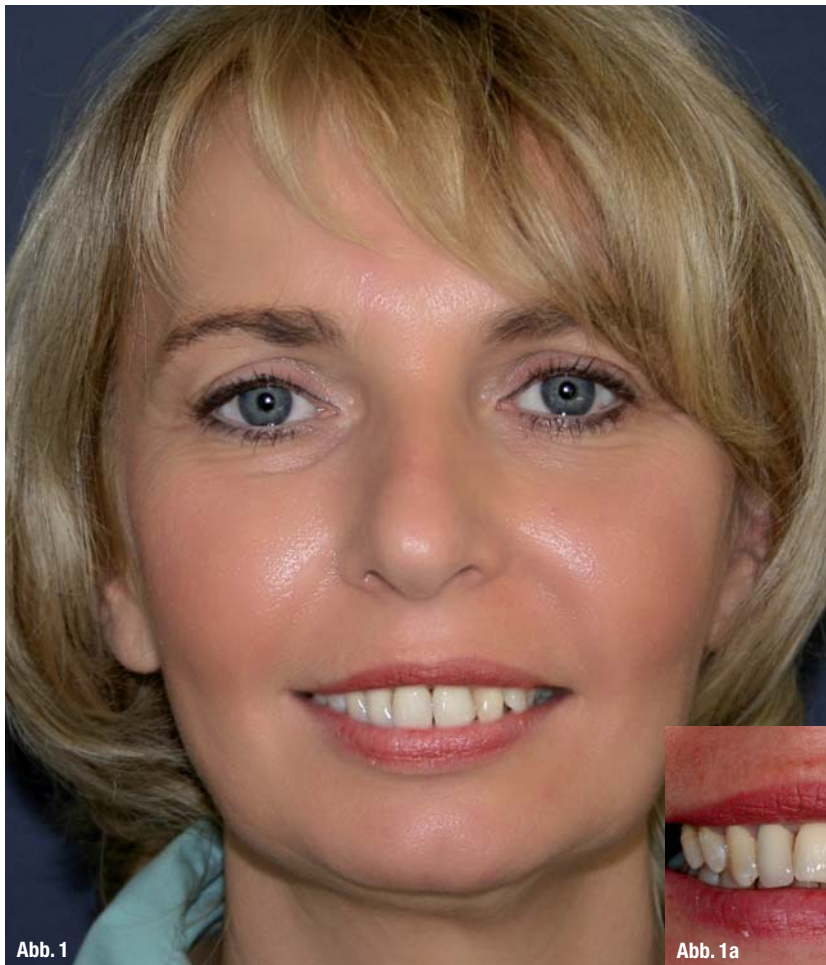


Abb. 1

nehmbaren Prothese die verzögerte Implantation mit nachfolgender prothetischer Versorgung. Die Patientin fürchtete phonetische Probleme im Rahmen der Umstellung auf einen herausnehmbaren Zahnersatz im Oberkiefer und daraus resultierend eine längerfristige Arbeitsunfähigkeit.

Wir empfehlen der Patientin eine Sofortimplantation nach Zahnextraktion. Basierend auf einer transdentalen NobelGuide™ Planung sollte die Implantation mit NobelActive™ Implantaten erfolgen.

## Klinischer und radiologischer Befund

Die intraorale klinische Befunderhebung zeigte ein reduziertes Restgebiss mit prothetischer und konservativer Versorgung in beiden Kiefern. Es zeigten sich Zahnlockerungen zweiten Grades im Oberkiefer, im Unterkiefer Zahnbewegungen ersten Grades. Der Zahn 21 sowie die seitlichen Inzisiven waren rotiert und labial protrudiert. Die marginale Gingiva zeigte eine fibrotische Verdickung als Indikator für rekurren-

te Infektionen (API: 65 Prozent; PBI 3-4 Prozent; CPITN: Abb. 1a, b).

Die radiologische Untersuchung zeigte eine bimaxilläre horizontale Knochenreduktion mit vertikalen Einbrüchen in den Regionen 15, 11 bis 22, 24 bis 26, 36 bis 34 und 44 (Abb. 2).

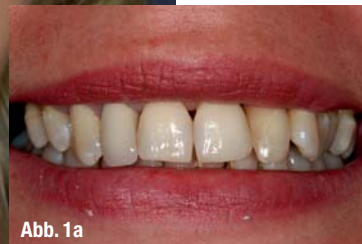

Abb. 1a

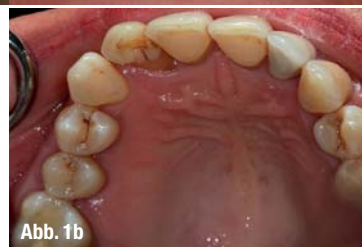

Abb. 1b

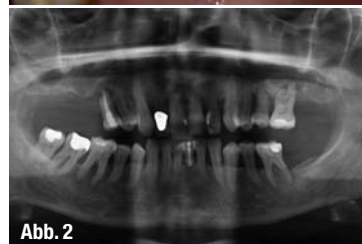

Abb. 2

## Anamnese

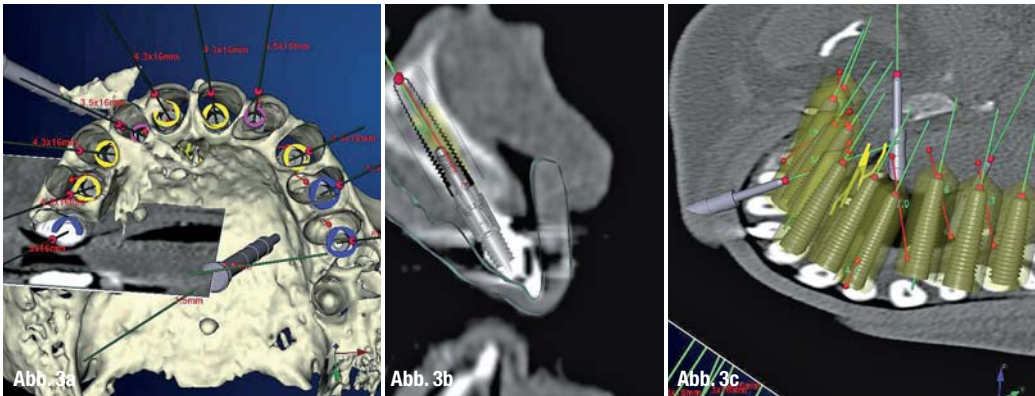
Eine 42-jährige Simultanüber-setzerin stellte sich aufgrund einer ausgeprägten parodontalen Erkrankung in unserer Praxis vor. In den letzten zehn Jahren wurden mehrere parodontale Therapien durchgeführt. Die alio loco ausgesprochene Empfehlung war die Entfernung aller Zähne und nach Ausheilung der Parodontitis und einer Übergangsphase mithilfe einer heraus-

## Diagnose

Chronische Erwachsenenparodontitis (AP).

## Planung

In Absprache mit der Patientin erfolgte zunächst die Neuversorgung des Oberkiefers im Rahmen einer Sofortimplantation nach Zahnentfernung mit Sofortbelastung. Im Detail waren die folgenden Schritte besprochen:



\_ Parodontale Vorbehandlung mittels antimikrobieller fotodynamischer Therapie (Photolase®; Abb. 4a)  
 \_ Zahnextraktion in der Maxilla (Abb. 4a),  
 \_ Sinuslift auf beiden Seiten (Abb. 4c),  
 \_ Transdentale NobelGuide™ Planung (TdGIP inklusive Implantation) (Abb. 3a bis c).

\_ Sofortbelastung mittels einer Parodontalbrücke (PerioBridge; Abb. 6a, b).

Drei Wochen später Transfer von der Parodontalbrücke und Ersetzen des Immediatersatzes durch NobelProcera™ Kronen und Brücken (Abb. 8a bis d).

## Durchführung

Nach Durchführung der dreidimensionalen Datenerhebung mittels Computertomografie erfolgte die Datenkonversion in der NobelGuide™ Planungssoftware. Insgesamt wurden zehn Implantate an die Stelle der ortsständigen Zähne geplant. Die radiologische Differenzierung zwischen Zahn und Knochenhartschicht erfolgte mithilfe der Hounsfield Funktionen. Wenn möglich, wurde die klinische Zahnachse imitiert. Es konnte so eine korrekte Implantatposition in der X-Y-Achse gewährleistet werden. Die vertikale Dimension (Z-Achse) wurde extrapoliert durch Antizipation der klinischen Kronenhöhe.

Im Rahmen der Operation erfolgte nun zunächst die lasergestützte Parodontalbehandlung mithilfe des Photolase®-Verfahrens (Abb. 4a). Die anschließende Zahnentfernung im Bereich der Maxilla wurde gefolgt von einer Konditionierung des zervikalen Epitheliums unter Einsatz des Erbium-Chromium-YSGG-Lasers (Millennium Waterlase, Firma Biolase; Abb. 4d). Danach wurde die NobelGuide™ Schablone intraoral fixiert. Die Lagefixierung der NobelGuide™ Schablone erfolgte mit vier Ankerpins (Anchorpins, Fa. Nobel Biocare) von palatinal bzw. vestibulär. Auf der rechten Seite wurde ein Sinuslift durchgeführt (Abb. 4c). Bei Benutzung der NobelGuide™ Schablone wurden zehn Implantate in den Kiefer inseriert (Abb. 4b). Die folgenden Implantatgrößen wurden eingesetzt: RP 4,3 x 13 mm in der Region 011, 022, 023, 014; NP 3,5 x 13 mm in Region 012, 022; RP 5,0 x 13 mm in Region 015, 024 und 025. Insgesamt

wurden Festsetzungs Drehmomente zwischen 45 und 65 Ncm erreicht. Die Sofortbelastung der Implantate erfolgte nach individueller Implantatabformung mittels präfabrizierter PerioBridge. Als Verbindungsstücke wurden konfektionierte Narrow Profile Abutments (RP und NP 9 mm) verwendet (Abb. 4d).

## Prothetische Rehabilitation

Unmittelbar nach Implantatinsertion erfolgte die Abformung (Abb. 5) mit herkömmlichen Abformpfosten als geschlossene Abformung. Danach wurden Narrow Profile Abutments eingegliedert und diese mittels PerioBridge sofortbelastet (Abb. 6a, b). Die finale prothetische Versorgung wurde mithilfe von sechs NobelProcera™ Brücken auf Nobel Procera™ Abutments in den Regionen 013 bis 023 etwa drei Wochen durchgeführt (Abb. 7a bis d). Die noch nicht versorgten Implantate 014, 015 sowie 024 und 025 wurden mit NobelProcera™ Brücken verblockt und mit einer distalen Extension versorgt. Als Abutment im Molarenbereich wurde Titan verwendet (Abb. 8a bis d). Die komplette Suprakonstruktion wurde aus Vollkeramik hergestellt.

## Ergebnis

Die Sofortimplantation nach Zahnentfernung im Rahmen ausgeprägter parodontaler Erkrankungen und damit die sofortige festsitzende Zahnversorgung post extractionem ist möglich. Es sind jedoch vorbereitende Maßnahmen zu ergreifen, um eine stabile Knochen- und Weichgewebssituation zu erzielen. Die Kombination von modernen parodontalen Therapie- oder Regenerationsmethoden wie zum Beispiel der antimikrobiellen fotodynamischen Therapie (Photolase®), der YSGG-Waterlase Lasertherapie, vor allem aber die Perio-Stabilisierung mithilfe von Parodontalbrücken unmittelbar nach Extraktion, sichert das Ergebnis des angestrebten ästhetischen rot-weißen Übergangs. Die computerbasierte transdentale Planung und die geführte Implantationseinbringung erlaubt eine vorhersehbare Ausrichtung der Implantat- bzw. Kronenachse. Darüber hinaus ist eine Stabilisierung des parodontalen

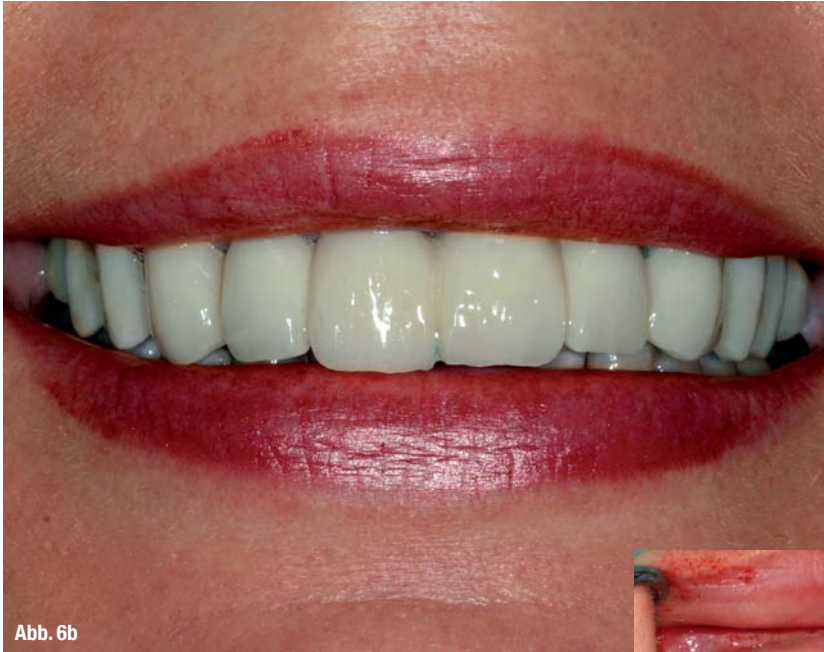

Abb. 6b

nem Problem der Rot-Weiß-Ästhetik führen. Bei abgeflachten Alveolarkämmen kann daher oftmals die Papille nur künstlich (keramisch) ersetzt werden. Dieses zeigt einen ästhetischen Kompromiss, insbesondere bei Patienten mit einer hohen Lachlinie.

In der Sofortimplantation nach Zahnextraktion ist eine Möglichkeit geschaffen, den gegebenen Knochenverlauf zu konservieren. Die Sofortfunktion mithilfe provisorischer Kronen oder Brücken sichert hier den Erhalt des parodontalen Stützgewebes. Hierüber gibt es klare und definierte Kriterien. Bei vorherrschender Entzündung oder chronisch degenerativen Erkrankungen infolge vertikalen Knochenverlustes bleiben manchmal nur augmentative Möglichkeiten, wie zum Beispiel das Si-

Stützgewebes mittels Perio-Bridging durch digitale „Extinktion“ des Zahnes im Zahnfach und Transfer der „Extraktionsalveole“ auf ein Modell möglich, wenngleich auch zeitintensiv. Dies beugt dem interdentalen Papillenverlust durch verzögertes Implantieren nach Zahnextraktion vor.

### Diskussion

Aufgrund des fehlenden physiologischen Reizes verliert der zahnlose Alveolar-kamm zunehmend an Knochenhöhe durch Inaktivitäts-Atrophie. So kann nach einer Extraktion in den ersten zwei bis drei Jahren ein Verlust insbesondere der bukkalen Lamelle von bis zu 40–60 Prozent eintreten. In der Folge zeigen sich Absorptionsraten von bis zu einem Prozent pro Jahr bis zum Ende des Lebens. Die Verwendung von Deckprothesen nach Zahnextraktion führen zum Verlust der Papille. Eine späte Implantation und eine Planung von einzelnen Kronen können daher in der Folge zu ei-

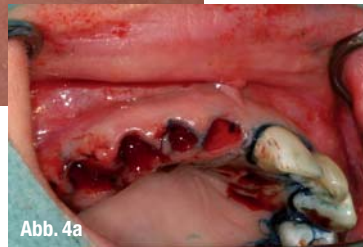


Abb. 4a

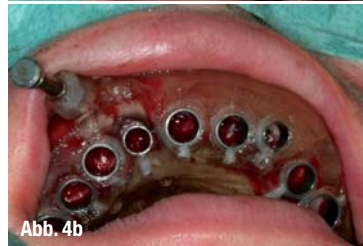

Abb. 4b

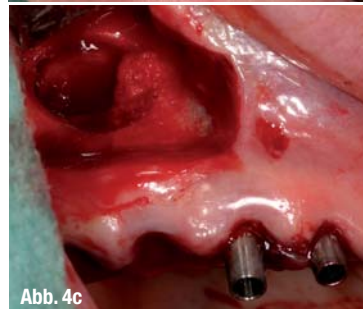


Abb. 4c

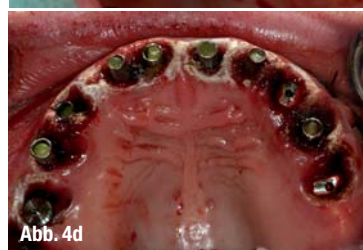

Abb. 4d

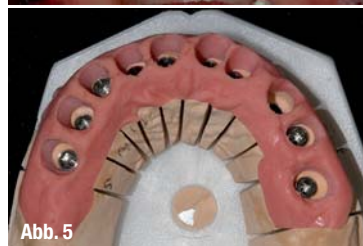


Abb. 5

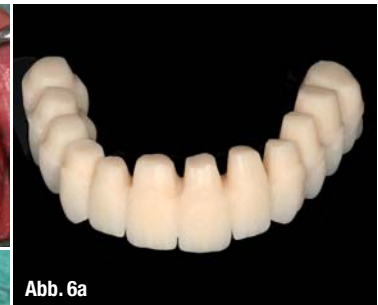

Abb. 6a

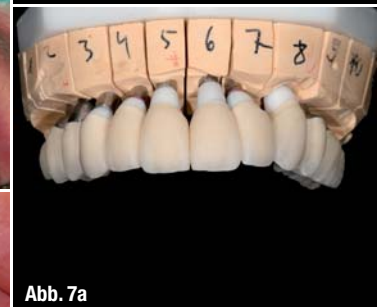

Abb. 7a

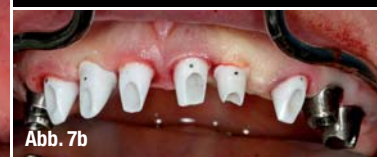

Abb. 7b

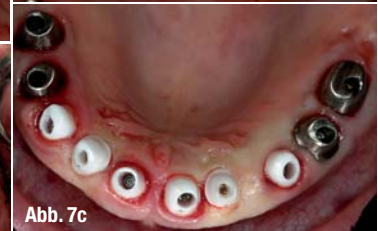

Abb. 7c

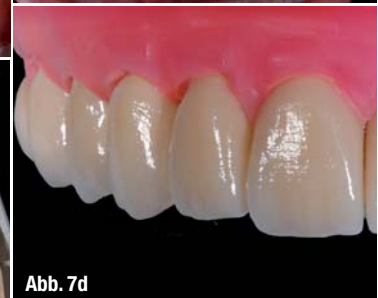

Abb. 7d

nuslifting. Die sofortige Belastung von Implantaten mithilfe des NobelGuide™-Verfahrens ist nicht neu. Zum Operationszeitpunkt gab es jedoch für die navigationsgeführte Implantation keine Systemkomponenten für Nobel-Active™ Implantate im Angebot. Daher wurde zur Überprüfung der Implantathöhe und der Positionierung der Implantate ein sogenannter Real-Axis-Verificator (RAV) entwickelt. Analog zur palatinalen Fixierung der NobelGuide™ Schablone erfolgte hier die Fixierung des Real-Axis-Verificators mit der schon verankerten Guided Anker Pins in den Positionen der zuvor eingesetzten NobelGuide™ Schablone. Die Lagestabilisierung und Überprüfung erfolgte mithilfe des Gegenkiefers durch intermaxilläre Okklusion. So konnten mögliche Achsabweichungen einzelner Implantate durchgeführt werden. Die Immediatlösung durch die PerioBridge wurde so in XYZ-Position möglich.

Waren in der Vergangenheit NobelGuide™ Templates oder NobelGuide™ Schablonen in erster Linie verwendet und indiziert für den zahnlosen Kiefer beziehungsweise für das Einzelzahn-Replace-ment, zeigen sich nun auch die Vorteile der Schablonentechnik im Rahmen der transdental geführten Implantationsplanung (TdGIP). Durch Vorhersage des prothetischen Outcomes (Backward Planning, NobelGuide™ Planung) und Verringerung des chirurgischen Eingriffs kann so dem Patienten eine langwierige phonetische Umstellung durch Verzicht auf herausnehmbaren Zahnersatz erspart bleiben. Der von vielen Patienten als traumatisch empfundene Zahnverlust kann so mithilfe der




Abb. 10

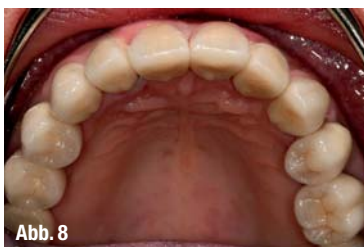

Abb. 8

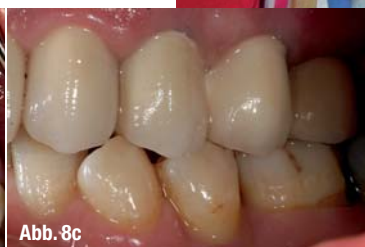

Abb. 8c

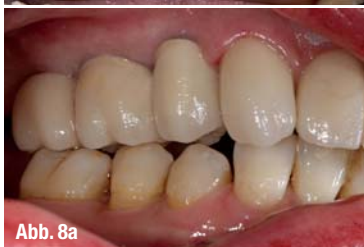

Abb. 8a

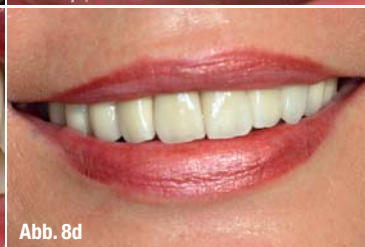

Abb. 8d

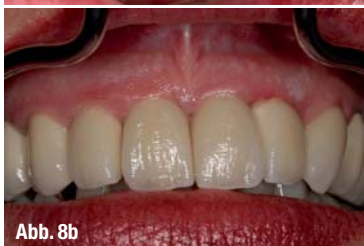

Abb. 8b

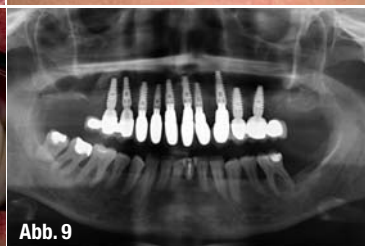

Abb. 9

Sofortimplantation nach Zahnextraktion sowie der sofortigen Versorgung mit einem festsitzenden Zahn-ersatz begegnet werden.

**Abkürzungen:**

- API: Modifizierter Approximal Plaque Index
- AP: Chronisch Adulte Parodontitis
- CPITN: Community Parodontal Index of Treatment Needs
- PBI: Papilla Blutungsindex
- RAV: Real-Axis-Verificator
- OPT: Orthopantomografie
- TdGIP: Transdentale NobelGuide™ Implantationsplanung

<b>_Kontakt</b>	<b>face</b>
<p><b>Dr. med. Dr. med. dent. Manfred Nilius</b>                  Facharzt für Mund-, Kiefer- und plastische Gesichtschirurgie                  Ästhetische Gesichtschirurgie (Zert.)                  Implantologie                  Londoner Bogen 6                  44269 Dortmund                  Tel.: 02 31/47 64 47 64                  Fax: 02 31/47 64 47 65                  www.niliusklinik.de</p>	