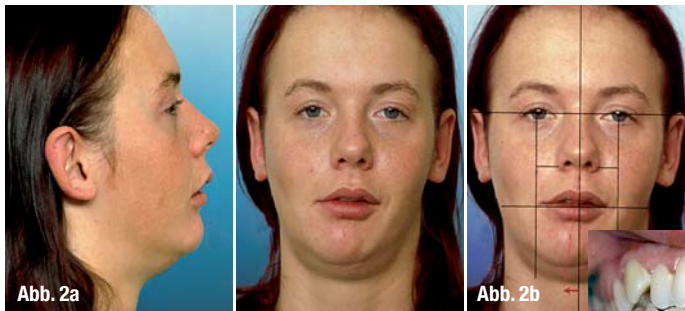

# Die interdisziplinäre Therapie bei der **Rehabilitation der dentofazialen Ästhetik** bei erwachsenen Patienten

**Autoren** Prof. Dr. med. dent. Nezar Watted, Bad Mergentheim, Dr. med. dent. Tobias Teuscher, Bamberg, Prof. Dr. med. Dr. med. dent. Josip Bill, Würzburg



**Abb. 1** Intraorale Aufnahmen in habitueller Interkuspidation vor dem Einsetzen der Aufbissschiene.  
**Abb. 2a, b** a: Fotostataufnahmen in der Zentrik nach dem Einsetzen der Aufbissschiene und vor Beginn der orthodontischen Behandlung. b: Deutliche Unterkieferabweichung von der Körpermitte (mittlere vertikale schwarze Linie) nach rechts (rote Linie) – Laterognathie- und erschwerter Lippenschluss.

## \_Einführung

Die moderne Gesellschaft hat ein stetig wachsendes und immer konkreteres Ästhetikbedürfnis im dentofazialen Bereich. Eine kombiniert kieferorthopädisch-kieferchirurgische Behandlung kann sowohl zum ästhetischen Ergebnis als auch zur Vorbereitung für eine andere Fachdisziplin für eine mögliche Rehabilitation des stomatognathen Systems – wie z.B. eine prothetische Versorgung – beitragen. Bei Patienten mit skelettal offenem Biss und in Relation zum Obergesicht verlängertem Untergesicht sowie erschwertem Mundschluss kann die Verbesserung der Vertikalen durch eine Oberkieferimpaktion erreicht werden. Dadurch kommt es zu einer Harmonisierung der Gesichtsproportionen. Ein elementares Behandlungsziel in der Kieferorthopädie ist die Verbesserung der dentofazialen Ästhetik. Deshalb ist es in vielen Fällen erforderlich, dass mehrere Fachdisziplinen der Zahnheilkunde – wie z.B. Parodontologie, Kieferorthopädie, Kieferchirurgie und Zahnerhaltung bzw. Prothetik – an einer Behandlung beteiligt sind, um ein möglichst optimales Resultat hinsichtlich der Funktion, der Ästhetik, der Stabilität und der Zufriedenheit des Patienten zu erreichen.

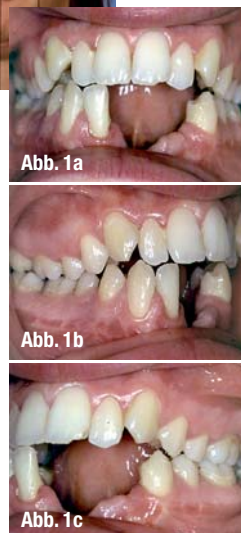## \_Patientengeschichte und Anamnese

Die Patientin stellte sich im Alter von 21 Jahren in der prothetischen Abteilung zur Versorgung der Lücke in

der Unterkieferfront vor, die sich infolge eines Unfalles ergeben hatte. Dabei waren die Zähne 33, 32 und 31 verloren gegangen und es lag in diesem Bereich ein ausgedehnter Defekt des Alveolarfortsatzes vor. Zusätzlich zu den Totalluxationen waren einige Kronenfrakturen vorhanden. Die Patientin

klagte außerdem über Kiefergelenkschmerzen beim Kauen, die schon vor dem Unfall bestanden und sie fühlte sich durch die Eng- und Drehstände der Oberkieferfrontzähne ästhetisch beeinträchtigt.

Bei der Funktionsanalyse wurde festgestellt, dass der Unterkiefer habituell nach ventral geschoben wurde, um den Mundschluss zu ermöglichen. Dadurch wurden die Kondylen aus ihrer physiologischen Position ventralwärts geschoben. Es lag eine entsprechend große Diskrepanz zwischen der zentrischen Relation und der habituellen Okklusion vor.



## \_Diagnose

Die diagnostischen Unterlagen wurden sowohl in der habitueller Okklusion (Abb. 1a und b) als auch in der zentrischen Relation angefertigt (Abb. 2a und b, Abb. 3, Abb. 4a–e). Für die Diagnose und Behandlungsplanung wurden die Unterlagen der zentrischen Relation herangezogen.

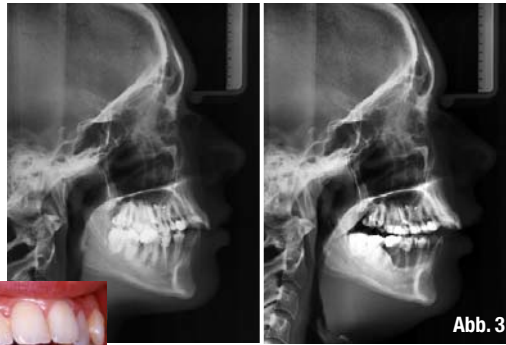
Nicht nur aus diagnostischen (Ermittlung der Zentrik der Kiefergelenke), sondern vor allem auch aus ersten therapeutischen Überlegungen (Kiefergelenksymptomatik) wurde für fünf Wochen eine plane Aufbissschiene eingegliedert, die zu einer Besserung der Schmerzen bei Funktion führte. Infolgedessen kam das ganze Ausmaß des Zwangsbisses zum Vorschein; der Unterkiefer kam deutlich weiter dorsal zum Liegen und wich nach rechts ab, sodass auf der linken Seite eine Nonokklusion resultierte (Abb. 4 a–d).

Die Fotostataufnahmen zeigen den unzureichenden Mund- und Lippenschluss in der zentrischen

Relation, in der die erwähnte Unterkieferabweichung nach rechts zu sehen ist (Abb. 2b). Das Foto-stat von lateral zeigt ein Vorgesicht schräg nach hinten, und im Vergleich zum Mittelgesicht ein langes Untergesicht  $-57\% : 43\%$  statt  $50\% : 50\%$  (Abb. 2a). Die Patientin hatte eine Klasse II-Dysgnathie mit mandibulärer Mittellinierverschiebung nach rechts, einen zirkulär offenen Biss und eine Nonokklusion links (Abb. 4a–e). Im Oberkieferzahnbogen bestand ein Engstand von 5 mm (Abb. 4e). Die Unterkieferaufnahme zeigte eine reduzierte Bezahnung und Frakturen an den Zähnen 45 und 47 aufgrund des Unfalles (Abb. 4f).

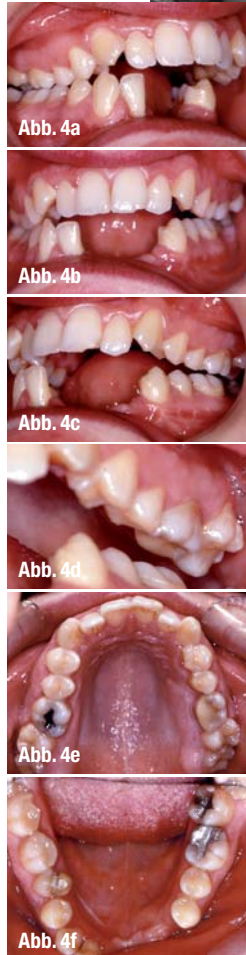
Das OPG (Abb. 5) zeigt den infolge des Zahnverlustes entstandenen Knochendefekt im Bereich der Unterkieferfront und den Draht zur Befestigung der provisorisch ersetzten Zähne. Zahn 45 wies eine komplizierte Fraktur auf, klinisch lag infolge des Verlustes der linguale Knochenlamelle ein Lockerungsgrad III vor, sodass der Zahn nicht mehr erhalten werden konnte. Zahn 46 hatte zusätzlich zur Kronenfraktur eine apikale Aufhellung. Der rechte Kondylus weist ventral eine leichte zackenförmige Delle auf, der linke Kondylus eine Entrundung. Die höhere Deformation am rechten Kondylus war möglicherweise auf den medioventralen Zwangsbiss zurückzuführen.

Die FRS-Analyse in der Zentrik verdeutlicht die sagittale und vertikale Dysgnathie sowohl im Weichteilprofil als auch im skelettalen Bereich (Abb. 6a, b). Die Parameter wiesen auf einen skelettal offenen Biss hin: distobasale Kieferrelation, aufgrund der posterioren Rotation des Unterkiefers ( $ML-NSL = 39^\circ$ ) und anterioren Rotation der Oberkieferbasis ( $NI-NSL = 6^\circ$ ) großer Interbasenwinkel ( $ML-NL = 33^\circ$ ), leicht verkleinerte Relation zwischen anteriorer und posteriorer Gesichtshöhe ( $PFH/AFH = 60\%$ ) bei strukturell ausgeglichenem Wachstumsmuster. Aufgrund des Verlustes der Unterkieferzähne begrenzte sich die dentale Analyse auf die Oberkieferfront. Die vertikale Einteilung des Weichteilprofils zeigte eine Disharmonie zwischen dem Ober- und dem Untergesicht ( $G'-Sn : Sn-Me' ; 43\% : 57\%$ ). Diese äußerte sich ebenso in den knöchernen Strukturen ( $N-Sna : Sna-Me ; 40\% : 60\%$ ). Im Bereich des Untergesichtes bestand ebenso eine Disharmonie ( $Sn-Stms : Stms-Me' ; 30\% : 70\%$ )<sup>5, 6, 28, 39–41</sup>, (Abb. 6a und b, siehe Tabelle).



**Abb. 3\_** Kephalemtrische Aufnahmen in habitueller Interkuspidation (links) und in Zentrik nach dem Einsetzen der Aufbisschiene (rechts).

**Abb. 4a–f\_** Intraorale Aufnahmen in der Zentrik: distale Okklusionsverhältnisse rechts und links (a–c). Nonokklusion auf der linken Seite (d), Engstände im Oberkiefer (e) und eine reduzierte Bezahnung im Unterkiefer mit Frakturen an den Zähnen 45 und 47 (f).



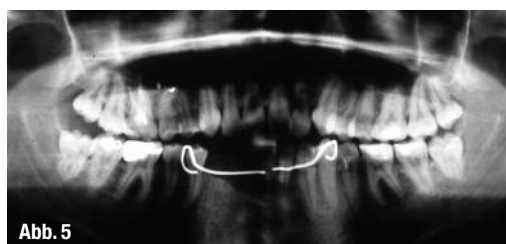## \_Therapieziele und Therapieplanung

Die angestrebten Behandlungsziele waren:

1. Herstellung einer stabilen und funktionellen Okklusion bei physiologischer Kondylenposition
2. Gewährleistung des Mund- bzw. Lippenschlusses
3. Optimierung der dentofazialen Ästhetik
4. Schaffung der Voraussetzungen für eine adäquate prothetische Versorgung
5. Erfüllung der Erwartungen bzw. Zufriedenheit des Patienten.

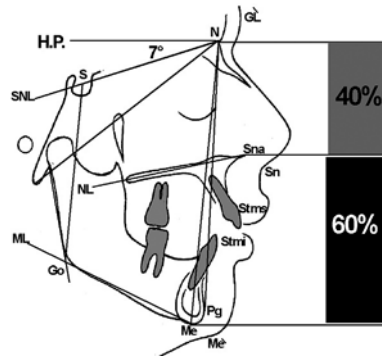
Neben den oben genannten Behandlungszielen war die Verbesserung der Gesichtsästhetik nicht nur in der Sagittalen, sondern auch in der Vertikalen zu nennen. Dies sollte durch eine relative Verkürzung des Untergesichtes erfolgen. Eine Verkürzung des Untergesichtes als kausale Therapie mit entsprechendem Effekt auf die faciale Ästhetik und Lippenfunktion

konnte bei dieser Patientin nur durch eine kombinierte kieferorthopädisch-kieferchirurgische Behandlung erreicht werden. Als Operation wurde eine bimaxilläre Osteotomie geplant. Zur Verbesserung der Vertikalen war eine Oberkieferimpaktion notwendig, die im dorsalen Bereich stärker als im ventralen Bereich durchgeführt werden sollte. Als Folge der Impaktion sollte der Unterkiefer mit den Kondylen als „Rotationszentrum“<sup>35</sup> in der Sagittalen und

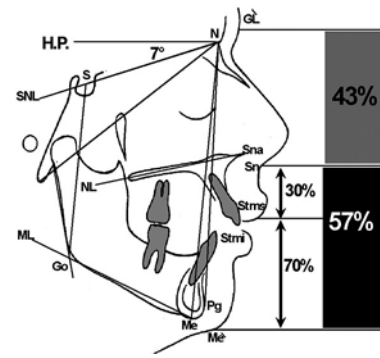


**Abb. 5\_** Orthopantomogramm (OPG) zu Beginn der Behandlung.

**Abb. 6a, b** \_ Kephalometrische Durchzeichnung der Aufnahme vor Beginn der Behandlung; es liegt eine skeletale (a) und Weichteildisharmonie (b) in der Vertikalen vor.



**Abb. 6a**



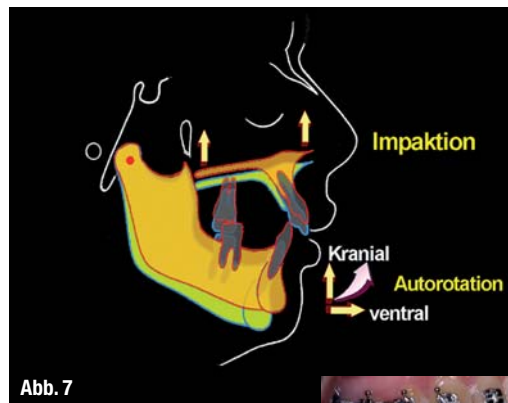
**Abb. 6b**

Vertikalen autorotieren; dabei war eine Verlagerung des Pogonion nach ventral und gleichzeitig nach kranial zu erwarten (Abb. 7).<sup>19-21, 23, 37, 44</sup> Zur vollständigen Korrektur der sagittalen Dysgnathie war zusätzlich eine Unterkieferverlagerung geplant. Die Behandlung teilte sich in vier Phasen:

- I. Kiefergelenkbehandlung
- II. Kieferorthopädisch- kieferchirurgische Behandlung

Kondylenposition zu ermitteln und andererseits die Kiefergelenkbeschwerden zu therapieren. Dadurch konnte der Zwangsbiss in seinem ganzen Ausmaß dargestellt werden.<sup>7, 10</sup> Unterlagen mit einer falschen Kondylenposition (wegen des Zwangsbisses) hätten zu einer falschen Diagnose, Behandlungsplanung und nicht zuletzt Behandlungsdurchführung mit entsprechender Auswirkung auf das Ergebnis geführt.<sup>38, 41, 42, 43</sup>

**Abb. 7** \_ Simulation der chirurgischen Impaktion der Maxilla und der folgenden Reaktion der Mandibula im Sinne einer Autorotation nach kranial und gleichzeitig nach ventral.



**Abb. 7**

**Abb. 8** \_ Eingegliederte plane Aufbisschiene vier Wochen vor der Operation zur Ermittlung der Zentrik.

**Abb. 9a-e** \_ Intraorale Aufnahmen nach chirurgischer Bisslage und postoperativer Feineinstellung der Okklusion.

**Abb. 10a-d** \_ Intraorale Aufnahmen nach der prothetischen Versorgung.

- III. Retention
- IV. Prothetische Versorgung.

### Therapie- durchführung

Der Behandlungsablauf entsprach dem Würzburger Behandlungskonzept für kombiniert kieferorthopädisch- kieferchirurgische Fälle und bestand aus vier Phasen:<sup>38, 39, 41</sup>

#### I. Präoperative Maßnahmen und orthodontische Vorbereitung

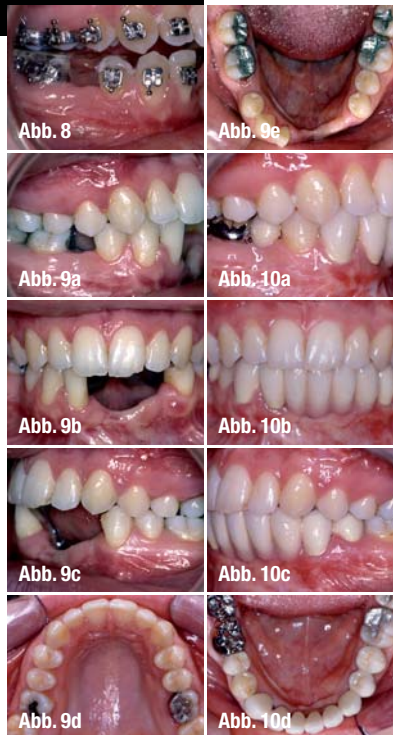
1) „Schienentherapie“: Für fünf Wochen wurde eine plane Aufbisschiene eingesetzt, um einerseits die physiologische, zentrische

2) Orthodontie zur Ausformung und Abstimmung der Zahnbögen aufeinander und Dekompensation der skelettalen Dysgnathie. Entscheidend bei der Vorbereitung war die Protrusion und das Torquen der Oberkieferfront nicht nur zur Auflösung des Engstandes, sondern auch hinsichtlich der durchzuführenden Operation, bei der die Maxilla impaktiert und nach posterior rotiert wird. Diese Maßnahme führt zu einer steileren Stellung der Oberkieferfront, was bei der Vorbereitung berücksichtigt werden muss. Deshalb konnte die labiale Achsenneigung der Oberkieferfront vor der Operation toleriert werden. Zur orthodontischen Behandlung wurde eine Multiband-Apparatur (22er Slot-Brackets) verwendet.

3) „Schienentherapie“ zur Ermittlung der „Zentrik“ drei bis vier Wochen vor dem operativen Eingriff. Ziel ist die Registrierung des Kiefergelenkes in seiner physiologischen Position (Zentrik)<sup>42, 43</sup> (Abb. 8).

#### II. Kieferchirurgie zur Korrektur der skelettalen Dysgnathie

Nach Modelloperation, Festlegung der Verlagerungsstrecke und Herstellung der Splinte nach dem in Würzburg verwendeten System (Vier-Splint-System: Ausgangssplint bzw. Registrierungssplint, Oberkieferimpaktionssplint, Unterkie-





ferautorotationssplint und Zielsplint), wurde am Oberkiefer eine Le Fort-I Osteotomie durchgeführt. Durch die Autorotation des Unterkiefers wurde ein Teil der Distallage korrigiert. Der Rest der Korrektur der Klasse II-Okklusion erfolgte durch die operative Unterkiefervorverlagerung mittels sagittaler Spaltung nach Obwegeser-Dal Pont.<sup>13,14,31-33</sup> Die operative Ventralverlagerungsstrecke betrug rechts 6 mm und links 2 mm mit einem Seitenschwenk von 4,5 mm nach links. Die zentrische Kondylenpositionierung während der Dysgnathieoperation ist in der Würzburger Klinik ein standardisiertes Verfahren zur Aufrechterhaltung der räumlich korrekten Stellung der Kondylen.<sup>29,30</sup>

### III. Orthodontie zur Feineinstellung der Okklusion

Dabei ist der frühestmögliche Einsatz der orthodontischen Kräfte entscheidend für deren Wirkung, da die angestrebten orthodontischen Zahnbewegungen einfacher durchzuführen sind. Entsprechend beginnt nur wenige Tage nach der Operation die postchirurgische orthodontische Behandlungsphase.<sup>38,41</sup> Es wurden up-and-down Gummizüge eingesetzt. Zur Orientierungshilfe der Muskulatur an die neue Lage des Unterkiefers wurden zusätzlich leichte Klasse II-Gummizüge eingehängt.

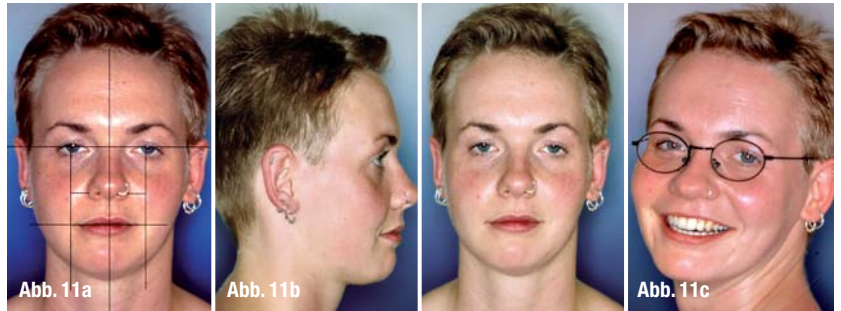### IV. Retention zur Sicherung des erreichten Ergebnisses

Bei einer Unterkiefervorverlagerung ist die Umstellung und Umorientierung der betroffenen Weichteile nötig. Eine Vorverlagerung führt zu einer Streckung und Belastung der Weichteile und des suprahyoidalen Komplexes, was als rezidivfördernd bei Klasse II-Dysgnathien anzusehen ist.<sup>9,17,18,38,39,41</sup> Bei großer operativer Verlagerungsstrecke und Patienten mit tendenziell verspannter bzw. kurzer Muskulatur im suprahyoidalen Bereich unterstützt eine perioperative, physiotherapeutische Behandlung die Rehabilitation und Neuorientierung der Muskulatur.

Um die Muskulatur bei der Adaption zu unterstützen, empfiehlt sich als Retentionsgerät ein bimaxilläres Geräte – wie z. B. der Bionator. Am Tag der Entbänderung wurde dieser angefertigt und eingesetzt.

Zweieinhalb Monate nach Abschluss der kieferorthopädischen Behandlung wurde die prothetische Versorgung eingeleitet. Die Patientin bekam einen festsitzenden Zahnersatz von 35–43 mit zwei verblockten Kronen an den Zähnen 46 und 47 und einem Anhänger als Ersatz für den Zahn 45.

Der dentoalveoläre Defekt im Bereich der Unterkieferfrontzähne (33, 32, 31, 41) wurde durch Keramikmasse mit gingivaähnlicher Farbe ersetzt. Eine Knochenaugmentation zur Beseitigung des Alveolar-



defektes war wegen des erschwerten primären Verschlusses kontraindiziert; außerdem hatte die Patientin eine Augmentation abgelehnt.

**Abb. 11a–c** Extraorale Aufnahmen nach Abschluss der Behandlung; ansprechendes dentofaziales Erscheinungsbild.

### \_Ergebnisse und Diskussion

Die intraoralen Bilder zeigen die Endsituation vor und nach der prothetischen Versorgung (Abb. 9a–e, Abb. 10a–d). Es wurden neutrale Okklusionsverhältnisse auf beiden Seiten und harmonische Zahnbögen hergestellt. Die extraoralen Aufnahmen lassen eine harmonische Gesichtsdrittellung in der Vertikalen, die durch die operative Verkürzung des Untergesichtes erreicht wurde, und ein harmoni-

### \_Kephalometrische Analyse

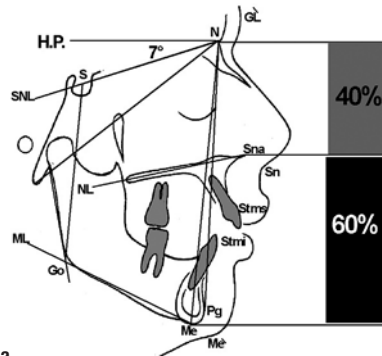
#### Proportionen der Weichteilstrukturen vor und nach Behandlung

Parameter	Mittelwert	vor Behandlung (Zentrik)	nach Behandlung
G'-Sn/G'-Me'	50 %	43 %	48 %
Sn-Me'/G'-Me'	50 %	57 %	52 %
Sn-Stms	33 %	30 %	33 %
Stms-Me'	67 %	70 %	67 %

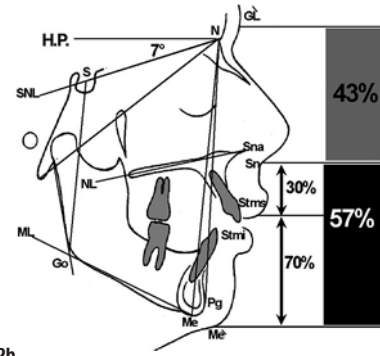
#### Skelettale Analyse: Durchschnittswerte bzw. Proportionen skelettaler Strukturen vor und nach Behandlung

Parameter	Mittelwert	vor Behandlung	nach Behandlung
SNA (°)	82°	78°	78,5°
SNB (°)	80°	70°	75°
ANB (°)	2°	8°	3,5°
WITS-Wert (mm)	± 1 mm	4 mm	1 mm
Facial-K.	2 mm	7,5 mm	2,5 mm
ML-SNL (°)	32°	39°	36°
NL-SNL (°)	9°	6°	8°
ML-NL (°)	23°	33°	28°
Gonion-< (°)	130°	121,5°	125°
SN-Pg (°)	81°	71°	76°
PFH/AFH (%)	63 %	60 %	64 %
N-Sna/N-Me (%)	45 %	40 %	45 %
Sna-Me/N-Me (%)	55 %	60 %	55 %

**Abb. 12a, b** Kephalemtrische Aufnahme nach Behandlungsende; die skelettalen (a) und Weichteilstrukturen (b) in der Vertikalen wurden harmonisiert.



**Abb. 12a**



**Abb. 12b**

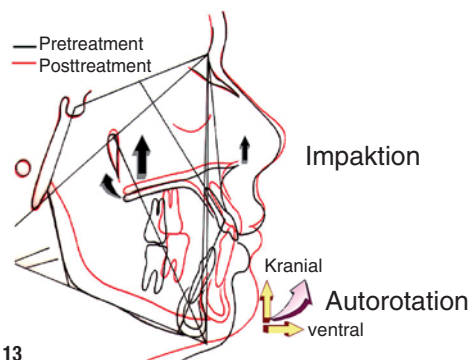
sches Profil in der Sagittalen erkennen. Das Mundprofil ist harmonisch bei entspanntem Lippenchluss (Abb. 11a-c).

Bei der manuellen Funktionsanalyse wurde eine physiologische Distanz zwischen der habituellen Interkuspitation und der Zentrik festgestellt. Es lagen keine Kiefergelenkschmerzen mehr vor (siehe Tabelle).

Die FRS-Aufnahme zeigt die Änderungen der Parameter (Abb. 12a, b, Tabelle). Aufgrund der operativen Impaktion und posterioren Schwenkung der Maxilla hat sich die Neigung der Oberkieferbasis um 2° vergrößert. Durch diese und die anschließende Autorotation der Mandibula ist der Interbasenwinkel um 5° kleiner geworden. Impaktion und Autorotation führten zu einer Verkleinerung der anterioren Gesichtshöhe, sodass es zu einer Vergrößerung und somit zu einer Harmonisierung des Verhältnisses PFH/AFH (64%) kam.

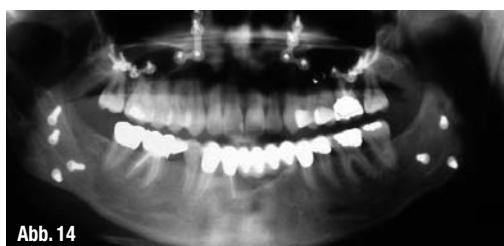Bei der vertikalen Einteilung des knöchernen und Weichteilprofils zeigt sich eine Harmonisierung. Die Disharmonie im unteren Gesichtsdrittel wurde korrigiert, sodass das Verhältnis Sn-Stms zu Stms-Me' 1 : 2 (33% : 67%) betrug.

**Abb. 13** Überlagerung der kephalemtrischen Aufnahmen vor und nach der Behandlung.



**Abb. 13**

**Abb. 14** Orthopantomogrammaufnahme nach Ende der Behandlung.



**Abb. 14**

Die Überlagerung der FRS-Aufnahmen in den Punkten S-N-S zeigt die skelettalen und Weichteilveränderungen in der Sagittalen und Vertikalen (Abb. 13). Kontrolliert man die Lage des Pogonions in der Sagittalen, stellt man fest, dass die Strecke zwischen diesem und dem Ausgangszustand relativ größer ist als die operative Verlagerungsstrecke des Unterkiefersegmentes. Dies kommt durch die Autorotation der Mandibula nach erfolgter Maxillaimpaktion zustande, was zu einer Teilkorrektur der distalen Okklusion geführt hat.<sup>19-21, 23</sup> Die dentalen Veränderungen im Seitenzahnggebiet in der Vertikalen und zum Teil in der Sagittalen sind ebenso auf die Auswirkung der Impaktion der Maxilla und die Autorotation der Mandibula zurückzuführen. In Übereinstimmung mit den Ergebnissen von Radney und Jacobs<sup>34</sup> bezüglich der kranialen Verlagerung des Pronasale, den Nachuntersuchungen von Collins und Epker<sup>12</sup> und Rosen<sup>36</sup> bezüglich der Anhebung der Nasenspitze bei der Impaktion der Maxilla, traten diese beiden Effekte bei der vorgestellten Patientin ein. Diese Ergebnisse wurden von anderen Autoren<sup>1-4, 11, 15, 22, 24-26</sup> und besonders von De Assis et al.<sup>16</sup> und Lee et al.<sup>27</sup> unabhängig voneinander bestätigt.

Das OPG (Abb. 14) zeigt die Situation nach der prothetischen Versorgung und vor der Entfernung des Osteosynthesematerials (Miniplatten für den Oberkiefer und Positionierungsschrauben für den Unterkiefer).

Literaturliste beim Verlag erhältlich.

**\_Kontakt**

**face**



**Prof. Dr. med. dent. Nezar Watted**  
Wolfgangstraße 12  
Bad Mergentheim  
E-Mail:  
nezar.watted@gmx.net