

1 x 1 der Präparier- & Instrumentenkunde für die Plastische Gesicht- und Halschirurgie

Schneidende Instrumente, Teil 2: Scheren

Autor | Prof. Dr. Hans Behrbohm, Berlin

Präparierschere

Präparierscheren sind die verlängerte Hand des Operateurs. Mit ihnen berührt er die Tiefe des Gewebes. Sie sind nicht nur Dissektoren, sondern auch Sensoren für den Zustand des operierten Gewebes. Die Sensibilität für dieses Instrument muss jeder Operateur erlernen, denn sie ist die Voraussetzung für das Gewebefühl des Operateurs.

- Unterschieden werden gerade und gebogene Präparierscheren.
- Weitere Unterschiede bestehen in der Länge der Branchen und Schenkel,
- Formen und Länge der Scherenblätter.

1. Die gebogene Präparierschere

Die gebogene stumpfe Präparierschere ist eines der wichtigsten Instrumente für den Operateur. Die Schere dient der Präparation, d.h. dem möglichst atraumatischen Trennen von Gewebe in bindegewebig verbundenen Schichten. Der Operateur schiebt die Schere parallel zur Haut oder Ebene der zu trennenden Schichten vor, öffnet sie und zieht sie geöffnet zurück. Die Gewebeschichten werden durch spreizende Bewegungen der Branchen getrennt und die gewünschte Schicht geöffnet. Sollen konvexe Strukturen, wie Lymphknoten oder Drüsen dargestellt und aus der Umgebung gelöst werden, so wird die Schere

Abb. 1 | Präparation mit Präparierschere.

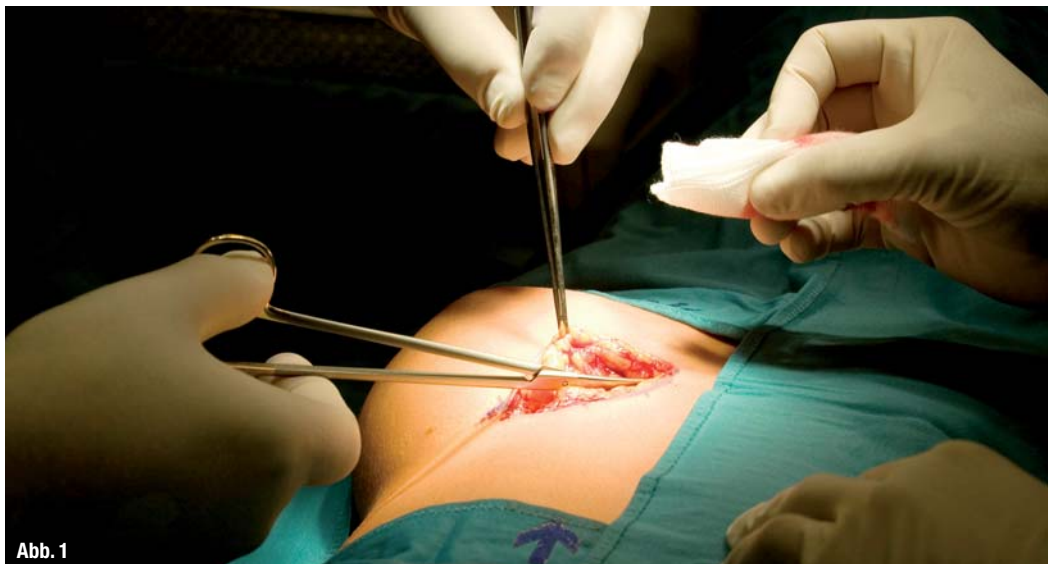

Abb. 1

der Form der zu präparierenden Struktur angelegt, d.h. die gebogene Präparierschere bleibt mit ihrer konkaven Seite z.B. dicht an einem Lymphknoten oder einer Drüse.

Hauptindikationen für die stumpfe Präparation mit der gebogenen Präparierschere ist die Unterminierung und Anhebung der Haut, aber auch die Präparation tieferer Strukturen. Bei der Hautpräparation wird diese in einem Winkel von ca. 45° auf den Operateur zu gehoben. Dadurch wird die Präparierschicht geöffnet und nicht verzogen, was bei größeren Winkeln droht.

Prinzipiell wird die Spitze beim Präparieren den weniger empfindlichen Strukturen zugewandt.

Dieses Präparieren ist möglich durch den Aufbau der Präparierschere. Die Scherenblätter besitzen einen speziellen Schrägungswinkel und einen Hohlanschluß nahe des Schraubenkopfes. Dadurch wird die Reibung reduziert und ein Einklemmen des Gewebes vermieden. Wenn man eine geschlossene Präparierschere gegen das Licht hält, kann man durch die Scherenblätter hindurchblicken. Da wo dieser Durchblick am vorderen Ende der Schere aufhört, da läuft die Schere an. Das Anlaufen geschieht mit einem ganz bestimmten Widerstand, der bei jeder Präparierschere anders ist. Das Gefühl für diesen Anlaufpunkt und -widerstand ist wichtig für das Gewebegefühl des Operateurs, denn zu dem Anlaufwiderstand addiert sich bei der Präparation der Gewebewiderstand. Dieser wird von der Textur des Gewebes, Vernarbungen, Entzündungen, Indurationen oder Tumorzustand bestimmt. Der Anlaufwiderstand entsteht durch die Auflage der Scherenteile, durch die Dreipunkt-lagerung, d.h. am Schnitt, an der Schlussfläche innen (Spiegel) und am Schraubenkopf.

Die Präparierschere dient, sozusagen erst in zweiter Instanz, dem Schneiden. Das Schneiden geschieht mit den vorderen zwei Drittel der Blattlänge. Entscheidend für die Schneidwirkung einer Präparierschere ist der Anlauf des Bicon. Dieser beträgt normalerweise ca. 6°. Bei weichem Gewebe sollte er größer als 6°, bei hartem kleiner sein. Die Form der Scherenblätter und Blattspitzen einer Präparierschere bestimmen ihren Einsatz. Prinzipiell werden gerade und gebogene Präparierscheren unterschieden.

Die Blattspitzen können spitz/spitz, spitz/stumpf oder stumpf/stumpf sein.

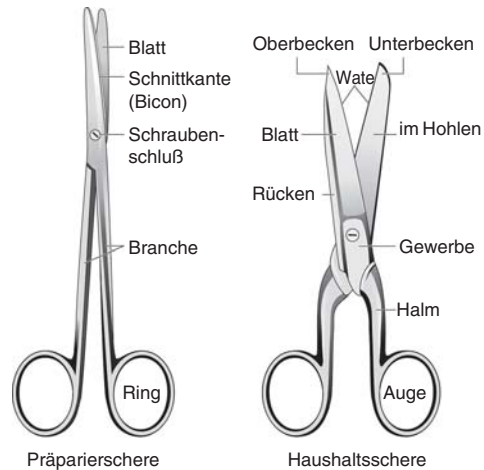


Abb. 2_ Vergleichende Darstellung von Präparier- und Haushaltsschere.

Abb. 2

2. Die gerade Präparierschere

Die spitze gerade Präparierschere dient der scharfen Präparation. Die scharfe Präparation erfolgt z.B. bei dünnem oder fixiertem subkutanen Bindegewebe, bei straffen Bindegewebssepten, die mit der Haut oder anderen Strukturen fest verwachsen sind. Auch das Öffnen enger chirurgischer Schichten erfolgt durch scharfe Präparation. Vereinfacht gesagt, vereinfacht die Präparation mit der geraden Präparierschere die Technik des Schneidens wie mit dem Skalpell und der stumpfen Präparation mit der gebogenen Schere. Entscheidend ist die richtige und sichere Führung der Schere mit dem Zeigefinger.

3. Die häufigsten Blattarten

3.1. Spitz-stumpf

Der Begriff beschreibt ein spitzes und ein stumpfes Blattende einer Schere. Dieser verbreitete Standardtyp dient dem Schneiden von Gewebe, Wundrändern oder auch von Nahtmaterial.

3.2. Spitz-spitz

Die Kombination von zwei spitzen Blattenden dient der scharfen, d.h. schneidenden Präparation, z.B. um fest verbundene, narbig fixierte Gewebeschichten zu trennen, oder um den scharfen „Einstieg“ in eine chirurgische Schicht, z.B. zwischen SMAS und Perichondrium des Nasenrückens, zu erreichen.

Abb. 3a und b_ Voraussetzung ist die richtige Haltung der Schere mit dem Daumen und vierten Finger. Der dritte Finger stützt die rechte Branche (beim Rechtshänder), der Zeigefinger führt die Schere.



Abb. 3a

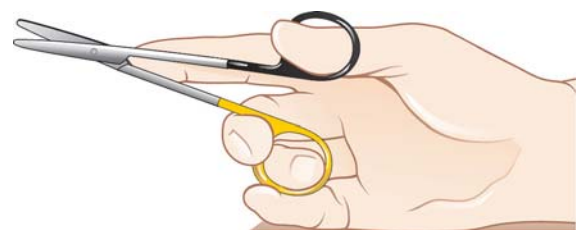

Abb. 3b

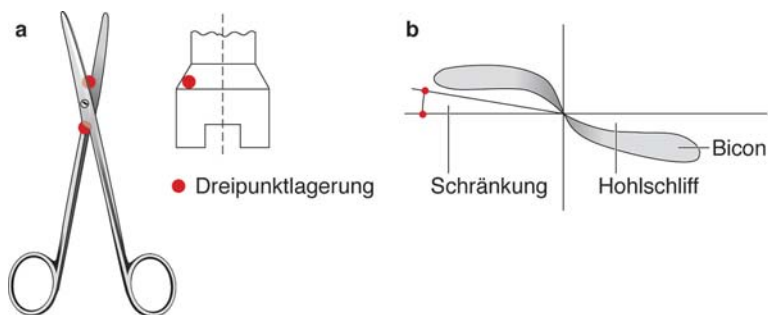


Abb. 4a und b

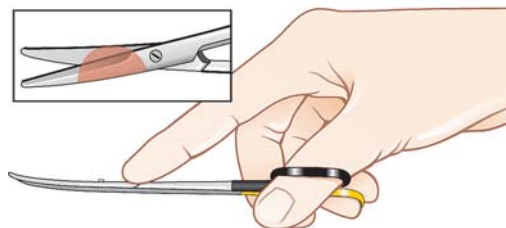


Abb. 5

Abb. 4a und b _Aufbau einer Präparierschere. Die Auflage der Scherenteile, Schränkung, Hohlschliff und Bicon bestimmen die Eigenschaften der Schere.

Abb. 5 _Der Operateur sollte ein Gefühl für den Anlaufpunkt von Präparierscheren entwickeln.

3.3. Stumpf-stumpf

a) halbstumpf – halbstumpf

Beide Blattenden besitzen zwar eine spitze Blattform, sind aber vorn stumpf. Dieser Blatttyp ist für das Präparieren im „Präzisionsbereich“, d.h. z.B. von Gefäßen und feinen Strukturen geeignet.

b) stumpf-stumpf (breit)

Häufige Blattform für die Standard- und Präparierschere zur chirurgischen Präparation und Darstellung verschiedener Gewebeschichten und Strukturen (z.B. Gefäße, Nerven, Sehnen). Die plumpen Spitzen ermöglichen das atraumatische Trennen von Strukturen.

Cave: Große stumpfe Scheren sind oft atraumatischer als kleine spitze.

Natürlich spielt die Gewebesituation für die Auswahl eine große Rolle.

c) stumpf-stumpf (schlank)

Prototyp der chirurgischen Präparierschere z.B. nach Metzenbaum oder Lexer.

d) stumpf-stumpf

Beide schlanken Blattenden besitzen kleine kugelförmige Aufsätze. Die schlanke Schere ermöglicht bei leicht gebogenem Blatt eine präzise Mikropräparation. Die „Knöpfungen“ verhindern das Einschneiden beim Vorwärtsschieben der Blätter und die Verletzung empfindlicher Strukturen. Die sog. Parotisschere weist diese Spezifika auf. Mit dieser Schere können z.B. die einzelnen Fazialisäste dargestellt werden. Die Nervenpräparation erfolgt mit dieser Schere praktisch direkt auf dem Perineurium des Nerven (z.B. N. facialis, N. accessorius).

schere weist diese Spezifika auf. Mit dieser Schere können z.B. die einzelnen Fazialisäste dargestellt werden. Die Nervenpräparation erfolgt mit dieser Schere praktisch direkt auf dem Perineurium des Nerven (z.B. N. facialis, N. accessorius).

_4. Schneidqualität

Genau wie bei einem Skalpell hängt die Schneidqualität von der Schärfe der Klinge, d.h. bei der Schere des Blattes, ihrer Form, dem Anschliff und dem Material ab, aus welcher das Scherenblatt besteht. Besonders gute Schneideigenschaften besitzen Hartmetalle wie Chrom-Wolfram-Legierungen. Die Schneiden werden in diese Scheren eingesetzt und erhalten einen Präzisionsschliff, der einen gleichmäßig weichen und scharfen Schnitt garantiert.

Diese Instrumente sind durch vergoldete Ringe oder Brachenenden gekennzeichnet. Die Standzeit von Hartmetall-Scheren ist wesentlich höher als bei Scheren ohne Hartmetall. Aber auch Hartmetall-Scheren müssen und können nachgeschliffen werden.

_5. Schleifen

Das Schleifen von Scheren ist Vertrauenssache, denn es entscheidet über die Funktionsfähigkeit und Lebensdauer eines Instruments. Die Schere muss beim Schleifen zerlegt werden. Durch den einzelnen Anschliff der Branchen entsteht ein kleiner Materi-

Abb. 6_ Die häufigsten Blattarten.

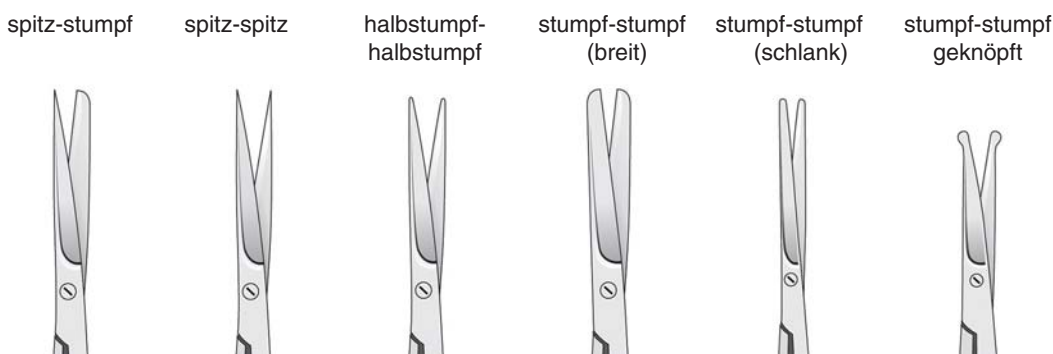


Abb. 6

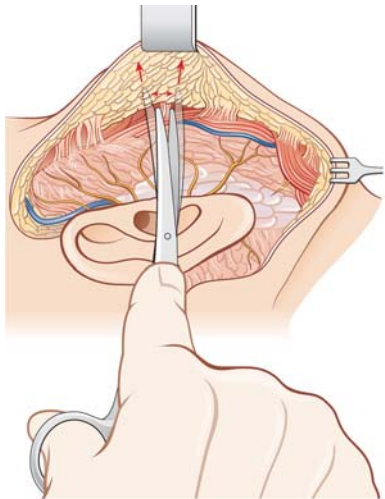


Abb. 7

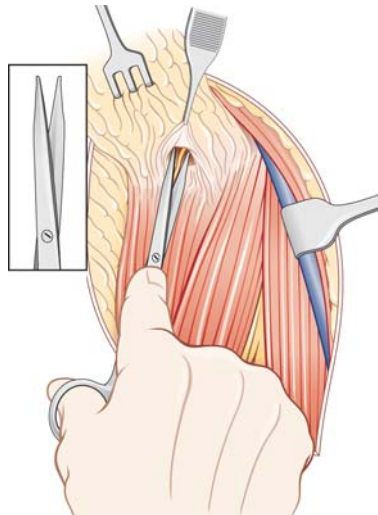


Abb. 8

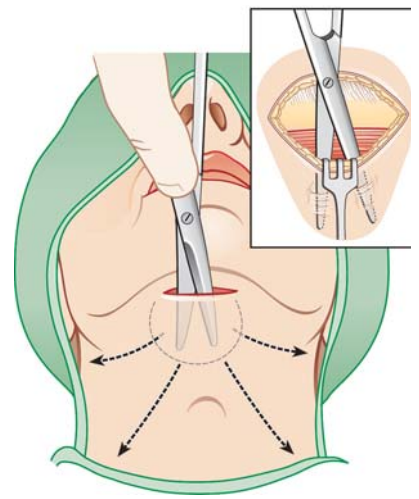


Abb. 9

alverlust. Durch das Zusammenschrauben kann die Schere (entsprechend ihrer Dreipunktlagerung, s.o.) wieder so eingestellt werden, dass sie optimal „anläuft“. Billigfirmen zerlegen die Schere nicht und gleichen den Substanzverlust durch Hammerschläge auf die Schraube aus. Durch diese „Vernietung“ ist die Schere praktisch nicht wieder schleifbar und verliert über kurz oder lang die präzise Führung der Branchen.

6. Spezialschere

Neben den verschiedenen Typen der Präparierschere gibt es einige Spezialscheren. Für das Schneiden feinsten Strukturen (Chirurgie peripherer Nerven) eignen sich Feder- oder Mikroscheren. Schaftscheren besitzen einen langen Schaft, an dessen Ende sich die Branchen öffnen. Sie ermöglichen die Präparation in Kavitäten (Mittelohr, Siebbein) über kleine z.B. endomeatale oder endonasale Zugänge. Weitere Spezialscheren sind z.B. Winkelscheren n. Fomon und Cottle.

7. Präparation eines großen Hautlappens

Präparation eines großen Hautlappens (z. B. Facelift, laterale Parotidektomie) mit Darstellung der Äste des N. facialis mit einer stumpf-stumpfen Präparierschere nach Metzenbaum. Durch abwechselndes Schneiden und Spreizen erfolgt die Ablösung des Hautlappens, der mit dem Haken angehoben wird, sodass die Sicht auf die Tiefe der Dissektion möglich wird. Große Präparierscheren sind für solche Zwecke oft atraumatischer als kleine.

8. Darstellung und Skelettierung eines peripheren Nerven

Das Gewebe oberhalb der N. accessorius wird mobilisiert und mit dem scharfen Haken angehoben.

Die Suche nach dem Nerven erfolgt mit spreizenden Bewegungen der schlanken, stumpf-stumpfen (geknöpften) Präparierschere parallel zum erwarteten Verlauf des Nerven.

Ist dieser gefunden, wird das Gewebe oberhalb des Nerven mit ein oder zwei feinen chirurgischen Pinzetten gefasst und gespannt.

Die feine Präparierschere wird in diesem Raum oberhalb und direkt auf dem Nerven vorsichtig spreizend vorgeschoben. Danach wird das auf diese Weise mobilisierte Gewebe oberhalb des Nerven und in dessen Richtung scharf durchtrennt und die Präparation wie beschrieben fortgesetzt.

9. Unterminierung größerer Hautareale

Die Unterminierung größerer Hautareale erfolgt mit der stumpf-stumpfen Präparierschere, nachdem die Inzision mit dem gebauchten Skalpell durch Haut, Subkutis und Platysma geführt wurde (siehe oben). Die Spitzen der Scherenblätter weisen nach außen und sind durch die Haut sicht- oder palpierbar. Mit dieser Vorgehensweise können Verletzungen von Gefäßen und Nerven ausgeschlossen werden, wenn die chirurgische Schicht nicht verlassen wird und so Traumatisierungen der tieferen Schichten, insbesondere der Muskulatur, vermieden werden.

Literatur

Behrbohm, Grundlagen der Instrumentenkunde für den HNO-Arzt und plastischen Gesichtschirurgen. Endo-press, Tuttingen 2007

Abb. 7_ Präparation eines großen Hautlappens.

Abb. 8_ Darstellung und Skelettierung eines peripheren Nerven.

Abb. 9_ Unterminierung größerer Hautareale.

_Kontakt

face

Prof. Dr. Hans Behrbohm

Privatpraxis am Kurfürstendamm 61

10707 Berlin

www.ku61.de