

„fast track“ in der Dysgnathiechirurgie – Der Ravensburger Weg

Autoren_Dr. Andreas Meiß, Ina M. Lütkemeyer-Meiß

Die Dysgnathiechirurgie ist in ihren metrischen und operativen Möglichkeiten ausgereift und standardisiert.

Selbst ausgeprägte skelettale Dysgnathien können daher mit einem guten funktionellen und harmonisch ästhetischen Ergebnis korrigiert werden (Abb. 1a und b, 2a–2d).

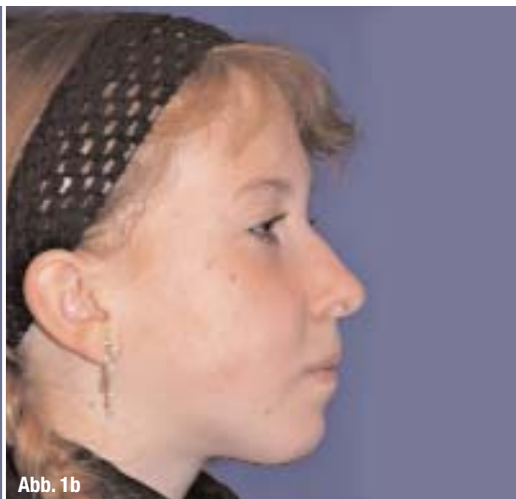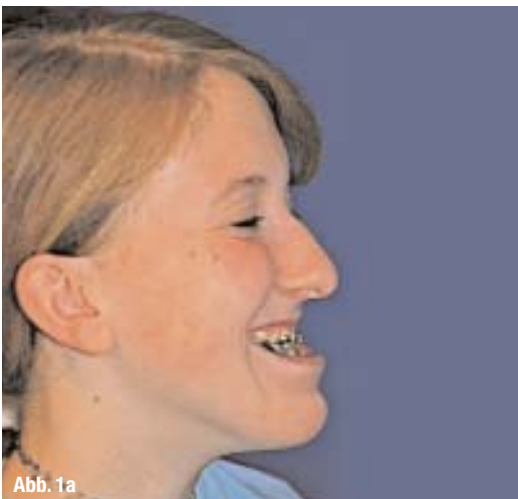
Bei genauer kritischer Analyse der postoperativen Bilder (Abb. 1b, 2b, 2d) fallen trotz der gravierenden Veränderungen zum Ausgangsbild kleine Defizite/Einschränkungen vor allem in der perioralen Muskulatur auf. Es zeigt sich z.B. in Abbildung 1b eine erhöhte Spannung in der Oberlippenmuskulatur und in Abbildung 2d ein verstärkter Tonus im Bereich des M. mentalis.

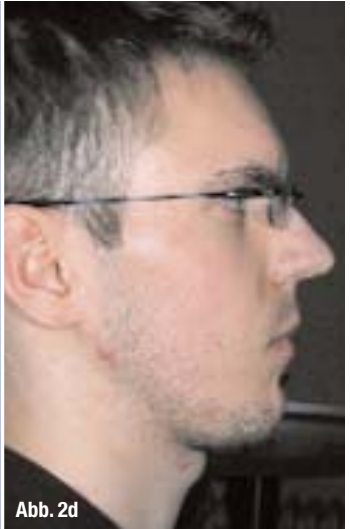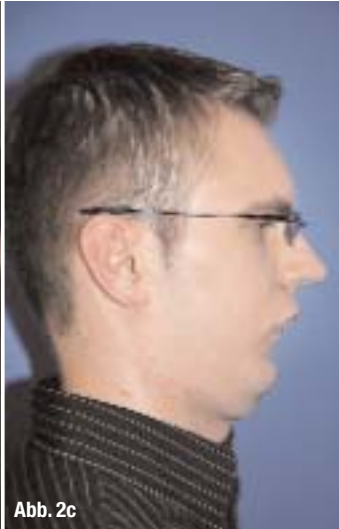Postoperativ führt dies nicht nur zu einer verzögerten Entwicklung harmonischer Bewegungsmuster, sondern ist ggf. auch Ursache eines Rezidivs.

Generell gilt, dass die Gefahr eines Rezidivs nicht dadurch geringer wird, dass die metrischen Winkelabweichungen aus der FRS-Analyse operativ korrigiert werden. Wesentlich ist, dass ein gutes funktionelles Ergebnis mit einer ausreichenden Okklusionsstabilisierung im Schlüssel-Schloss-Prinzip hergestellt wird: die Sicherstellung maximaler Neutralverzahnung in der habituellen Okklusion, Unterbindung von pathologischen Schluckmustern, Habits und perioralen Dyskinesien.

Die optimale Patientenzufriedenheit jedoch wird vorrangig durch die zusätzliche Harmonisierung des Profils erreicht.

Auf der Basis der kephalometrischen Analyse werden zwar die skelettalen Diskrepanzen metrisch erfasst. Welche Bewegung in welcher Ebene zur Erreichung des optimalen funktionalen Ergebnis-





ses intraoperativ umgesetzt wird, entscheidet sich jedoch letztlich an der Gesichtsästhetik und nicht an der reinen Korrektur der metrischen Abweichung. Neben der standardisierten Ablaufplanung und routinierten OP-Abläufen muss den prä-, intra- und postoperativen Begleitmaßnahmen eine ebenso große Bedeutung beigemessen werden. Über das übliche interdisziplinäre Behandlungskonzept von skelettalen Dysgnathien hinaus, mit Einbindung von Kieferorthopäde, Hauszahnarzt, Hals-Nasen-Ohrenarzt und Kiefergelenkspezialisten in die Vor- und Nachbehandlung, haben wir daher den „Ravensburger Weg“ entwickelt:

Präoperative Phase

- _ Vorstellung beim Myofunktionalen Therapeuten (MFT) zur Identifizierung und Abbau von path. Schluckmuster und perioraler Spannung mit dem Ziel der Optimierung der operativen Ausgangssituation und Herstellung einer physiologischen Körperspannung
- _ Bahnung und Einübung der p.o. natürlichen Bewegungsmuster
- _ Frühzeitige Einbindung der Angehörigen in die Ablaufplanung und Einbindung in die mentale Unterstützung des Patienten

Intraoperative Phase

- _ Optimierung der Patientenlagerung und des Anästhesiemanagements
- _ Septumkorrektur und -kürzungen bei z.B. Kranielisation
- _ Conchareduktion insbesondere bei Hypertrophie und Nasenatmungsbehinderungen
- _ Intraoperative Verschmälerung des Interalarabstandes (Kranial- und Vorverlagerungen des OK)
- _ Bei Korrektur von offenem Biss/gummy smile/vertikalem Exzess erfolgt keine reine OK-Impak-

tation und -kranialisation, sondern eine geringe anteriore Bewegung zur Erreichung eines besseren Dentalshows und eine Vergrößerung des Zungenraumes

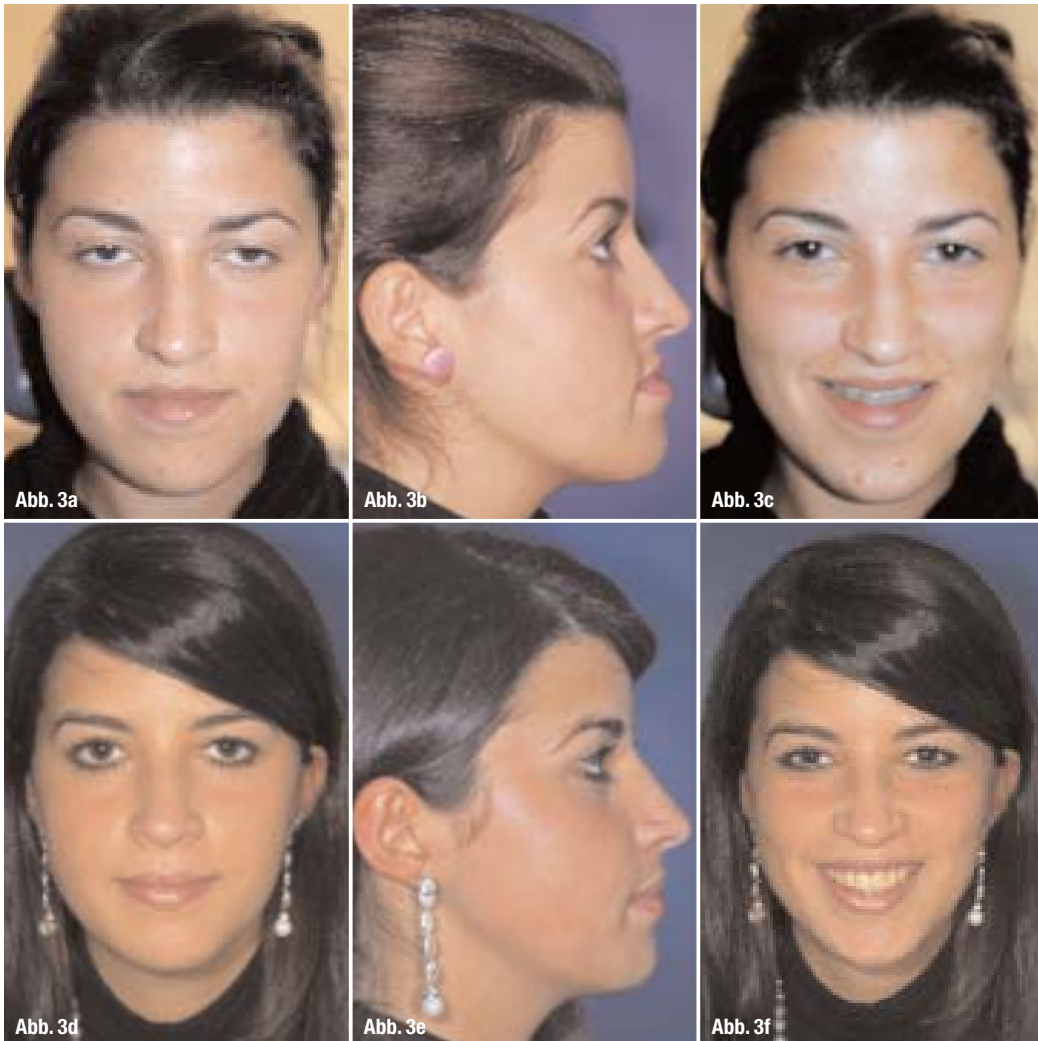- _ Genioplastiken ggf. als mod. Chin Wing nach Triaca zur Harmonisierung des gesamten unteren Gesichtsdrittels in der transversalen und der sagittalen Ebene
- _ Verzicht auf Redondrainagen zur Vermeidung der Immobilisation
- _ Nur funktionelle up-and-down-Gummis in Höhe der Front
- _ Entfernung der Magensonde zum Abschluss der Operation

Stationäre p.o.-Phase

- _ Einbindung der Angehörigen in die Patientenmobilisation, -pflege und mentale Unterstützung
- _ MFT: Abruf der prä-OP bewusst eingeübten Bewegungsmuster zur schnellen Wiederherstellung der essenziellen Funktionen wie Trinken, vom Löffel essen, koordinierte Schluckbewegung, Kussmund
- _ Frühzeitige Anleitung zur selbstständigen Mundhygiene und Einbringung der Führungsgummis
- _ Zügiger Kostenaufbau unter Einbindung der gewohnten häuslichen Ernährung
- _ Lymphdrainage

Ambulante p.o.-Phase

- _ Physio-/Manuelle Therapie
- _ MFT: Wiederaufbau der physiologischen Körperspannung, Eutonisierung der perioralen/infrahyalen Muskulatur und Überprüfung der Schluckmuster
- _ Botulinumtoxininjektion im Bereich hyperaktiver mimischer Muskulatur z.B. zur Reduktion eines zu hohen Oberlippen-Tonus und eines Mentaliszwangs



Der Kernpunkt des „Ravensburger Wegs“ ist die frühzeitige Einbindung der Myofunktionalen Therapie in die Dysgnathiesprechstunde und die Vorbehandlung der Patienten. Durch die speziellen Übungsprogramme werden nicht nur Habits und path. Schluckmuster abgebaut, sondern auch eine frühzeitige Rezidivprophylaxe betrieben. Insgesamt erfolgt durch die Triggerung und die Eutonisierung der perioralen Muskulatur sowie den Aufbau der physiologischen Körperspannung eine bemerkenswert positive Beeinflussung des gesamten Behandlungsablaufes. Einfache Dinge, wie vom Löffel essen, adäquater physiologischer Mundschluss, trinken und ein Kussmund sind deutlich schneller wieder möglich. Dies bedingt eine wesentliche Beschleunigung der psychologischen Stabilisierung und des physiologischen Heilungsverlaufes. Insgesamt konnten wir durch die Maßnahmen des „Ravensburger Wegs“ nicht nur eine Rezidivfreiheit, sondern auch eine Halbierung der OP-Zeiten und der postoperativen stationären Liegezeit sowie der gesamten postoperativen Rekonvaleszenz erreichen (Abb. 3a–f).

_Kontakt		face
	<p>Dr. Andreas Meiß Facharzt für Mund-, Kiefer und Gesichtschirurgie, Ästhetische Gesichtschirurgie (AMKG)</p>	
	<p>Ina M. Lütkemeyer-Meiß Ärztin, MBA Zentrum für Kiefer- und Gesichtschirurgie Praxis + Klinik Dr. Andreas Meiß Das Ärztehaus Ravensburg</p>	
<p>Elisabethenstr. 19 88212 Ravensburg E-Mail: meiss@dr-meiss.com www.dr-meiss.com</p>		