

Oberlid- und Brauenregion – ästhetische Korrektur einer funktionellen Einheit

Autor Univ.-Prof. Dr. Jürgen Holle

_Der Verlust der elastischen Fasern der Haut, eine Relaxation der Muskulatur und des Bindegewebes lassen die typischen Altersveränderungen im oberen Gesichtsbereich entstehen. Das kann zu Schlupflidern, zu starken Glabellafalten, Stirnfalten, einer Veränderung der Form und Position der Augenbraue und zu einem Absinken des äußeren Lidwinkels führen.

Alter, also zwischen 50–70 Jahren, relativ oft eine zum Teil unattraktive Hochstellung der Augenbraue im mittleren Bereich aufweisen, haben wir eine Studie durchgeführt. Es sollte überprüft werden, ob es eine grundsätzliche Tendenz zur Veränderung der Position und Form der Augenbraue im Laufe des Lebens gibt?

_Studie zur Analyse der Augenbrauenposition und -form während des Lebens

Es wurden drei Gruppen von je 60 Frauen mit einem Alter zwischen 21–45, 45–70 und 70–90 gebildet. In jeder Gruppe wurde der Abstand der Augenbrauen von einer gedachten Linie durch das mittlere und laterale Lidbändchen in drei Positionen, und zwar medial, lateral der Iris und temporal, gemessen. Die Messung erfolgte in aufrechter und horizontaler Stellung der Probanden. Selbstverständlich gab es zum Teil große Unterschiede der Messergebnisse, aber die statistische Auswertung zeigt ein interessantes Ergebnis.

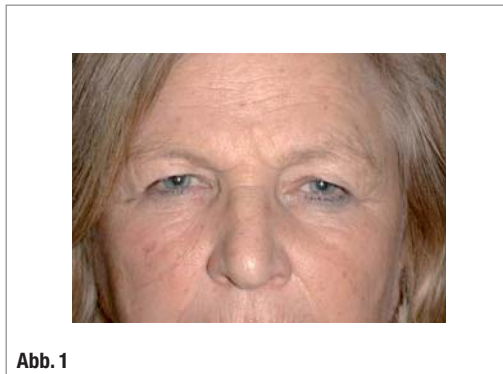Position der Augenbraue medial:

Die Position der Augenbraue medial der Lidspalte war im Liegen und Sitzen weitgehend unverändert. Die Schwerkraft hat also auf die Höhe der Augenbraue an dieser Stelle kaum Einfluss, auch die Funktion des M.frontalis als Heber der Augenbraue wird in hier kaum wirksam (Abb. 2 und 3).

Zentraler Bereich der Augenbraue, lateral der Iris:

In dieser Position ist **statistisch** eine deutliche Anhebung der Braue im mittleren Lebensalter (35–75) zu sehen, während am Ende des Lebens mit 90 Jahren wieder die Position der Jugend erreicht wird. Auch in dieser Position hat die Schwerkraft keinen wesentlichen Einfluss, da der Abstand beider Kurven während des Alterns gleichbleibt. Es hat also den Anschein, dass eine Hochstellung der Augenbraue in der Mitte nicht ein Zeichen der Jugend, sondern vielmehr ein Zeichen des Alterns bedeutet (Abb. 4 und 5).

Abb. 1 75 Jahre alte Patientin mit typischen Altersveränderungen im Periorbita-Bereich. Blepharochalasis, Glabellafalten, Ptose des äußeren Lidwinkels und Ptose der Augenbraue lateral.



Patienten suchen den Plastischen Chirurgen meist wegen störender Schlupflider auf. Eine Korrektur der Schlupflider alleine führt in vielen Fällen nicht zu einem jüngeren, besseren Aussehen, daher ist es wichtig, die gesamte Region in die Betrachtung einzubeziehen (Abb. 1).

Die präoperative Analyse soll daher neben den Oberlidern auch die Glabella, die Position und Form der Augenbraue, die Stirnfalten und die Form des Lidspaltes, das heißt die Position des äußeren Lidwinkels, betreffen.

Alle diese Veränderungen können ausgehend von einer oberen Blepharoplastik-Inzision mit kleinen zusätzlichen Schnitten hinter dem Haaransatz in der Schläfe und Stirne korrigiert werden.

Bevor wir die Details des chirurgischen Vorgehens im Einzelnen besprechen, möchte ich auf die Bedeutung der Augenbrauenposition und -form in Hinblick auf ein jugendliches Aussehen eingehen. Da es aufgefallen ist, dass Patienten im mittleren

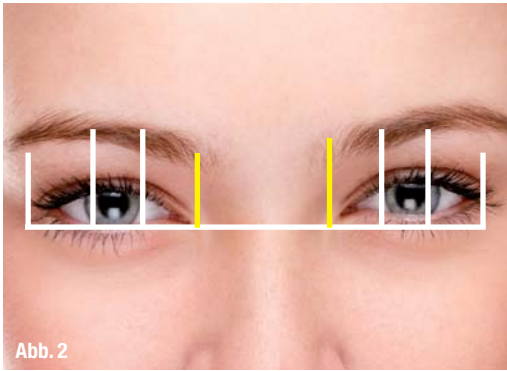


Abb. 2

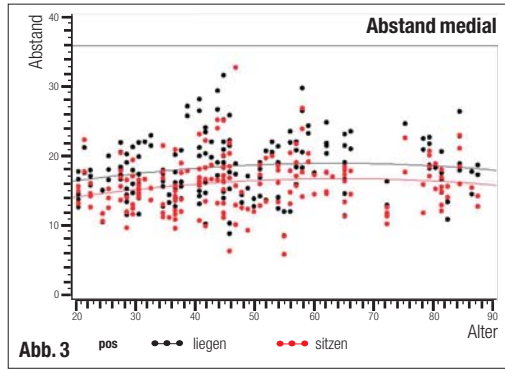


Abb. 3

Abb. 2_ Messung der Augenbrauenhöhe medial.

Abb. 3_ Statistische Analyse der Veränderung der Augenbrauenhöhe im medialen Anteil, in der Zeitspanne zwischen dem 20. Lebensjahr bis zum 90. Lebensjahr. Die schwarze Linie im Liegen, die rote Linie im Sitzen.

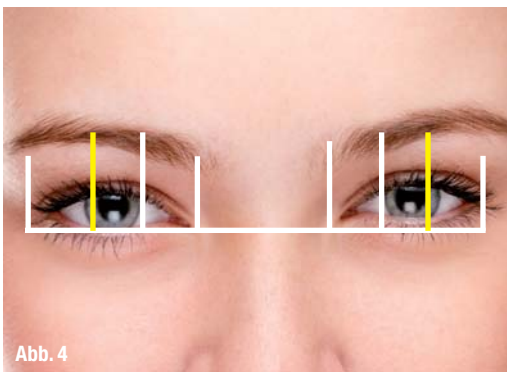


Abb. 4

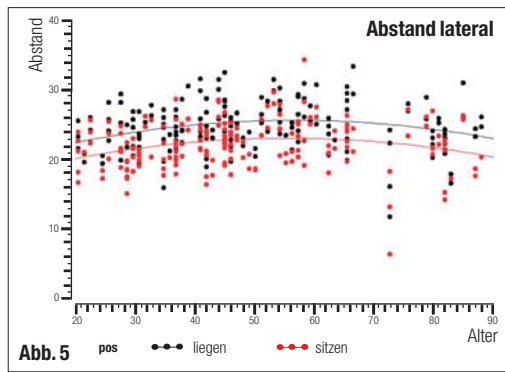


Abb. 5

Abb. 4_ Position der Augenbraue lateral der Iris. Mess-Stelle lateral.

Abb. 5_ Statistische Analyse der Augenbraue-Höhe lateral im Sitzen und Liegen.

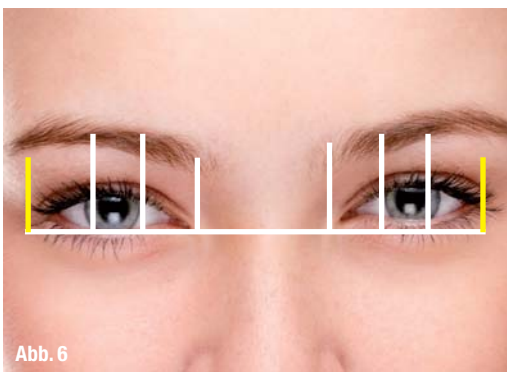


Abb. 6

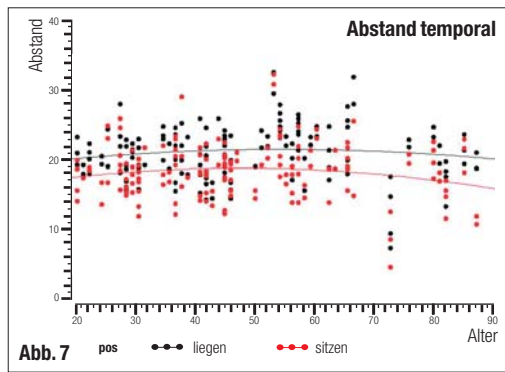


Abb. 7

Abb. 6_ Mess-Stelle der Augenbrauehöhe temporal.

Abb. 7_ Statistische Analyse der Augenbraue-Position temporal im Sitzen (rot) und Liegen (schwarz). Im Stehen kommt es statistisch gesehen zu einem Absinken der Augenbraue im höheren Alter.

Höhe der Augenbraue temporal:

Die Augenbraue ist in liegender Stellung der Probanden während des gesamten Lebenszeitraums kaum verändert, in aufrechter Stellung der Probanden kommt es ab dem 50. Lebensalter zu einer stetigen Absenkung der Augenbrauen (Abb. 6 und 7). Temporal hat der M. frontalis wenig Einfluss auf die Augenbrauenstellung, allerdings bewirkt die Schwerkraft ein Absinken in stehender Position der Probanden.

Aus dem **Ergebnis** unserer Studie können wir ableiten, dass es während des Alterns eher zu einer Anhebung der Augenbraue im zentralen Bereich und zu einem Absinken temporal kommt.

Es stellt sich die Frage, was ist eine ästhetische und jugendliche Position und Form der Augenbraue? Zu diesem Thema hat Robert Freund und William B. Nolan¹ eine interessante Studie durchgeführt und

nach Auswertung eines aufwendigen Studienprotokolls folgendes Ergebnis veröffentlicht.

Die optimale Position der Augenbrauen ist:

- Medial:** gering unter dem Orbitarand
- Lateral:** in Höhe des Orbitarandes oder leicht darüber
- Temporal:** über dem Orbitarand **und der Apex** der Augenbraues solle immer über dem Orbitarand positioniert sein.

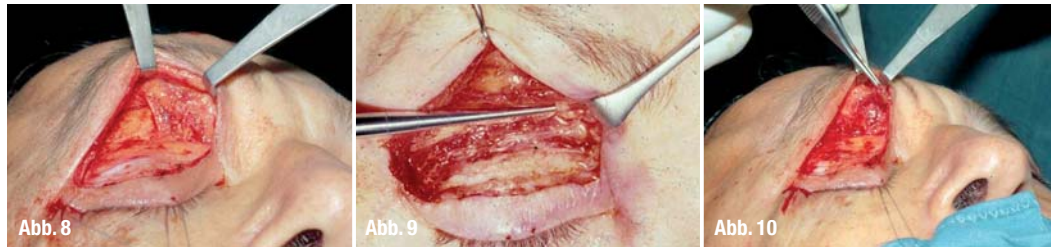
_Operations-Strategie

Aufgrund unserer eigenen Untersuchungen und der von Freund und Nolan gefundenen Ergebnisse sollten wir unsere Operations-Strategie in folgender Weise planen:

Abb. 8 Der N. supraorbitalis ist dargestellt.

Abb. 9 Der N. supratrochlearis ist dargestellt.

Abb. 10 Resektion von Anteilen des M. corrugator.



Angehobene und hochgestellte Augenbraue sind also nicht grundsätzlich ein Zeichen der Jugend, sondern des Alters. Selbstverständlich gibt es eine störende und nicht attraktive Tiefstellung der Augenbraue, die eine Anhebung des gesamten Augenbrauen-Komplexes erfordern. Dies ist allerdings eher die Ausnahme.

Resektion eines Anteils des M. corrugator und M. depressor supercilii erfolgen.

Operation

In Sedoanalgesie und Lokalanästhesie wird die überschüssige Haut exzidiert und der Arcus marginalis am knöchernen Orbitarand aufgesucht und entlang des knöchernen Randes inzidiert. Nach Darstellung des Orbitarandes wird durch stumpfe Präparation der N. supraorbitalis und medial davon der N. supratrochlearis aufgesucht. Da diese beiden Nerven zwischen den Muskelfasern des M. corrugator ziehen, kann unter sorgfältiger Schonung der Nerven eine Resektion der gewünschten Muskelanteile erfolgen. Nach erfolgter Blutstillung wird die Hautwunde in typischer Weise geschlossen (Abb. 8–10).

Die Form der Lidspalte

kann sich im Laufe des Alterungsprozesses ebenfalls in typischer Weise ändern. Durch schlaffer werden des Bindegewebe und dadurch bedingte Relaxation des äußeren Lidbändchens kann der äußere Lidwinkel absinken und dadurch das Auge an Attraktivität und Strahlkraft verlieren (Abb. 11).

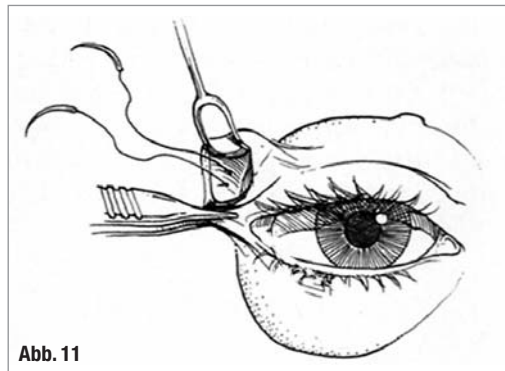
Operation

Im Zuge einer Blepharoplastik der Ober- oder Unterlider wird mit einer stumpfen Präparation unter dem M. orbicularis entlang des äußeren Orbitarandes mobilisiert und die Struktur des Lidbändchens mit einem nicht resorbierbaren Faden an geschlungen. Mit diesem Faden wird an der Innenseite der Orbita durch das Periost eingestochen und das Lidbändchen in neuer angehobener Position fixiert. Eine leichte Überkorrektur ist empfehlenswert, sodass nach Abheilung der äußere Lidwinkel gering höher als der innere Lidwinkel zu stehen kommt.

Korrektur der Form und Position der Augenbraue

Wie wir bereits erfahren haben, sind hochgezogene Augenbrauen kein Zeichen von Jugend, andererseits kommt es im fortgeschrittenen Alter bedingt durch die Einwirkung der Schwerkraft zu einem Absinken

Abb. 11 Korrektur einer Ptose des lateralen Lidwinkels durch Fixierung des lateralen Lidbändchens am Periost der Innenseite des Orbitarandes.



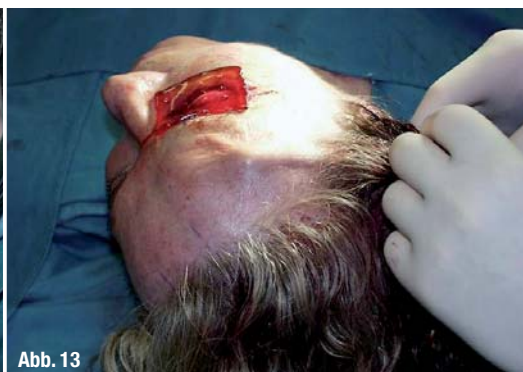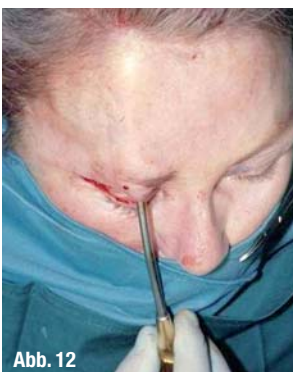Relativ oft sollte eine Anhebung der Augenbraue temporal erfolgen, um ein jugendliches und ästhetisches Aussehen zu erzielen. Folgendes Verfahren wird von uns zur Korrektur der Altersveränderungen von Oberlid und Brauen angewandt:

Oberlid und Glabellafalten

Gleichzeitig mit der Korrektur der Blepharochalasis durch Resektion der überschüssigen Haut, eventuell eines kleinen Muskelstreifens und Resektion des medialen Fettkompartiment (milchig weißes Fett entgegen dem buttergelben zentralen Fett der Orbita), kann eine Korrektur der Zornesfalte durch

Abb. 12 Subperiostale Dissektion der Stirn-Region zur Anhebung der Augenbraue.

Abb. 13 Dissektion der Temporalregion und Lösung der Galea und Faszia temporalis superficialis im Bereich der Christa temporalis. Verbindung der temporalen und frontalen Dissektionsflächen.



des lateralen Augenbrauenanteils. Die Braue ist dann nicht mehr über dem knöchernen Orbitabogen, sondern in Höhe des Orbitarandes oder darunter platziert. Eine Anhebung der Augenbraue im gesamten Bereich erfordert eine Mobilisierung des M. corrugator, gleichzeitig mit einer Teilexzision.

Danach wird der Arcus marginalis subperiostal mobilisiert und eine subperiostale Mobilisierung der gesamten Stirn angeschlossen (Abb. 12).

Von einer Inzision 2–3 cm im haartragenden Bereich der Schläfe wird zwischen oberflächlicher und tiefer Faszia temporalis stumpf präpariert. Mit dem Dissektor wird die Linea temporalis, die Ansatzlinie der Temporalis faszie und der Galea und des Periost am Knochen gelöst und eine Verbindung mit der von der Orbita aus mobilisierten Dissektionsfläche durchgeführt (Abb. 13).

Nun wird die mobilisierte Augenbraue–Stirnregion nach der von Vögli angegebenen Technik in gewünschter Position der Augenbraue fixiert, indem wir die oberflächliche Temporalis faszie mit permanenten Nähten an der tiefen Faszie fixieren.

Korrektur der Stirnfalten

Die klassische Methode, Stirnfalten zu korrigieren ist die Methode des Stirnliftings, ausgehend von einer sogenannten koronaren Inzision in der behaarten Kopfhaut. Da diese Schnittführung einige Nachteile beinhaltet, sind wir zu einem limitierten Verfahren übergegangen.

Von einer etwa 5–7 cm langen Inzisionslinie am Haaransatz im mittleren Stirnbereich wird zwischen Periost und Galea nach vorne bis etwa 2 cm oberhalb des Orbitarandes präpariert und dann der mittlere Anteil des M. frontalis exzidiert. Es ist darauf zu achten, nur den Muskel und nicht Fett- oder andere Bindegewebsstrukturen zu entfernen.

Eine intrakutane Naht verschließt die Inzisionslinie.

Zusammenfassung

Oberlid, Augenbraue, Stirne mit Glabella und Schläfenregion sollten als ästhetische Einheit gesehen werden.

Eine Korrektur der altersbedingten Veränderungen kann von einer Blepharoplastik-Inzision ausgehend kombiniert mit kurzen Inzisionen im Haarbereich der Schläfe und Stirne durchgeführt werden.

Eine eigene Studie hat aufgezeigt, dass die Augenbrauen im fortgeschrittenen Lebensalter hochgezogen werden und nur im temporalen Anteil, bedingt durch die Auswirkung der Schwerkraft, absinken.

Eine Korrektur der altersbedingten Veränderungen sollte dies berücksichtigen.

Literatur

[1] Robert M. Freund, M.D., and William B. Nolan, III, M.D.

Correlation Between Brow Lift Outcomes and Aesthetic Ideals for Eyebrow height and Shape in Females. *Plast. Reconst. Surg.* 97:1343, 1995

[2] Alain Fogli

Temporal Lift by Galeapexy: a Review of 270 Cases

Aesthetic Plast Surg. 27: 159, 2003

Kontakt



**Univ.-Prof.
Dr. Jürgen Holle**
Plastische Chirurgie
Krapfenwaldgasse 9
1190 Wien, Österreich
Tel.: +43 664 3953333
E-Mail: juergen@holle.at
www.holle.at



face

Bromelain-POS® für ein perfektes Ergebnis

- Beschleunigt den Rückgang postoperativer Schwellungen und Hämatome
- Entlastet das Gewebe und reduziert so den Schmerz
- Für mehr Patientenzufriedenheit



Bromelain-POS®. Wirkstoff: Bromelain. **Zusammensetzung:** 1 überzogene, magensaftresistente Tablette enthält Bromelain entsprechend 500 F.I.P.-Einheiten (56,25-95 mg). Mikrokr. Cellulose; Copovidon; Maltodextrin; Magnesiumstearat; hochdisp. Siliciumdioxid; Methacrylsäure-Methylmethacrylat-Copolymer (1:1) mittleres MG 135.000; Methacrylsäure-Ethylacrylat-Copolymer (1:1) mittleres MG 250.000; Diethylphthalat; Talkum; Triethylcitrat. **Anwendungsgebiete:** Begleittherapie bei akuten Schwellungszuständen nach Operationen und Verletzungen, insbesondere der Nase und der Nebenhöhlen. **Gegenanzeigen:** Überempfindlichkeit gegenüber Bromelain, Ananas oder einem der sonstigen Bestandteile. **Bromelain-POS®** sollte nicht angewendet werden bei Patienten mit Blutgerinnungsstörungen sowie bei Patienten, die Antikoagulantien oder Thrombozytenaggregationshemmer erhalten. **Nebenwirkungen:** Asthmaähnliche Beschwerden, Magenbeschwerden und/oder Durchfall, Hautausschläge, allergische Reaktionen. **Stand:** Februar 2011

 **URSAPHARM**

Industriestraße, 66129 Saarbrücken, www.ursapharm.de