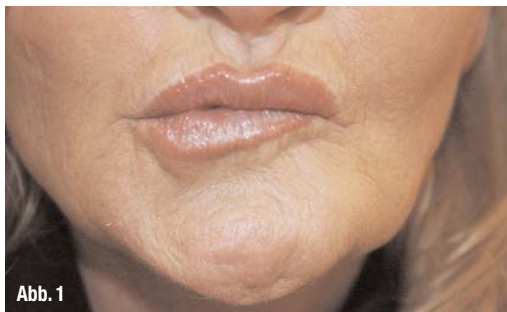

BTX State of the Art unteres Gesichtsdrittel und Hals: Was macht Sinn? Wo sind Grenzen?

Autoren_Dr. med. S. Hilton, A. Mokosch

Abb. 1 14 Tage nach BTX-Injektion perioral – die Patientin versucht einen „Kussmund“ zu machen.



Einleitung

Seit der Erstzulassung 1989 wird Botulinumtoxin A (BTX) international erfolgreich zur Behandlung von neurologischen Erkrankungen und Muskeldystonien eingesetzt.¹⁻⁴ Kurze Zeit später entdeckte das Ärztteehepaar Carruthers die positive Wirkung der intramuskulären Botulinum-Injektionen auf die mimischen Falten.⁵ Seither kann man sich ästhetische Behandlungen ohne die minimalinvasive, selektive Abschwächung der Muskelaktivität und der dadurch resultierenden Falten glättung durch BTX kaum mehr vorstellen. 2006 folgte dann in Deutschland die Erstzulassung von Botulinumtoxin A in der

ästhetischen Medizin für die Behandlung der Zornesfalte.

Mittlerweile kennt jeder die sogenannten „Standardindikationen“ von BTX im oberen Gesichtsdrittel, wie die Behandlung der Zornes-, Stirn- und periorbitalen Falten.

Botulinumtoxin A-Injektionen werden bei diesen Indikationen im Allgemeinen als komplikationsarm angesehen.^{6,7} Neben injektionsbedingten Lokalreaktionen (Schmerzen, Rötung, Schwellung, Hämatome) und gelegentlich leichten Kopfschmerzen nach der Injektion kann es aber auch hier zu unerwünschten Effekten bzw. Nebenwirkungen kommen: Eine durch falsche Platzierung oder Dosis verursachte übermäßige Schwächung des Zielmuskels oder benachbarter Muskeln kann zu einem negativen („Spokeyes“, „Glabellawulst“) oder müden Gesichtsausdruck (Brauentopis, Lidptosis), einer Asymmetrie und damit zu ästhetisch schlechten Ergebnissen führen. Diese sind zwar immer vollständig reversibel, können unseren Patienten allerdings schlaflose Nächte bereiten.

Ganz anders sieht die Situation für BTX-Behandlungen im unteren Gesichtsdrittel aus: Die Ergebnisse sind bei Weitem nicht so zufriedenstellend und deutlich weniger vorhersehbar. Unserer Erfahrung nach

Abb. 2 Injektionspunkte.

Abb. 3a Vor Injektion – entspannter Zustand.

Abb. 3b 14 Tage nach Injektion – entspannter Zustand.

Abb. 3c Vor Injektion – kontrahierter Zustand.

Abb. 3d 14 Tage nach Injektion – kontrahierter Zustand.

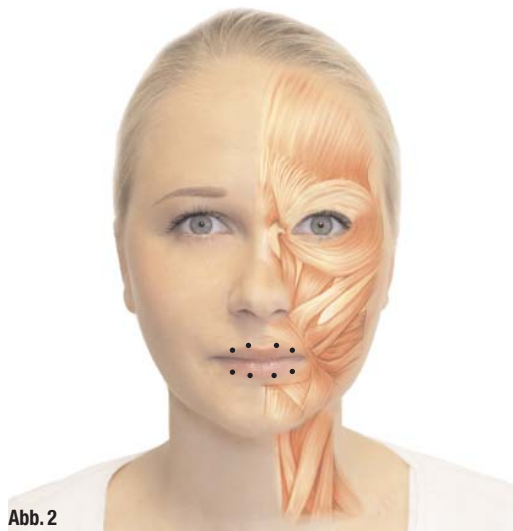

Abb. 2

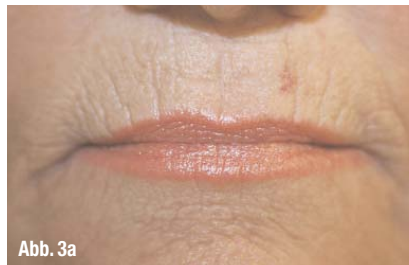

Abb. 3a

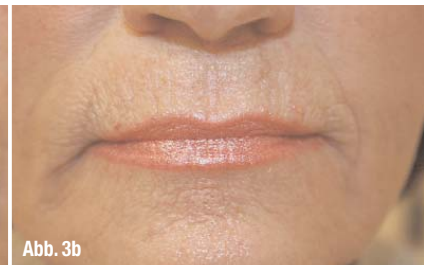

Abb. 3b

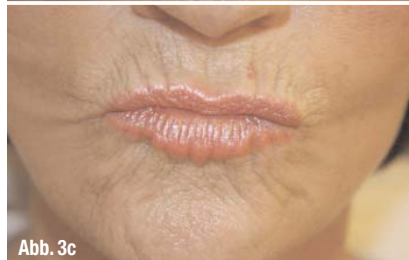

Abb. 3c

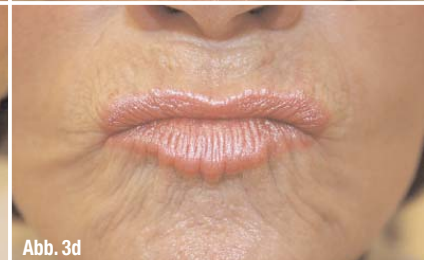

Abb. 3d

kommt in der täglichen Praxis auf ca. zehn Behandlungen mit BTX nur eine Behandlung im unteren Gesichtsdrittel. BTX des unteren Gesichtsdrittels wird daher als „Fortgeschrittenen-Indikation“ angesehen.⁸

BTX im unteren Gesichtsdrittel: Was macht Sinn? Wo sind die Grenzen?

Mögliche Indikationen von Botulinum im unteren Gesichtsdrittel sind vielfältig: Ziel kann hier nicht nur die Reduktion der mimisch bedingten Falten (periorale Falten, Marionettenfalten, Halsfalten, Meso-BTX der Wangen) oder ungewünschter Mimik (Herunterziehen der Mundwinkel, Pflastersteinkinn), sondern auch eine Veränderung der Gesichtsform (Nasenspitze anheben, Verschmälerung der Kieferkontur durch Masseter-Injektionen) sein.

Zentraler Orientierungspunkt der unteren Gesichtshälfte ist der Mund. Der Musculus orbicularis oris ist mit allen anderen Muskeln des unteren Gesichtsdrittels verbunden. Hierdurch lässt sich auch die hohe Nebenwirkungsrate bei BTX im unteren Gesichtsbereich erklären: Der M. orbicularis oris hat eine große funktionelle Bedeutung beim Sprechen, bei der Nahrungsaufnahme, beim Trinken und nicht zuletzt beim Küssen. Die genaue Identifikation der Muskeln durch die meist vorhandene dickere Dermis und subkutane Fettschicht ist im unteren Gesichtsdrittel erschwert. Dadurch kann es, nicht nur durch übermäßige Schwächung des M. orbicularis oris selbst, sondern auch durch Injektion in falsche bzw. benachbarte Muskeln, zu deutlichen Einschränkungen z.B. bei „Kleinigkeiten“, wie Pfeiffen und Zähneputzen, aber natürlich auch beim Sprechen, Trinken und Essen, kommen. Die Lippenptose mit „Schlaganfall-Optik“ stellt hier für die Betroffenen den Worst Case dar (siehe Abb. 1).

Bei erfahrenen Anwendern und genauen anatomischen Kenntnissen können allerdings ästhetisch sehr ansprechende Ergebnisse ohne funktionelle Einschränkungen erzielt werden.

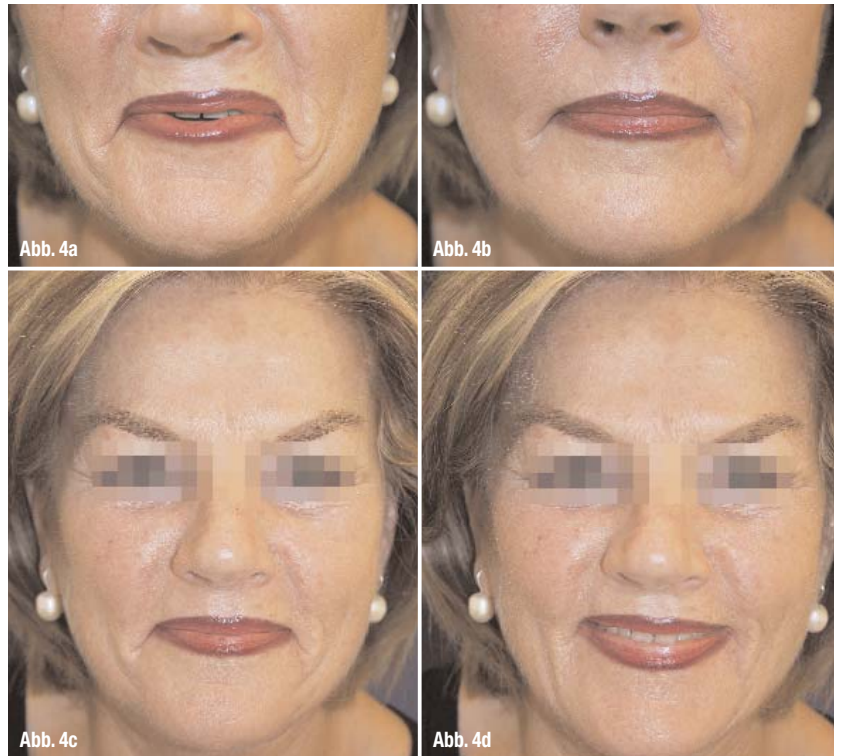Periorale Falten

Zur Behandlung der perioralen Falten werden in zwei Punkten pro Seite direkt an der Lippen-Haut-Grenze an der Ober- und Unterlippe 0,5–1 E/Pkt. oder 2,5–5 SE/Pkt. (siehe Erläuterung) Botulinumtoxin A streng oberflächlich injiziert (siehe Abb. 2).

Das Ziel ist die Reduktion der sog. „Raucherfalten“ durch Entspannung der oberflächlichen Anteile des M. orbicularis oculi (siehe Abb. 3).

Der Wirkungseintritt erfolgt nach ein bis drei Tagen und hält ein bis drei Monate an. Langfristig kann es zu einer verminderten „Spitzmundneigung“ kommen.

Unerwünscht sind die Störung des Mundschlusses („kann den Mund nach dem Zähneputzen nicht mehr richtig ausspülen“, „kann nicht mehr Pfeifen“),



Sprachstörungen (der Buchstabe „p“ kann nicht mehr ausgesprochen werden), Störungen bei der Nahrungsaufnahme („beim Trinken bzw. Suppe essen läuft alles daneben“) und ein taubes Gefühl der Lippen.

Fazit: Die Botulinumtoxin-Therapie zeigt perioral eine gute Wirksamkeit, allerdings treten verhältnismäßig häufig störende Nebenwirkungen auf, sodass eine Dosissteigerung nicht möglich ist.

Tipps für die Praxis:

- Aus diesem Grund sollte die Ober- und Unterlippenregion nicht gleichzeitig behandelt werden.
- Injektionen ins Philtrum sind nicht empfehlenswert.
- Der häufigste Grund für Lippenfalten ist nicht eine übermäßige Mimik, sondern eine Fettatrophie der

Abb. 4a und c: Vor Injektion – beim Lächeln werden die Mundwinkel nicht nach oben, sondern nach unten gezogen („Paradoxes Lächeln“).

Abb. 4b und d: 14 Tage nach Injektion.

Abb. 5: Injektionspunkte.

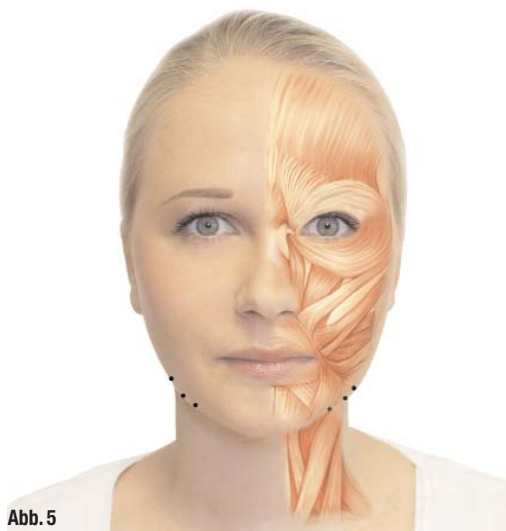

Abb. 5

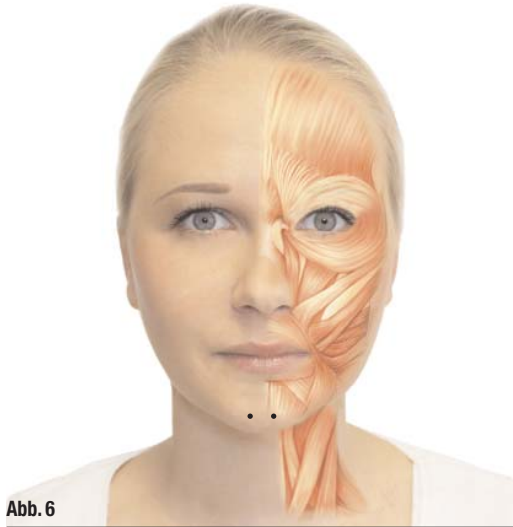

Abb. 6

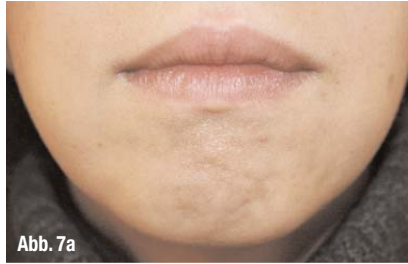

Abb. 7a

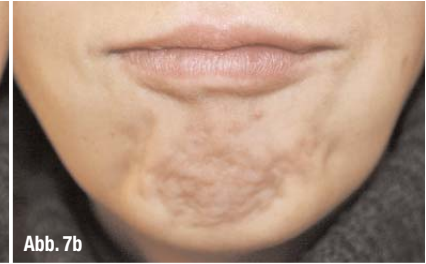

Abb. 7b

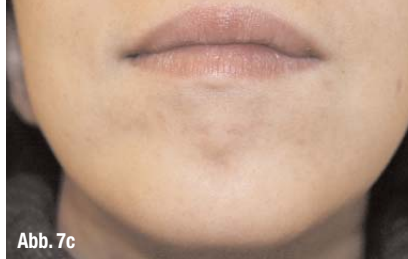

Abb. 7c

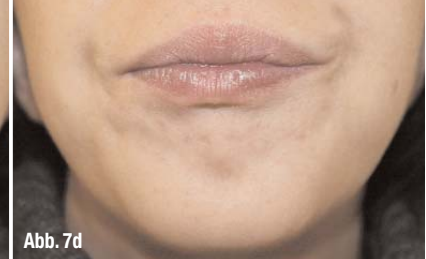

Abb. 7d

Abb. 6_ Injektionspunkte.

Abb. 7a_ Vor Injektion – entspannter Zustand.

Abb. 7b_ Vor Injektion – in Kontraktion.

Abb. 7c_ 14 Tage nach Injektion – entspannter Zustand.

Abb. 7d_ 14 Tage nach Injektion – in Kontraktion.

Abb. 8_ Injektionspunkte.

Abb. 9a_ Vor Injektion – „Squared Face“.

Abb. 9b_ Zwei Monate nach Injektion – „Slim Face“.

Lippen, daher ist die Fillerbehandlung (Volumen) die First-Line-Therapie und nicht die BTX-Injektion. Zudem ist die Komplikationsrate der Fillerbehandlungen niedriger als die BTX-Behandlung. Daher sollte diese nur im Anschluss erfolgen, wenn sie nach der Fillerbehandlung noch notwendig ist.

Marionettenfalten

Durch Entspannung des Musculus depressor anguli oris sowie des Platysmas kann eine Reduktion der Marionettenfalten erzielt werden. Die Mundwinkel werden durch die antagonisierende Wirkung des M. levator labii superioris und der Mm. zygomatici stärker angehoben (siehe Abb. 4).

Der Hauptinjektionspunkt (M. depressor anguli oris) liegt ca. 1 cm oberhalb des Kieferbogens in der Regel in der Verlängerungslinie der Nasolabialfalte. Zusätzlich sollten zwei Punkte lateral davon im Abstand von jeweils 1 cm (Platysma) gewählt werden (siehe Abb. 5). Es werden 2–4 E/Pkt. bzw. 5–10 SE/Pkt. injiziert. Der Musculus depressor anguli oris liegt oberflächlicher als allgemein angenommen, sodass

die Injektionstiefe bei ca. 3 mm liegen sollte. Die Wirkung tritt nach ca. drei Tagen ein und hält ungefähr 3–6 Monate an.

Die relevanteste Nebenwirkung ist die Störung des Mundschlusses mit Asymmetrie der Unterlippe („ich sehe aus wie nach einem Schlaganfall“) (siehe Abb. 1), welche meist wochenlang anhält.

Fazit: Die Wirksamkeit von BTX zur Behandlung der Marionettenfalten ist eher als mittelmäßig anzusehen. Insgesamt treten relativ häufig störende Nebenwirkungen auf. Häufig wird die Indikation fehlerhaft gestellt, da Marionettenfalten fast immer multifaktoriell bedingt sind. Sie resultieren nur gelegentlich aus übermäßiger Aktivierung des M. depressor anguli oris, aber häufiger aus Elastose und einem schwerkraftbedingten Absacken der Wangenpartie, welche mit Fillern oder plastischer Gesichtstraffung behandelt werden müssen.

Tipps für die Praxis:

– Unterlippenfalten und Marionettenfalten nicht gleichzeitig mit Botulinum behandeln (Kompensation)

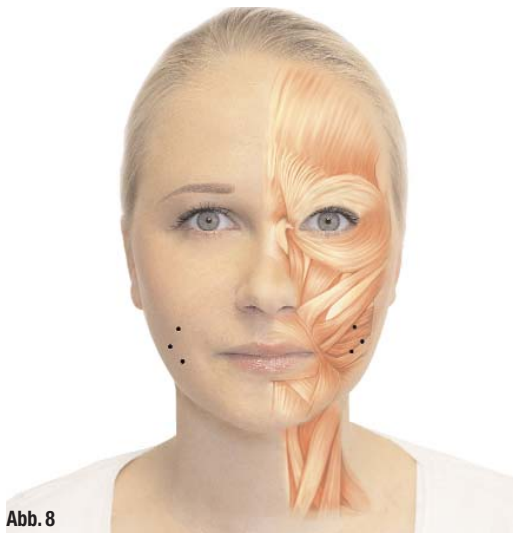

Abb. 8

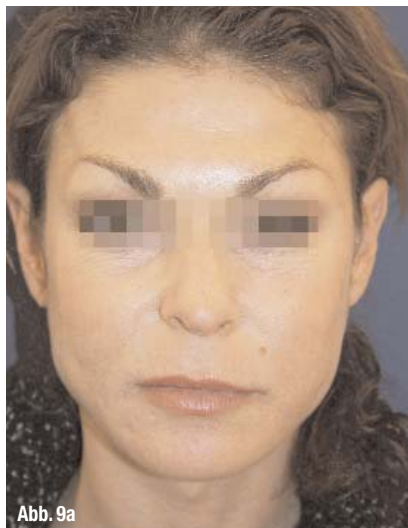

Abb. 9a

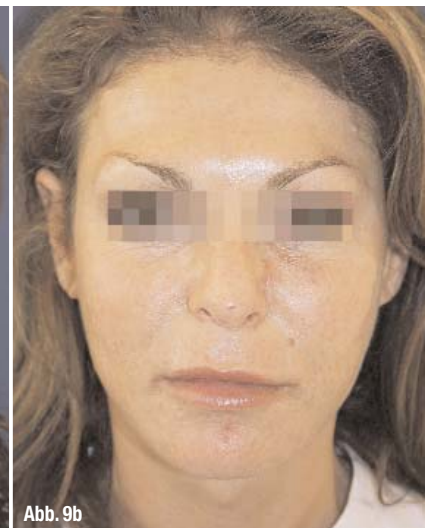

Abb. 9b

- _ Injektionspunkte eher lateral in Richtung Platysma wählen (geringere Nebenwirkungsrate)
- _ Bei zu medialer Injektion droht eine Diffusion in den M. depressor labii inferioris („Schlaganfallopptik“)

_Pflastersteinkinn

Die Behandlung des Pflastersteinkinns erfolgt durch zwei tiefe Injektionen von jeweils 4 E/Pkt. bzw. 10 SE/Pkt. in den Musculus mentalis maximal 0,5 cm lateral der Medianlinie und 1 cm oberhalb des knöchernen Kinns (siehe Abb. 6).

Das Ziel ist die Entspannung der gesamten Kinnregion. Die Wirkung tritt nach ca. drei Tagen ein und kann bis zu sechs Monate andauern (siehe Abb. 7).

Bei zu kranialer Injektion kann der Zielmuskel verfehlt werden und es kommt zu einer Einschränkung des Musculus orbicularis oris mit den bereits oben beschriebenen Nebenwirkungen, wie bei der Behandlung der perioralen Falten (s.o.).

Werden die Injektionspunkte zu lateral gewählt, kommt es zu einer Beeinträchtigung des M. depressor labii inferioris und des M. depressor anguli oris mit den bereits beschriebenen Nebenwirkungen, wie Asymmetrie und Störungen des Mundschlusses der Unterlippe.

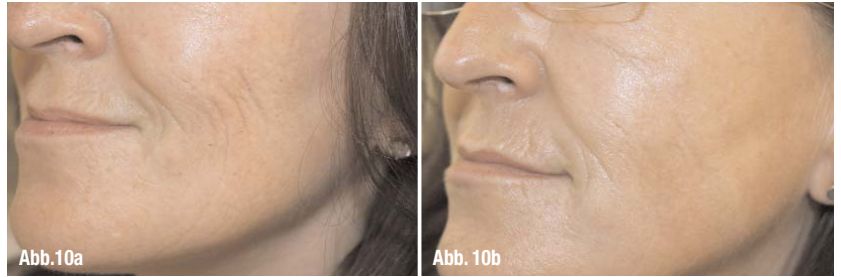Fazit: Die Behandlung des M. mentalis zeigt bei Patienten mit Pflastersteinkinn eine sehr gute Wirksamkeit bei eher geringem Nebenwirkungsprofil und wird in seiner Wirkung insgesamt unterschätzt.

Tipps für die Praxis:

- _ Injektionspunkte eher mediokaudal wählen, um das Nebenwirkungsrisiko zu minimieren

_Masseter-Injektion

Um eine Verschmälerung der Kieferkontur zu erzielen, kann die Masseter-Injektion sinnvoll sein und wird in Südkorea sehr häufig eingesetzt, mit dem Ziel, die eher kantigen Gesichtskonturen im Kieferbereich ab-



zumildern und dadurch das Gesicht zu verschmälern. Der M. Masseter ist sehr gut tastbar, daher sollten in Kontraktion jeweils drei Punkte in einem Dreieck im Bereich des Kieferwinkels eingezeichnet werden. Die zwei Basispunkte befinden sich ca. 1 cm oberhalb des Unterkieferbogens und ein Punkt ca. 1 cm oberhalb in der Dreiecksspitze (siehe Abb. 8).

Die Injektion erfolgt mit 4–8 E/Pkt. bzw. 10–20 SE/Pkt. streng intramuskulär. Dabei verschwindet die klassische Weise eingesetzte 12 mm lange 30 G Nadel vollständig im Muskel. Da die Breite und Dicke des Muskels eine starke Variabilität aufweisen, muss die Injektionstiefe und ggf. auch die Dosis individuell angepasst werden. Durch die sehr tiefe Injektionstechnik, bei der man durch die Faszie in den entspannten Muskel injizieren muss, wird diese Behandlung als unangenehm empfunden. Patienten beschreiben ein drückendes, brennendes Gefühl. Erst nach ca. drei bis vier Wochen tritt eine Verdünnung (echte Atrophie) des Kiefermuskels ein, welche zu einer Verschmälerung der Kieferkontur führt („Squared Face“ zu „Slim Face“) (siehe Abb. 9).

Wenn die Injektionen streng intramuskulär erfolgen, treten kaum Nebenwirkungen auf. Auch die Kaukraft wird nicht eingeschränkt. Allerdings ist aufgrund der Nähe des Ductus parotideus (cranial), der Vena facialis (medial) und der Parotis (lateral) eine genaue Kenntnis der Anatomie Voraussetzung.

Die Wirkdauer ist im Vergleich zu anderen Indikationen mit 6–12 Monaten sehr lang. Gelegentlich führt

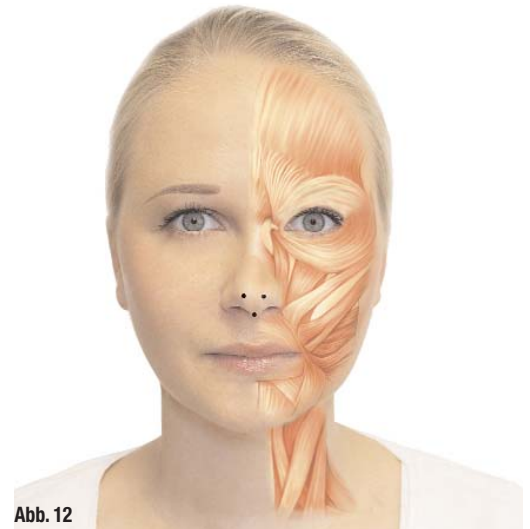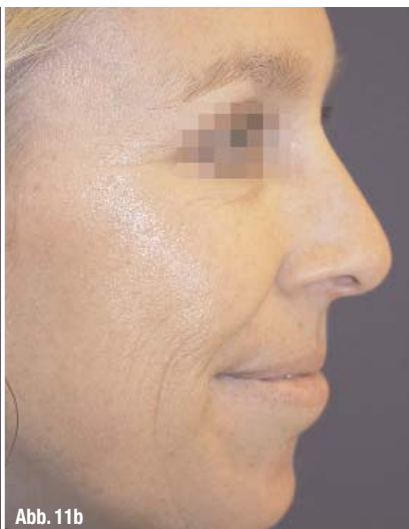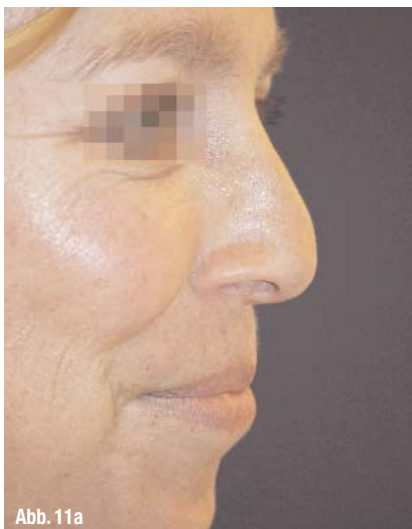Abb. 10a_ Vor Injektion.

Abb. 10b_ 14 Tage nach Injektion.

Abb. 11a_ Vor Injektion – lächelnd.

Abb. 11b_ 14 Tage nach Injektion – lächelnd.

Abb. 12_ Injektionspunkte.



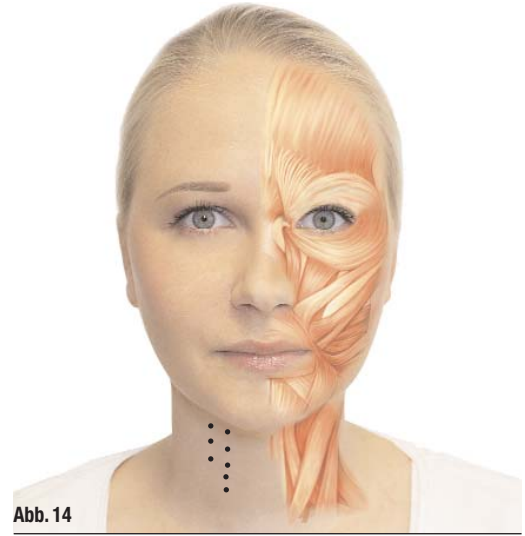
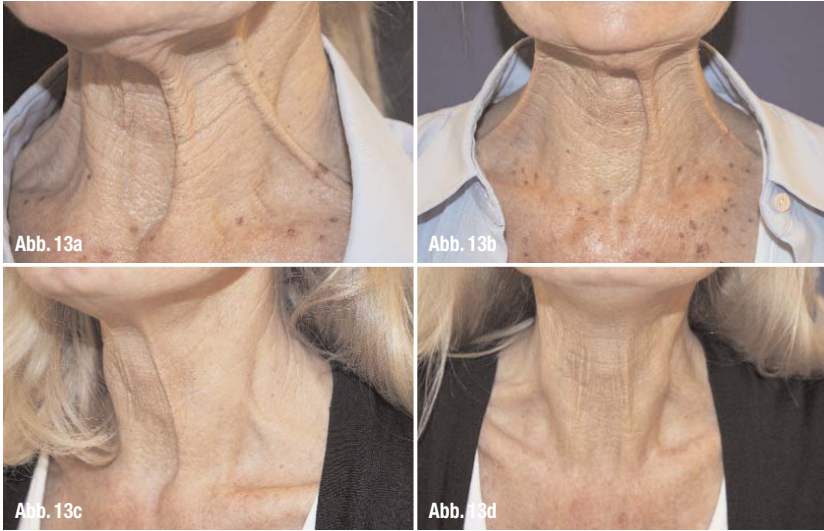

Abb. 13a_ Vor Injektion – seitliche Ansicht in Kontraktion.

Abb. 13b_ Vor Injektion – frontale Ansicht in Kontraktion.

Abb. 13c_ 14 Tage nach Injektion – seitliche Ansicht in Kontraktion.

Abb. 13d_ 14 Tage nach Injektion – frontale Ansicht in Kontraktion.

Abb. 14_ Injektionspunkte.

nur eine Injektion zu einer dauerhaften Verdünnung des M. Masseters.

Fazit: Die Masseter-Injektionen zeigen insgesamt eine sehr gute und langfristige Wirksamkeit mit einem äußerst geringen Nebenwirkungsprofil. Die manchmal dauerhafte Verdünnung des Kiefermuskels hat vor allem bei Frauen einen äußerst positiven Effekt, sodass diese Methode wahrscheinlich in der Zukunft immer mehr Bedeutung gewinnen wird.

Tipps für die Praxis:

Ein hoher Muskeltonus des M. Masseters führt nicht nur zu einem Squared Face, sondern kann auch die Ursache von Kiefergelenk- und Zahnschmerzen sein, sodass die Patienten auch in diesem Punkt profitieren können (Bruxismus).

„Meso-Botox“

Das SMAS (Superficial muscular aponeurotic system) und der M. orbicularis oculi sind die Zielmuskeln zur Behandlung der oberflächlichen Lachfalten der oberen und unteren Wangenpartie (siehe Abb. 10).

Bei Patienten mit einem hyperkinetischen Wangenbereich können auf 5-15 Punkte jeweils 0,25-1 E/Pkt. bzw. 1-2,5 SE/Pkt. als streng oberflächliche intrakutane Quaddeln verteilt werden.

Die meist diskrete Wirkung tritt nach ca. zwei Tagen ein und kann ca. 1-3 Monate anhalten.

Bei zu tiefer Injektionstechnik oder durch Diffusion von Botulinumtoxin können im Bereich der oberen Wangenpartie die Mm. zygomatici und im Bereich der unteren Wangen der M. risorius geschwächt werden, was zu einer Lippenheberschwäche bzw. zu einem asymmetrischen Lachen führen kann.

Fazit: Aufgrund des schmalen Grades zwischen keiner Wirkung und den möglichen Nebenwirkungen ist das „Meso-Botox“ eine eher selten durchgeführte Behandlung mit nur in Einzelfällen zufriedenstellenden Ergebnissen. Bei Fältchen im Wan-

genbereich sollte eher eine Behandlung mit Fillern (Volumenaufbau) als First-line-Therapie in Erwägung gezogen werden.

Tipps für die Praxis:

Bei Patienten mit nur dünnem Unterhautfettgewebe sollte wegen der höheren Gefahr der Diffusion in die tieferen Muskelpartien eine strenge Indikationsstellung erfolgen.

Die erste Behandlung sollte mit wenigen Punkten begonnen und kann dann langsam „hochtitriert“ werden.

„Nasenspitze anheben“

Bei Patienten, die durch Muskelaktivität ihre Nasenspitze beim Lachen nach kaudal ziehen, kann durch Schwächung des M. compressor narium minor, des M. depressor septi nasi und des M. orbicularis oris (Verbindungsfasern zur Nase) eine Anhebung und somit Begradigung der Nase resultieren (siehe Abb. 11).

Es werden zwei Punkte ca. 0,5 cm lateral der Nasenspitze sowie ein Punkt am Columella-Lippenübergang oberflächlich mit 2 E/Pkt. bzw. 5 SE/Pkt injiziert (siehe Abb. 12).

Nach ca. 2-5 Tagen tritt die ca. sechs Monate anhaltende Wirkung ein. Nebenwirkungen sind bisher nicht bekannt.

Fazit: Das Anheben der Nasenspitze ist eine bislang sehr selten durchgeführte Behandlung, kann aber bei korrekter Indikationsstellung (Abwärtsbewegen der Nase beim Lachen) äußert gute Ergebnisse erzielen. Hierbei gilt, ähnlich wie bei der Behandlung der Marionettenfalten mit BTX, dass die korrekte Indikationsstellung Voraussetzung für den Therapieerfolg ist.

Tipps für die Praxis:

Diese Behandlung funktioniert am besten in der Kombination mit Fillern zur Anhebung der Nasenbasis.

Halsfalten

Ursächlich für Halsfalten sind zwar in den meisten Fällen die Schwerkraft und eine Elastose der Haut, nichtsdestotrotz profitieren einige Patienten von einer Behandlung der Platysmastränge zur Entspannung der Halsfalten, wenn eine muskuläre Hyperaktivität vorliegt (siehe Abb. 13).

Die 4–10 Injektionen werden pro Seite direkt in die hyperaktiven Platysmastränge gesetzt. Die Injektionsmenge beträgt 1–4 E/Pkt. bzw. 2,5–10 SE/Pkt. (siehe Abb. 14).

Fazit: Eine genaue Indikationsstellung ist die Grundlage für eine erfolgreiche Behandlung der Halsfalten. Da es sich meist um elastotische Veränderungen und somit schwerkraftbedingte Erschlaffungsfalten handelt, profitieren nur Patienten mit einem ausgeprägt hyperkinetischen Platysma von dieser Behandlung. Eine chirurgische Behandlung ist häufig empfehlenswert.

Tipps für die Praxis:

Um eine gute Patientenauswahl zu treffen, sollte eine genaue Beobachtung des Halsbereiches während des Anamnesegesprächs erfolgen. Wenn während des Gesprächs die Muskelstränge des Platysmas nicht sichtbar sind, sollte eine chirurgische Intervention in Erwägung gezogen werden.

Diskussion

Der erstaunliche klinische Erfolg von Botulinumtoxin A-Injektionen zur Behandlung der Glabella-falte führte vor allem in angloamerikanischen Ländern zu einer rasanten Verbreitung dieser Methode zur Faltenbekämpfung in der ästhetischen Medizin. Die Behandlung des gesamten oberen Gesichtsdrittels ist mit einer extrem geringen Komplikationsrate behaftet, sodass zwar vor allem in Europa noch deutliche Vorbehalte gegen diese Methode bestehen, aber die Ängste der Patienten immer weiter abnehmen. Der Grund für die geringe Komplikationsrate liegt darin, dass die mimischen Muskeln im Stirnbereich im jungen Alter keine andere funktionelle Bedeutung haben, außer Emotionen auszudrücken. Im höheren Lebensalter aber haben die Stirnmuskeln auch eine funktionelle Bedeutung, nämlich die altersbedingte Dermatochalasis und die daraus resultierende Brauen- und Lidptose zu kompensieren, um das Blickfeld des Patienten zu erhalten.

Ganz anders sieht die Situation für BTX-Behandlungen im unteren Gesichtsdrittels aus: Die Ergebnisse sind bei Weitem nicht so zufriedenstellend und nicht so vorhersehbar. Zum einen sind die Muskeln optisch sehr viel schwerer zu differenzieren, weil sie häufig in enger Nachbarschaft miteinander verflochten sind und eine dickere subku-

tane Fettschicht die Muskeln zusätzlich verbirgt. Zum anderen fließen alle Fasern der Muskeln des unteren Gesichtsbereichs in den Musculus orbicularis oris ein und haben dadurch eine entscheidende funktionelle Bedeutung für die Aktivitäten der Lippen und des Mundes (Sprechen, Kauen, Trinken, Singen, Pfeifen usw.). Deswegen ist die Fehlerquote deutlich höher und die Ergebnisse nicht so befriedigend wie bei BTX-Behandlungen im oberen Gesichtsdrittels. Aus diesem Grund sollte die Behandlung des unteren Gesichtsdrittels als „Fortgeschrittenen-Indikation“ angesehen werden. In der klinischen Praxis kommt auf ca. 10 Behandlungen mit BTX nur ca. eine Behandlung des unteren Gesichtsdrittels, auch wenn mögliche Indikationen vielfältig sind. Nicht nur die Reduktion der mimisch bedingten Falten (periorale Falten, Marionettenfalten, Halsfalten, Meso-BTX der Wangen) oder ungewünschter Mimik (Herunterziehen der Mundwinkel, Pflastersteinkinn), sondern auch eine Veränderung der Gesichtsform (Nasenspitze anheben, Verschmälerung der Kieferkontur durch Masseter-Injektionen) sind hier mehr oder weniger gute Optionen in der ästhetischen Medizin.

Aufgrund des schmalen Grades zwischen keiner Wirkung und den möglichen Nebenwirkungen ist vor allem das „Meso-Botox“ der Wangenpartie eine eher selten durchgeführte Behandlung mit nur in Einzelfällen zufriedenstellenden Ergebnissen und ist daher kritisch zu betrachten. Vor allem bei der Behandlung der Halsfalten, der Marionettenfalten, der perioralen Falten und das Anheben der Nasenspitze mit BTX ist die genaue Indikationsstellung Grundlage für eine erfolgreiche Behandlung und ist nur in Einzelfällen sinnvoll.

Zwei der oben genannten Indikationen werden in der Ästhetik aktuell noch deutlich unterschätzt: Vor allem die Behandlung des M. mentalis zeigt bei Patienten mit Pflastersteinkinn eine sehr gute Wirksamkeit bei geringem Nebenwirkungsprofil. Auch die Masseter-Injektionen zeigen insgesamt eine sehr gute und langfristige Wirksamkeit mit einem äußerst geringen Nebenwirkungsprofil. Die manchmal dauerhafte Verdünnung des Kiefermuskels hat vor allem bei Frauen einen äußerst positiven Effekt, sodass diese Methode wahrscheinlich in der Zukunft immer mehr Bedeutung gewinnen wird. Vor allem bei asiatischen Patienten etabliert sich diese Methode immer mehr zu einer Standardindikation.

Bei der richtigen Indikationsstellung kann BTX in der unteren Gesichtshälfte sehr gute ästhetische Ergebnisse erzielen, sollte aber insgesamt dem erfahrenen Anwender vorbehalten bleiben, um unnötige Nebenwirkungen und eine weitere Verunsicherung der Patienten in Bezug auf die Behandlung von mimischen Falten mit Botulinum zu vermeiden.

Erläuterung:

E = Allergen-Einheiten
 (Vistabel®)/LD50-Einheiten
 (Bocouture®)
 SE = Speywood-Einheiten
 (Azzalure®)

<u>Kontakt</u>	face
<p>Dr. Said Hilton MEDICAL SKIN CENTER Dr. Hilton Grünstraße 4–6 Königsallee 40212 Düsseldorf Tel.: 0211 862928-0 www.dr-hilton.de</p>	
	