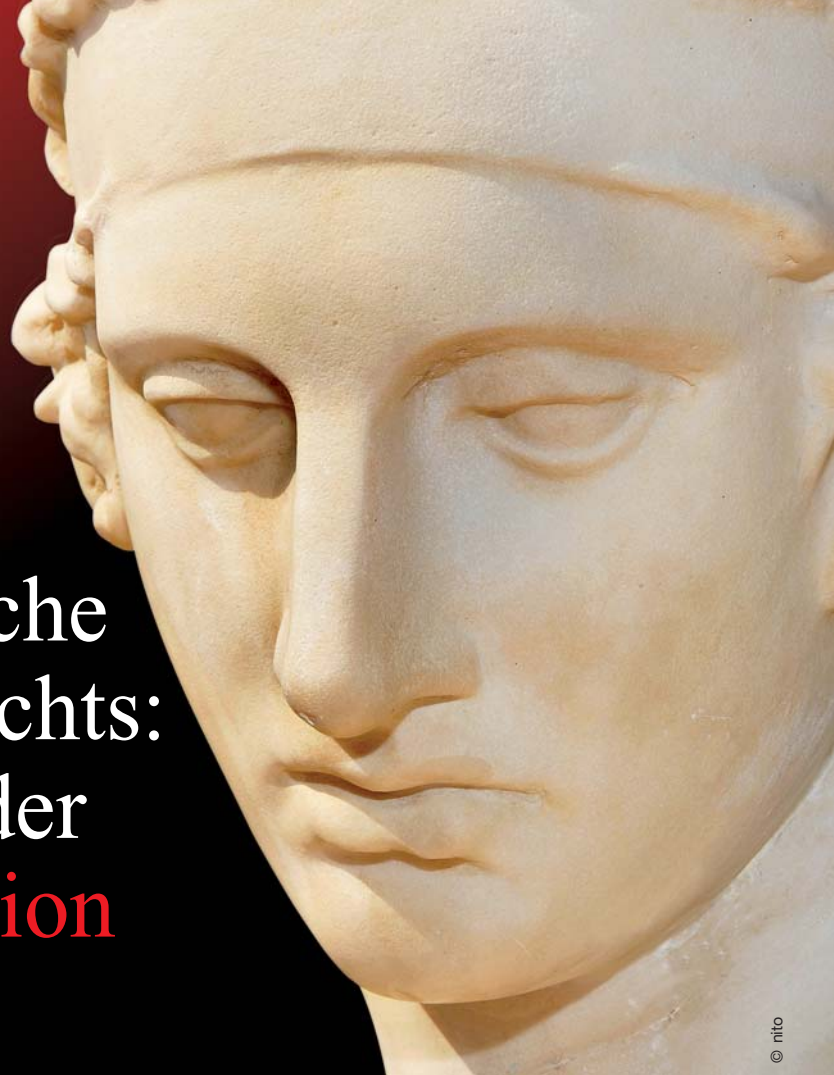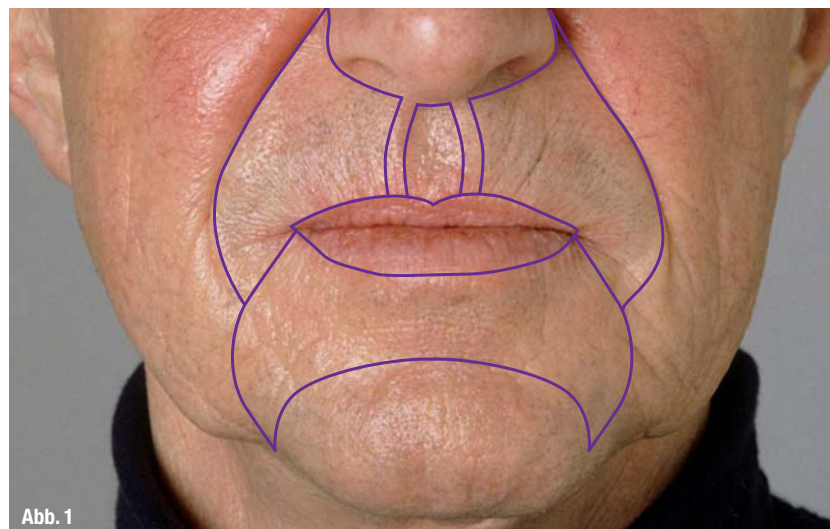


Regionale ästhetische Einheiten des Gesichts: Die Bedeutung in der Lippenrekonstruktion

Autor Priv.-Doz. Dr. Dr. med. J. Camilo Roldán

Abb. 1 Darstellung der ästhetischen Einheiten und Subeinheiten der Lippen (in Blau markiert). Hervorzuheben, im Vergleich zu den bisherigen Beschreibungen, ist die Darstellung der Kommissur in der Marionettenfalte gelegt und die Subeinheit Philtrumleiste (siehe im Text).



Das Werk „Die Literatur und Geschichte der Plastischen Chirurgie“ von Eduard Zeis von 1863 gilt als das wichtigste Werk über die Geschichte der plastischen Chirurgie im 19. Jahrhundert. In der ersten Hälfte des 19. Jahrhunderts wurde die moderne plastische Chirurgie begründet. Der Stirnlappen zur Rekonstruktion der Nase, beschrieben in Indien 400–600 Jahre v. Chr., wurde in Europa Anfang des 19. Jahrhunderts erneut beschrieben und eingeführt; eine Technik, die die gestielte Lappenplastik vom Oberarm von Tagliacozzi (1597) zügig ersetzte. In diesen Jahren wurde die Geometrie der kleinen

Lappenplastiken im Gesicht im Detail beschrieben (Burrow 1856, von Szymanowski 1870). Victor von Bruns veröffentlichte den ersten Atlas der rekonstruktiven Gesichtschirurgie im Jahr 1857. Die aufwendige Darstellung der Lippenrekonstruktion deutete auf die Komplexität dieser Region im Gesicht hin. Sowohl Zeis als auch von Bruns berichteten über die unbefriedigenden Ergebnisse der Lippenchirurgie; die Lippenplastiken waren so individuell wie die Defekte. Bis Ende des 20. Jahrhunderts wurden über 200 Operationstechniken zur Lippenrekonstruktion beschrieben (Brusati 1979).

Unsere Arbeitsgruppe, beginnend an der Universität Kiel, beschäftigte sich intensiv mit den Operationsverfahren zur Lippenrekonstruktion, mit dem Ziel, ein ästhetisch anspruchsvolles Ergebnis zu erreichen und gleichzeitig die große Anzahl an Operationstechniken zu reduzieren. Gleichzeitig sollten die Operationstechniken nach Defektgröße zugeordnet werden. Es wurden drei Prinzipien herausgearbeitet: 1) Erhalt der regionalen ästhetischen Einheiten im Gesicht; 2) Erhalt des Modiolus, wenn er nicht betroffen ist; 3) Die Dehnbarkeit der Lippe ausnutzen (Roldán, Teschke et al. 2007).

Erhalt der regionalen ästhetischen Einheiten im Gesicht

1957 beschrieb González Ulloa die regionalen ästhetischen Einheiten im Gesicht zur Behandlung

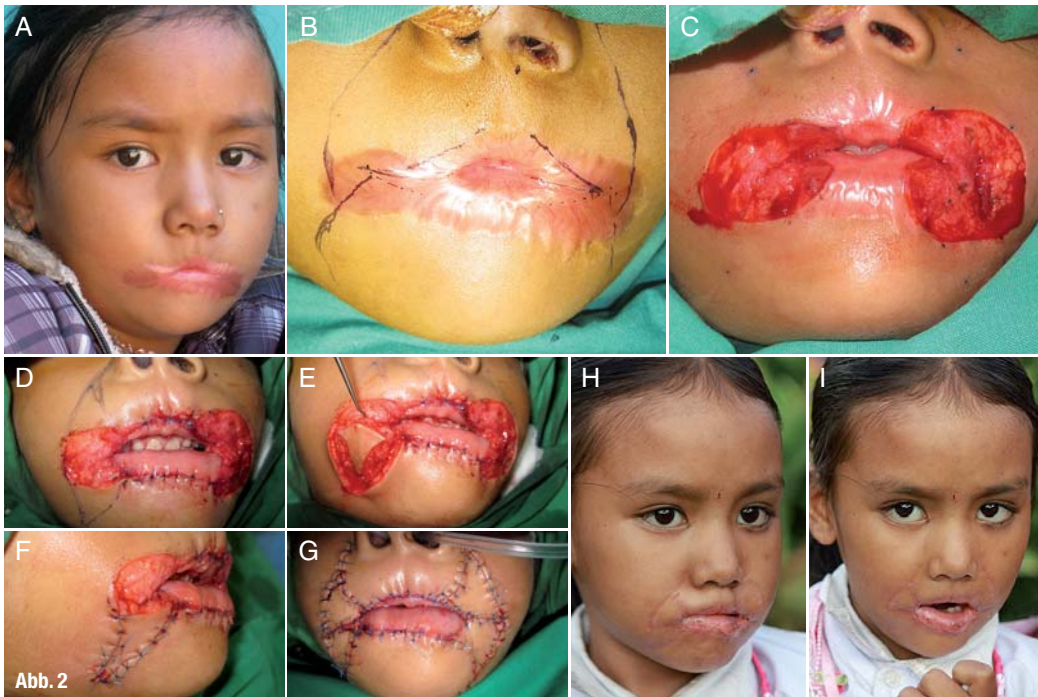

Abb. 2_ Verbrennung der gesamten Lippen mit Aussparung der Innenmundschleimhaut (A). Markierung der ästhetischen Einheiten: Oberlippe, Unterlippe, Lippenrot; Darstellung der Kommissur in Anlehnung an die Marionettenfalte (B). Resektion der Verbrennungsnarbe (C), Rekonstruktion des Lippenrotes mit Lippeninnenschleimhaut und Präparation von gegenseitigen V-Y subkutan gestielten Lappen im Bereich der Kommissuren (E–G). Mundöffnung und Mundkompetenz zwei Wochen postoperativ (H–I).

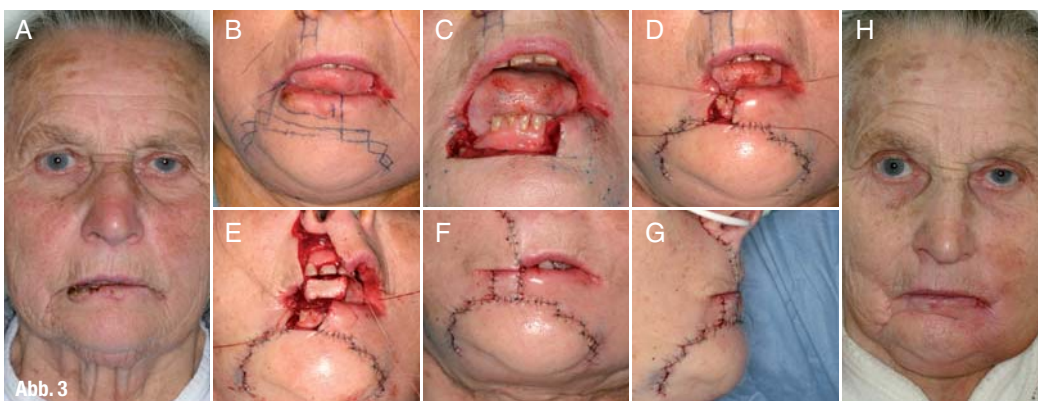
von Verbrennungsoptionen. Converse fügte in seinem Werk *Reconstructive Plastic Surgery* (1964) regionale ästhetische Subeinheiten ein. Interessant ist, dass die Kommissur nicht angezeichnet wurde. Nach Einführung von Verfeinerungen der ästhetischen Subeinheiten der Nase (Burget & Menick 1985) und der Oberlippe (Burget & Menick 1986) und nach systematischer Aufarbeitung des Konzeptes der Chirurgie unter Berücksichtigung der ästhetischen Einheiten im Gesicht (Sherris & Larrabee 2009) ist die Abgrenzung der Kommissur nicht zufriedenstellend dargestellt. Sherris und Larrabee (2009) demarkieren die Kommissur als Horizontale über den Mundwinkel hinaus. Eigene Untersuchungen bei Patienten, die nach der Technik von Bernard-Webster-Fries operiert wurden, zeigten, dass der seitliche Schnitt über den Mundwinkel hinaus ästhetisch störend ist, da die Gesichtsmimik verändert wurde (Roldán, Teschke et al. 2007). Die bisherige Abgrenzung des Philtrums ist ebenfalls nicht zufriedenstellend, da die Abgrenzung über

die Philtrumleiste verläuft; die Schnittführung direkt über die Philtrumleiste zerstört eine anatomische Region, die durch eine primäre Naht zu einer Abflachung führt. Diese Beobachtung ist relevant, wenn aus der Oberlippe ein Abbe-Lappen zur Rekonstruktion der Unterlippen präpariert wird. Anatomische Untersuchungen belegen die Notwendigkeit, die Subeinheit Philtrumleiste einzufügen, in dem die subkutane Vaskularisation des Philtrums sich über die Philtrumleiste erstreckt (Garcia de Mitchel et al. 2008). Aufgrund der genannten Einschränkungen der bisherigen Beschreibungen der ästhetischen Einheiten der Lippen schlagen wir folgendes Konzept vor (Abb. 1):

- a) Die Kommissur wird in der Marionettenfalte gelegt;
- b) Die Philtrumleiste wird als Subeinheit eingeführt.

Die Bedeutung der ästhetischen Einheiten der Lippen wird in Abbildung 2 verdeutlicht. Die Kommissur bildet die Marionettenfalte. Das Lippenrot, als

Abb. 3_ Plattenepithelkarzinom der Unterlippe (A–B). Kastenförmige Resektion > 2/3 der Lippenlänge unter Erhalt der Labiomentalfalte (C). Verschiebelappenplastik der Lippen und Wange (Treppenplastik nach Johanson) um 2/3 der Lippenlänge, allerdings nicht ausreichend für einen primären Verschluss (D), Präparation eines Abbe-Lappens unter Erhalt der Philtrumleiste zur Rekonstruktion der Unterlippe mit gleichzeitiger Verkürzung der Oberlippe passend zur neuen Unterlippenlänge (E–G). Ergebnis zwei Monate postoperativ unter Erhalt der Kommissuren und des Gesichtsausdrucks. Es besteht ein begleitendes Lymphödem und Strahlenreaktion der Haut aufgrund einer beidseitigen Neck Dissection und Bestrahlung bei einem Zweitkarzinom der Mundhöhle.



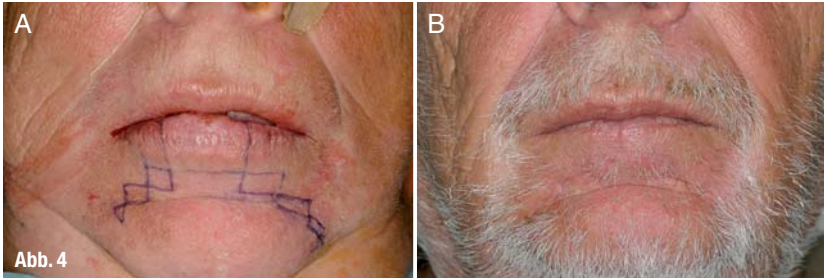


Abb. 4_ Plattenepithelkarzinom der Unterlippe mit einer Beteiligung von 2/3 der Lippenlänge. Markierung einer Treppenplastik nach Johanson unter Erhalt der Labiomentalfalte und der Kommissuren (A). Das postoperative Ergebnis zeigt die Dehnung der Unterlippe auf beinahe Originalzustand sechs Monate postoperativ (B).

Einheit, wird bei Befall ganz rekonstruiert. Die Nasolabialregion, reich an Perforansgefäßen von der Art. facialis, erlaubt die Durchführung von ausgedehnten subkutan gestielten Lappenplastiken wie eine V-Y-Plastik, die die ästhetische Einheit der Kommissur deutlich definiert.

Erhalt des Modiolus

Die störenden Ergebnisse nach Verletzung des Modiolus, wie bei der Bernard-Webster-Fries-Plastik, ist durch die kombinierte Abbe-Plastik zu verhindern. Durch den Abbe-Lappen ist die anatomische Rekonstruktion des Musc. orbicularis oris möglich; der transferierte Lappen dehnt sich, sodass der

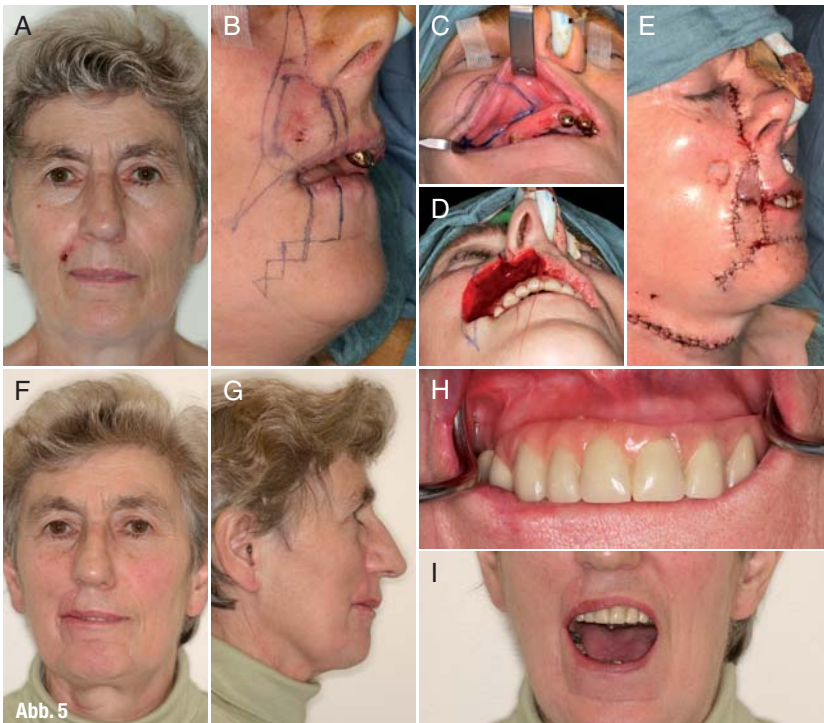


Abb. 5_ Tiefinfiltrierendes Schweißdrüsenkarzinom der Oberlippe und Wange (A). Markierung der Schnittführung folgend der Nasolabialfalte zur Wangendehnungsplastik, Markierung eines Abbe-Lappens von der Unterlippe unter Erhalt der Kommissur und Labiomentalfalte (B), Darstellung der vollsichtigen Resektion der Hälfte der Oberlippe unter Erhalt des Modiolus (C, D), Rekonstruktion unter Erhalt der Nasolabialfalte und der Labiomentalfalte (E). Ein Jahr postoperativ mit adäquater Lippenlänge und Wiederherstellung des Vestibulums und dementsprechend der Funktion und Ästhetik (F–I).

Mundspalt bzw. die Lippenlänge (Oberlippe/Unterlippe) symmetrisch gestaltbar ist. Die Abbildung 3 zeigt eine typische Rekonstruktion über 2/3 der Lippenlänge, die durch primären Verschluss ohne Durchtrennung der Kommissur nicht zu versorgen wäre, hierfür wurde ein Abbe-Lappen präpariert.

Die Dehnbarkeit der Lippe ausnutzen

Die Lippe bzw. der Musc. orbicularis oris ist dehnbar, wenn er von der Kinnmuskulatur befreit ist. Wenn der Musc. orbicularis oris von der Kinnmuskulatur nicht befreit ist, wie bspw. bei der Keilexzision, ist die Dehnbarkeit der Lippenstümpfe eingeschränkt. Die Treppenplastik nach Johanson (1974) (W-Plastik 45° Borges 1969) erlaubt eine Dehnbarkeit der Lippenstümpfe um 25 Prozent, sodass Defekte bis 2/3 der Lippe mit dieser Technik versorgt werden können (Abb. 4). Ein weiterer Vorteil dieser Lappenplastik ist die Begrenzung der Schnitte in der Einheit der Unterlippe ohne Beteiligung der Labiomentalfalte oder der Wange.

Die dargestellten Prinzipien gelten auch für die Rekonstruktion der Oberlippe. Die Abbildung 5 verdeutlicht die Dehnbarkeit des Abbe-Lappens, die Wiederherstellung des Mundvorhofes und den Erhalt der Marionettenfalte und damit der Gesichtsmimik.

Die Berücksichtigung der ästhetischen Einheiten und Subeinheiten der Lippen vereinfacht die Wahl der Operationstechnik und gleichzeitig des Operationsergebnisses.

_Autor	face
	<p>Priv.-Doz. Dr. Dr. med. J. Camilo Roldán Privatärztliche Praxisklinik für Plastische, Rekonstruktive und Ästhetische Chirurgie des Gesichts, Hamburg (Eröffnung Herbst 2012), Leiter der Plastischen Kindergesichtschirurgie und Gesichtsfehldeformationschirurgie am Kath. Kinderkrankenhaus Wilhelmstift, Hamburg</p>
<p>Kontakt Ahrensburger Weg 129 b 22359 Hamburg</p>	
 	