

Die Einflussnahme ästhetisch-chirurgischen Denkens auf das allgemein- chirurgische Handeln

Autor Prof. Dr. Dr. med. Rainer B. Drommer

„Nahezu unbemerkt“ sind Evolutionen in der Medizin eingetreten, die teilweise revolutionären Charakter haben. Wesentliche und grundlegende Gedankengänge in allen chirurgischen Fachbereichen waren und sind, die operativen Zugangswege so unauffällig als irgend möglich zu gestalten und somit extrem gewebeschonend zum Ort der Erkrankungen vorzudringen. Der Slogan „Große Chirurgen, große Messer!“ ist obsolet. Die postoperativen Lebensqualitätssituationen der Patienten werden somit in Be-

zug auf das Krankheitsbefinden als auch auf ästhetisch nachteilige Belastungen deutlich verbessert. Neben den allgemeinen technischen Entwicklungen in der Elektronik, der Optik, der Mechanik usw. und der Wissensaustausch zwischen ursprünglich streng getrennten Fachbereichen hat zu diesen enorm positiven Entwicklungen geführt. Wer von uns hätte sich noch vor einigen Jahren vorstellen können, dass Diagnostische Radiologen minimalinvasiv therapieren, Kardiologen den Gefäßen z.B. des

Abb. 1 _Gesichtsrekonstruktion (Operateur: Mr. Willson 1983 in London) mithilfe von gestielten Lappen aus dem ventralen Thorax (links). Entnahmereale nach Abheilung (rechts).

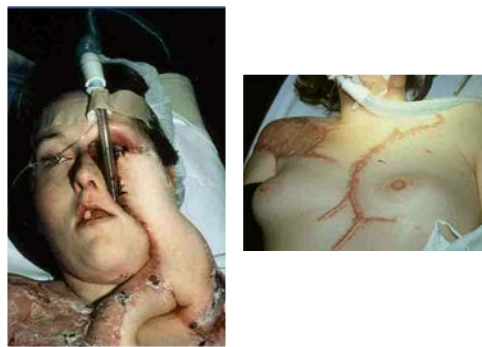


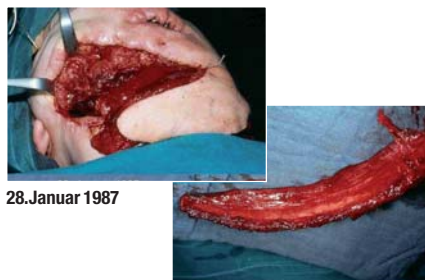
Abb. 1

Abb. 2a _Junge Patientin mit einem extrem ausgedehnten malignen fibrösen Histiocytom. Rechts das Resektionspräparat – zusätzlich wurden noch die Kinnweichteile reseziert.

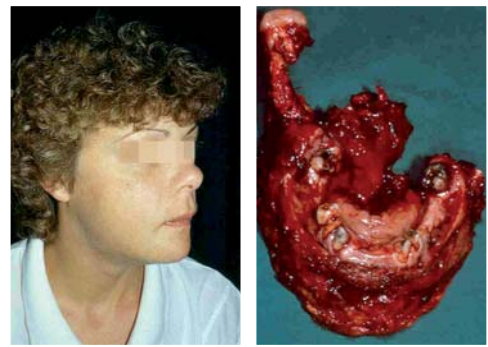

Abb. 2a

Abb. 2b _Rekonstruktion des Untergesichtes mit mikrovaskulären Techniken.

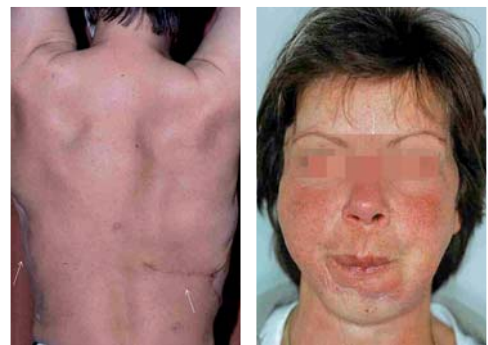

28. Januar 1987

mikrovaskulär

Rippentragender Latissimus dorsi-Lappen
Rippe mit umgebenden Weichteilen
Forearm Flap (Zungenrekonstruktion)

Abb. 2b



7. Juni 2000

Abb. 2c

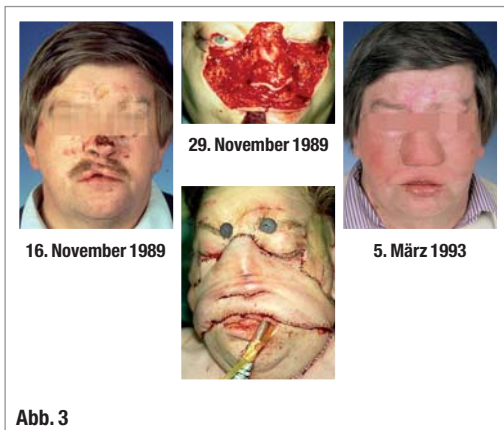


Abb. 3

Chirurgische Aufgaben

<p>Kurative Chirurgie</p> <p>Erkrankungen erkennen, beseitigen, bzw. Beschwerdebilder eingrenzen</p>	<p>Ästhetische Chirurgie</p> <p>Ästhetisch wahrnehmbare Lebensqualitätsminderungen erkennen, besprechen und Korrekturmaßnahmen empfehlen oder ablehnen</p>
---	---

Erfolgsbewertung

<p>Meist objektiv feststellbar</p>	<p>Stark subjektiv vom Empfinden des Patienten und des Operateurs abhängig</p>
------------------------------------	--

Abb. 3_ Ausgedehnte Gesichtsbasaliomrezidive. Rekonstruktion mithilfe eines Visierlappens.

Abb. 4_ Chirurgische Aufgabenstellungen.
Abb. 5a_ Patient mit ausgeprägtem Madelungschem Fetthals.
Abb. 5b_ Korrektur nach den Prinzipien der Facelifttechnik.

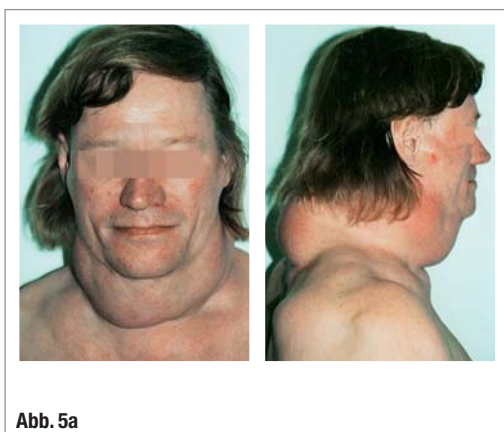


Abb. 5a

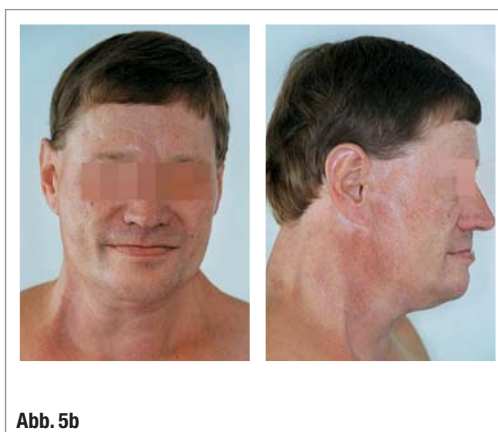

Abb. 5b

Herzens wieder den erforderlichen Blutdurchfluss durch endovasale Maßnahmen ermöglichen. In der Tradition galt es als selbstverständlich, dass mit dem therapeutischen Handeln äußerlich sichtbare, negative Veränderungen von allen aktiv und passiv Beteiligten akzeptiert werden müssen. Die Beseitigung der Erkrankung hatte alleinige Priorität und damit verbundene Sekundärschädigungen hatten in ihrer Bewertung in den Hintergrund zu treten (Abb. 1).

Die Rekonstruktionstechniken haben sich, speziell durch die Verwendung von mikrovaskulär reanastomosierten Lappen sowohl in Bezug auf die Entnahmeorte als auch in ihrer Verwendbarkeit an den Einlagerungsarealen deutlich verbessert (Abb. 2a–c).

Trotz der verfügbaren eleganten Rekonstruktionsmöglichkeiten ist die ethische Verantwortbarkeit ausgedehnter tumorchirurgischer Eingriffe noch heftig in der Diskussion. Als einer der Bewertungsmaßstäbe für oder gegen ein derartiges tumoradäquates Vorgehen gilt unter anderem die Abwägung der zu erwartenden postoperativen Lebensqualität gegenüber der zu vermutenden Sterbequalität bei Verweigerung eines erkrankungsadäquaten therapeutischen Vorgehens.

In den gesamttherapeutischen Konzepten muss die gesellschaftliche Integrationsfähigkeit der betroffenen Patienten angestrebt werden können (Abb. 3).

Mit Verbesserung unseres Wohlstandes und der damit verbundenen Anspruchserhöhung auch in Bezug auf die körpergebundene Lebensqualität ist eine Umkehr der Behandlungserwartungen bei vielen unserer Patienten eingetreten.

Die täglichen Praxiserfahrungen zeigen auf, dass die chirurgische Krankheitsbeseitigung mit einer gewissen Selbstverständlichkeit vorausgesetzt wird. Die hiermit verbundenen Maßnahmen sollen aber möglichst ohne äußerlich sichtbare Nachteile in Bezug auf Funktion und Ästhetik zur Ausführung gebracht werden.

Inwieweit haben nun die durch die Presseorgane weit verbreiteten ästhetisch-chirurgischen Mög-

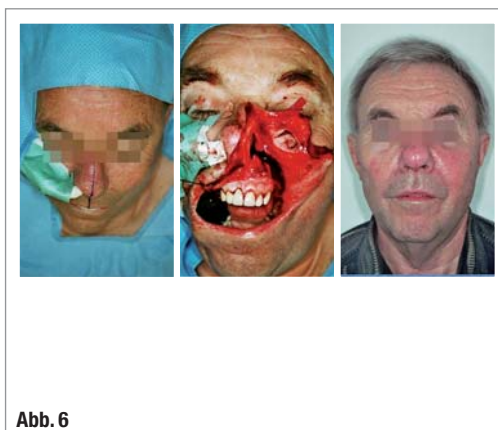


Abb. 6

Abb. 6_ Patient mit retromaxillärem Osteosarkom. Zugangsweg über die mediane Schnittführung.

Abb. 7a Patientin mit ausgedehntem Wangenkarzinom.

Abb. 7b Sechs Jahre nach komplexer Tumortherapie.

Z. n. ausgedehntem Facelifting drei Jahre nach dem Facelifting.

Patientin ist rezidivfrei.

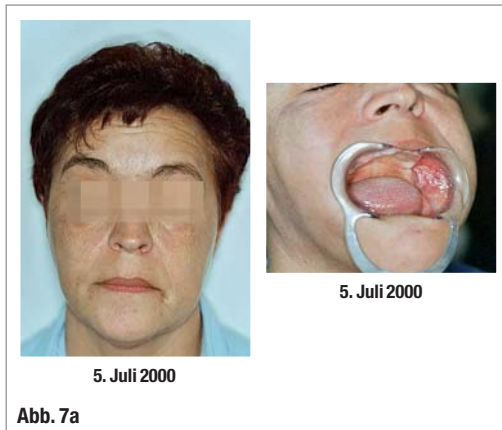

Abb. 7a

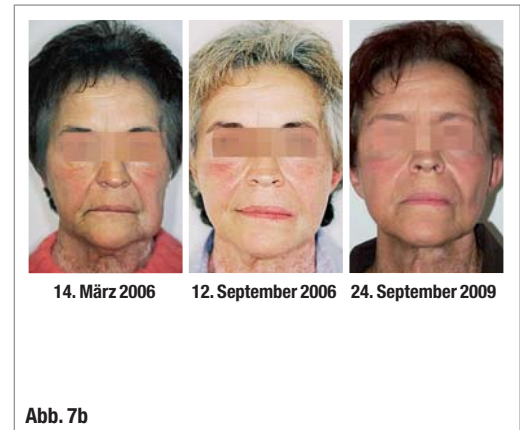

Abb. 7b

lichkeiten Einfluss auf die kurative Chirurgie genommen.

Stellen wir die kurative Chirurgie der ästhetischen Chirurgie gegenüber, so lassen sich die Möglichkeiten des gegenseitigen Gedankenaustausches erkennen (Abb. 4).

Die laienhaften Patientenvorstellungen in Bezug auf möglichst geringe Therapieebenenwirkungen sind durchaus nachvollziehbar und sollten von uns Ärzten mit Respekt und technischem Ideenreichtum erfüllt werden können.

Ein Beispiel hierfür ist die Therapie des Madelung-schen Fetthalses über die beim Facelifting bekannten Zugangswege (Abb. 5a und 5b).

In gleicher Weise kann der operative Zugang zum zentralen Mittelgesicht, des Retromaxillarraumes und der vorderen Schädelbasis durchaus in der medianen Ebenen der Nase, der Columella und der Oberlippe ausgeführt werden. Funktion und Ästhetik werden trotz der ausgedehnten Tumorresektionen hervorragend respektiert (Abb. 6).

Die ästhetische Chirurgie mit ihrem Tätigkeitsfeld vorwiegend an sichtbaren Körperbereichen kann mit aller Bescheidenheit eine gewisse Vorbildfunktion einnehmen. Das betrifft zum Beispiel die Naht-techniken der Haut. Der respektvolle cutane Wundverschluss sollte auch bei großen operativen Eingriffen den professionellen Abschluss darstellen.

Abb. 8a Doppelseitige LKG-Spalt-Trägerin, vom Erstoperateur wurde der Zwischenkiefer entfernt und das Prolabium als Philtrum verwendet.

Abb. 8b Extreme Gesichtsfehlentwicklung als Folge der Erstoperation.

Abb. 8c Situation nach Gesichtsskelettverlagerungen und Weichteilkorrekturen.

Abb. 8d 31 Jahre nach den Korrekturoperationen erfolgte eine beidseitige Oberlidkorrektur.

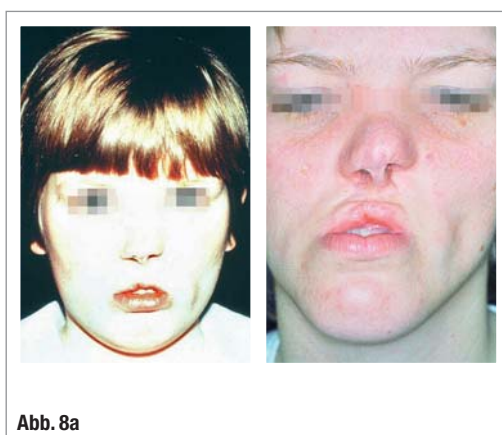


Abb. 8a

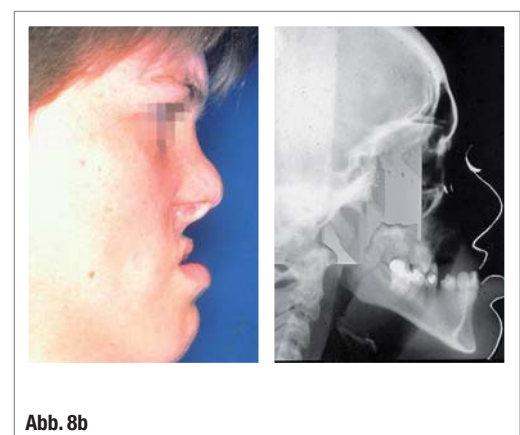


Abb. 8b

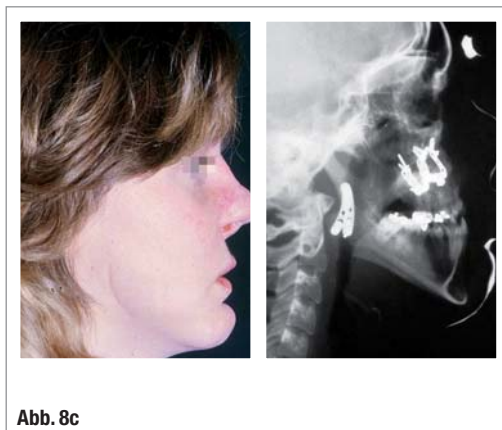


Abb. 8c

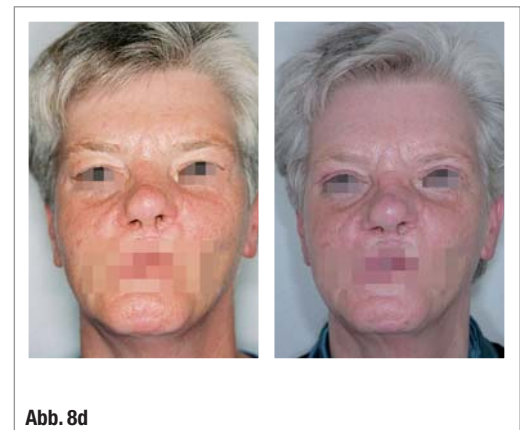

Abb. 8d

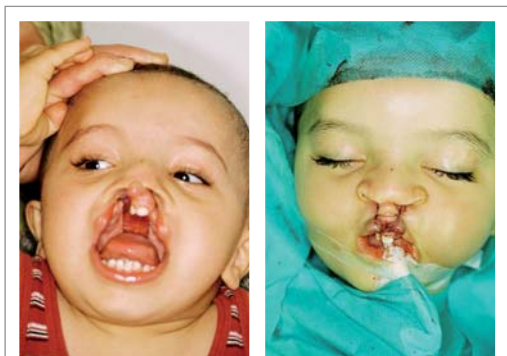


Abb. 9

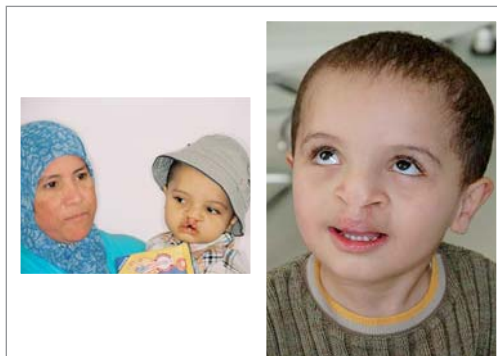


Abb. 10

Abb. 9_ Zweijähriges marokkanisches Kind mit doppelseitiger LKG-Spalte – Primärversorgung bei extrem hypoplastischem Prolabium.

Abb. 10_ Situation zwei Wochen nach Erstoperation (links) ein Jahr postoperativ mit gut entwickeltem Mittelgesicht (rechts).

Die Verwendung monofilen Nahtmaterials ist heute Routine. Vorreiter hierfür war Prof. E. Schmid am Marienhospital in Stuttgart, der schon vor Jahrzehnten seine ästhetischen Erfolge mit extrem dünnen monofilen Drahtnähten aufzeigen konnte. Unsere Erfahrungen sowohl in der krankheitsbezogenen Chirurgie als auch in der ästhetischen Chirurgie lassen gewisse Empfehlungen zu. Es ist heute uns Chirurgen möglich, immer rücksichtsvoller gegenüber den äußerlichen sichtbaren Bereichen therapeutisch wichtige Zielstellungen auszuführen.

In Erweiterung hierzu blockieren zurückliegende schwere chirurgische Erkrankungen nicht ein nachfolgendes ästhetisches Vorgehen.

Warum sollten wir einer Patientin nach vorausgegangener Resektion eines ausgedehnten Wangenkarzinoms mit begleitender Radiochemotherapie und verschiedenen Rekonstruktionsmaßnahmen ein gewünschtes Facelifting vorenthalten (Abb. 7a und b)?

Zur Gesundheit gehört auch ein seelisches Glücksgefühl

Im Gegensatz dazu können chirurgische Maßnahmen im Kleinkindesalter bei Missachtung von physiologisch wichtigen Grundregeln dramatische Erscheinungsbilder mit fortschreitendem Alter auslösen (Abb. 8a).

Speziell in der Gesichtsspaltchirurgie dürfen keine gesichtsgestaltenden Strukturen aus Gründen der vereinfachten Operabilität entfernt werden. Der Ausgleich der hierdurch verursachten Wachstumsstörungen ist extrem schwierig. Die Resultate im Gesichtswichteilbereich sind selten wirklich befriedigend wieder herzustellen (Abb. 8b und c). Trotzdem kann eine entsprechende Oberlidkorrektur zumindest die Augenregionen erfrischender in Erscheinung treten lassen (Abb. 8d).

Die Einbeziehung des unterentwickelten Zwischenkiefers und des Prolabiums in die orofazialen Funktionseinheiten zeigt, welch enorm gesichtsbilden-

des Potenzial durch natürliche Funktionen geweckt werden kann (Abb. 9a und b).

Fazit

Wir können resultieren, dass ein kollegiales fachübergreifendes Lernen und Diskutieren immer unseren Patienten dienlich sein wird. Die ästhetische Chirurgie integriert sich bei Beachtung der erforderlichen Bescheidenheit mit ihrem Können in die große Familie aller chirurgischen Fachgebiete ein. Es bieten sich somit Gemeinsamkeiten an, indem die kurative Chirurgie ästhetisch akzeptable Therapiemöglichkeiten überdenkt und die ästhetische Chirurgie die ärztlichen Verantwortlichkeiten ihres Handelns als Grenzen in ihre Gedankengänge einbindet. Die gemeinsamen Erfahrungspotenziale und die Verfeinerung des Lebensqualitätsempfindens unserer Patienten haben der kurativen Chirurgie im ästhetischen Empfinden entscheidenden Vorschub gegeben.

Kontakt

face

Prof. Dr. Dr. med. Rainer. B. Drommer

Zentrum Plastische, Rekonstruktive und Ästhetische Gesichtschirurgie
Fides Beleg-Klinik GmbH
Gassenäckerstraße 3
68775 Ketsch
E-Mail: drommer@profdrommer.de

