



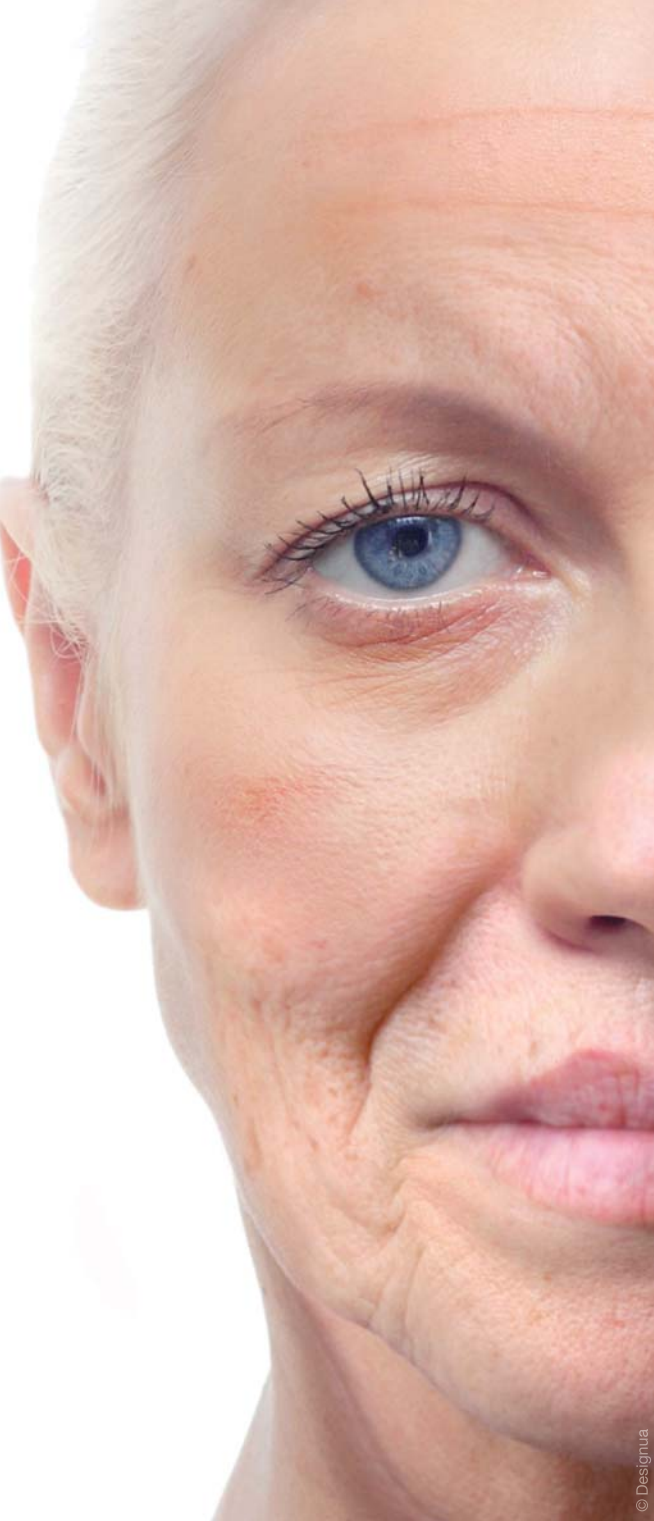# Morphologiebasierte Chirurgie des alternden Gesichts

**Autoren:** Priv.-Doz. Dr. Niklas Iblher, Priv.-Doz. Dr. Vincenzo Penna, Prof. Dr. G. Björn Stark

Der sich stetig vergrößernde Markt für Ästhetisch-Plastische Chirurgie ist für den einzelnen Patienten immer schwieriger zu überblicken. Eine Großzahl an sehr unterschiedlich ausgebildeten Anbietern konkurriert um die Patienten, indem sie zum Teil nicht nur stark differierende Behandlungsansätze anbieten, sondern teilweise sogar gegensätzliche Konzepte vertreten. Dies wiederum erhöht die Verwirrung beim medizinischen Laien.

Die Ansätze der evidenzbasierten Medizin und Chirurgie haben bisher leider nur sehr begrenzt Einzug in die Ästhetik gefunden. Dies ist durchaus kritisch zu hinterfragen, da die Ästhetische Chirurgie ja eben keine kurative Disziplin darstellt, die angebotenen Therapien daher beim Gesunden angewendet werden und folglich eher strengere Qualitätskontrolle wünschenswert wäre.

Erfreulicherweise haben sich in den letzten Jahren doch einige Gruppen der systematischen Evaluation der Ästhetischen Chirurgie angenommen und bieten mit ihren Ergebnissen interessante Einblicke in die zuvor oft nur wenig hinterfragten Konzepte und Behandlungsansätze der Ästhetischen Chirurgie und Medizin. Für die Ästhetische Gesichtschirurgie sind weitergehende Untersuchungen



© Designua

von besonderem Interesse, da die komplex in verschiedenen Schichten interagierende Anatomie äußerst vielschichtige Voraussetzungen zur systematischen Analyse, beispielsweise des physiologischen Alterungsprozesses, bietet. Obwohl der Alterungsprozess des Gesichtes in vielfältigen Arbeiten und der einschlägigen Fachliteratur im Rahmen von deskriptiven Umschreibungen und Skizzierungen dargelegt ist, so herrscht doch ein überraschender Mangel an systematischer Aufarbeitung dieser Prozesse.

In der folgenden Arbeit sollen einige Untersuchungskonzepte vorgestellt werden, mit deren Hilfe der Alterungsprozess spezifischer Gesichtsrregionen untersucht oder bestehende Konzepte

zur Verjüngung überprüft werden sollen. Das Ziel muss immer darin liegen, die zugrunde liegenden Konzepte zu verfeinern und die bisherigen Behandlungen zu evaluieren, um das resultierende Ergebnis zu optimieren.

## Material und Methoden

Es versteht sich von selbst, dass die diffizilen Vorgänge der Gesichtsalterung sich nicht mit einer einzelnen Methodik lückenlos erschließen lassen. Um umfassende Einblicke in die Geschehnisse der komplex aufgebauten Gesichtsstrukturen zu erlangen, müssen daher sowohl Verfahren eingesetzt werden, die möglichst am lebenden Menschen einen Einblick unter die Haut erlauben, wie moderne Schnittbildverfahren (CT, MRT), als auch Verfahren, die quasi als Summe der darunterliegenden Prozesse die Auswirkung auf die Gesichtsoberfläche erfassen können. Hier gewinnen zunehmend die Möglichkeiten der dreidimensionalen Oberflächenscannings an Bedeutung.

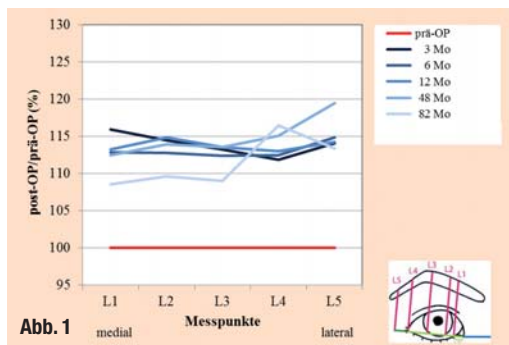
Zur Evaluation der durchgeführten plastisch-chirurgischen Maßnahmen gelten dieselben Maßstäbe, wie sie im Rahmen der evidenzbasierten Medizin in anderen Bereichen gefordert werden. Aber selbst wenn aufgrund relativ kleiner Fallzahlen und vieler verschiedener technischer Variationen Studien der höchsten Evidenzklassen schwierig zu realisieren sind, so sollten doch zumindest im Rahmen von retrospektiven, möglichst vergleichenden Untersuchungen überprüft werden, wo die Vor- und Nachteile einzelner Methoden liegen und vor allem, ob Erfolg versprechend die postulierten Veränderungen lang andauernd korrigiert werden können.

## Ergebnisse – Die Stirnregion

Die Alterungsbeschreibungen der Stirn sind relativ homogen, generell wird ein Absinken des Brauen-niveaus, welches lateral beginnt und häufig betont ist, angenommen. Als Kompensation erfolgt einer Frontalisaktivierung, die wiederum die horizontalen Stirnfalten auslöst. Obwohl verschiedene Studien durchaus unterschiedliche Verläufe der Augenbrauenhöhe darlegen, so werden doch die allermeisten Patienten, die einen Verjüngungswunsch des oberen Gesichtsdrittels äußern, mit den Anzeichen der Brauentpse und/oder Dermatochalasis der Oberlider vorstellig. Für eines der klassischen Verfahren zur Rejuvenation der Stirn, dem endoskopischen Stirnlift, konnte in einer retrospektiven Studie klar belegt werden,<sup>1</sup> dass eine lang andauernde, stabile Relevation und wenn gewünscht auch eine ästhetische Neuformung der Braue erreicht werden kann. Nach bis zu zehn Jahren post-



**Abb. 1:** Relative Erhöhung des Augenbrauenniveaus nach endoskopischem Stirnlift an fünf Messpunkten von medial nach lateral.



operativ zeigen sich hier stabile Brauenpositionen in den fotomorphometrischen Auswertungen (Abb. 1).

### Das Mittelgesicht

Die anhaltende Diskussion um die genauen Abläufe des Alterungsprozesses in dieser Region ist aufgrund der dicken, komplex und inhomogen aufgebauten Weichteilschicht in dieser Gesichtregion besonders divers. Groß zusammenfassend können die Hypothese des Volumenverlustes und die Hypothese der Weichteilalteration und -ptose gegenübergestellt werden. Obwohl unterschiedliche Aspekte Argumente für beide Theorien bieten, ist der genaue Mechanismus der Alterung hier bei

**Abb. 2:** Quantitative Verschieblichkeit der Mittelgesichtsfläche von jungem im Vergleich zum älteren Gesicht in Millimeter (s. Farblegende) beim Übergang vom Liegen zum Sitzen.

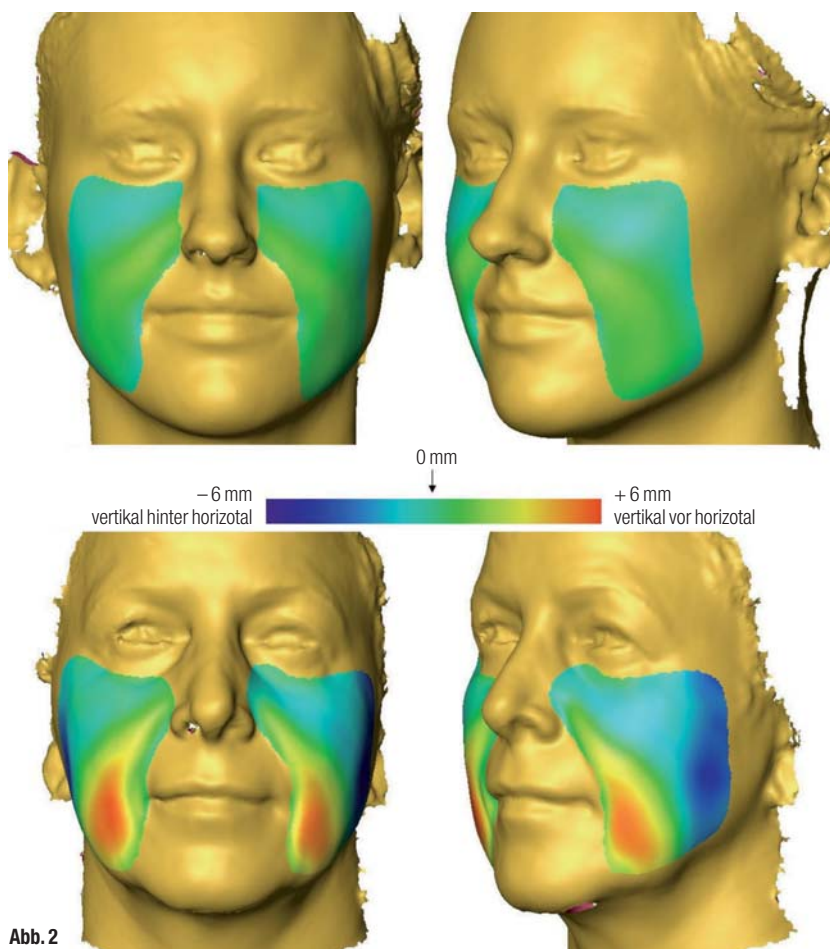


Abb. 2

Weiterem noch nicht verstanden. Longitudinale Studien sind aufgrund der notwendigen langen Beobachtungsdauer kaum vorhanden. In einer vergleichenden Studie von Gesichtern junger (20–35 Jahre) und älterer Probandinnen (45–60 Jahre) konnten aber deutliche Veränderungen des Weichteilverhaltens festgestellt werden, die die schwerkraftabhängige Zunahme sowohl der Weichteilbeweglichkeit als auch der Dehnbarkeit demonstrieren (Abb. 2) und daher eher die Weichteilptose in den Vordergrund stellen.<sup>2</sup>

### Die Lippen

An den Lippen wird insbesondere die Theorie des Volumenverlustes postuliert. Genauere Untersuchungen jenseits von klinischen Observationen waren bis vor einigen Jahren nicht verfügbar. In kombinierten Studien, die sich sowohl histologischer Vergleiche von Präparaten junger und alter Lippenschnitte als auch altersabhängigen fotomorphometrischen Studien und MRT Schnittbilduntersuchungen an lebenden Probanden bedienten, konnte jedoch gezeigt werden,<sup>3–5</sup> dass auch an der Oberlippe die primäre altersabhängige Veränderung ein Prozess der Ptose ist, wobei die Dicke abnimmt, die Länge jedoch dazu entsprechend eine Zunahme beschreibt. Der Musculus orbicularis oris verliert an Spannkraft, was durch eine Verminderung seines im Jugendalter dem Buchstaben „J“ gleichenden Winkels (Abb. 3) gekennzeichnet ist und zu einer Inversion des Vermilions und dem Verlust des Poutings führt. Ein globaler Volumenverlust lässt sich nicht nachweisen.

### Diskussion

Mithilfe von modernen Untersuchungsmethoden und Studiendesigns lassen sich die lange eher nur vage beschriebenen Vorgänge der fazialen Alterung zunehmend besser darstellen und quantifizieren. Dies muss notwendigerweise zu einer Überprüfung der bisher zur Behandlung dieser Prozesse angewendeten plastisch-chirurgischen Verfahren führen. Wenn auch wie in anderen Bereichen der Medizin nicht immer notwendigerweise ein Zustand mit einer kausalen Therapie adressiert werden muss, so erscheint doch eben das Zurückführen in den ursprünglichen Zustand als jeweils besonders vielversprechender und langlebiger Ansatz. So kann durchaus eine geschickt eingesetzte Volumensubstitution einen begrenzten Zustand der Ptose durch Elastizitätsverlust kaschieren, der Effekt wird aber aller Erwartung nach nicht so tiefgreifend und vor allem auch natürlich sein, wie die Reposition der abgesunkenen Gewebeanteile. Für die Plastische Gesichtschirurgie bedeutet dies, dass die langjährig

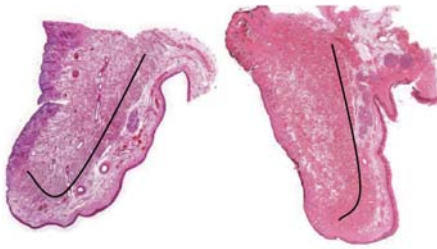

Abb. 3

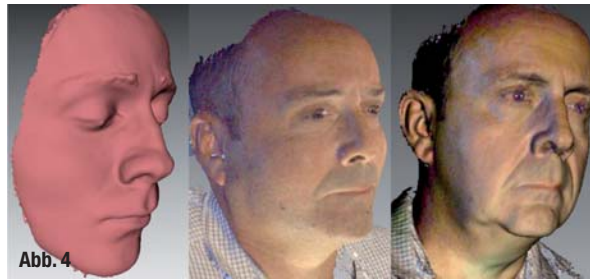

Abb. 4

**Abb. 3:** Histologischer Längsschnitt einer jungen (20 Jahre) und alten (70 Jahre) Oberlippe in HE Färbung. Mit schwarzer Linie ist der Verlauf des Musculus orbicularis oris verdeutlicht.

**Abb. 4:** Gegenüberstellung von 3-D-Oberflächenscans des Seniorautors von 1989 (Gipsmaskenabdruck), 2012 auf dem Rücken liegend und 2012 sitzend.

erprobten Verfahren des Faceliftings nicht nur ihre Berechtigung behalten, sondern vor dem Hintergrund neuer wissenschaftlicher Erkenntnisse in besonderer Weise geeignet sind, die ptotischen Veränderungen des alternden Gesichtes zu korrigieren. Im fortgeschrittenen Zustand der Gesichtsalterung sind sie sogar zunehmend berechtigt, um eine Korrektur vorzunehmen.

Eine Gegenüberstellung von 3-D-Oberflächenscans des Seniorautors mag dies veranschaulichen. Die Aufnahmen mit einem zeitlichen Abstand von 23 Jahren demonstrieren die klassischen Befunde der progressiven Weichteilveränderungen mit zunehmendem Alter. Beim Vergleich des linken und rechten Bildes fallen die lateralbetonte Brauentptose, zunehmende Nasolabialfalten und jowls sowie eine Verlängerung und Inversion der Oberlippe auf. Vergleicht man aber nun die zeitgleichen Aufnahmen (Mitte und rechts), die sich nur durch die verschiedene Körperlage unterscheiden (Mitte auf Rücken liegend; rechts sitzend), so wird die doch sehr eindrückliche Schwerkraftabhängigkeit dieser Prozesse deutlich. Der auf dem Rücken liegende Zustand gleicht wesentlich mehr dem jugendlichen Gesicht als die in der Vertikalen befindliche Lage. Dies ist ein klares Indiz für den Elastizitätsverlust des faszialen Weichteilgewebes im Verlauf der Alterung.

## Schlussfolgerung

Moderne Untersuchungsverfahren sprechen der Weichteilptose eine Hauptrolle bei den Alterungserscheinungen des Gesichtes zu. Die klassischen repositionierenden Verfahren der Facelifitchirurgie erscheinen in besonderem Maße geeignet, diese Veränderungen im Sinne von rejuvenativen Behandlungsverfahren kausal zu korrigieren.

### Literatur

- [1] Iblher N, Manegold S, Porzelius C, Stark GB: Morphometrical long term evaluation and comparison of the brow position and shape after endoscopic forehead lift and transpalpebral browpey. *Plast Reconstr Surg*, 2012; 130 (6): 830e–840e.
- [2] Iblher N, Gladiilin E, Stark GB: Soft-tissue mobility of the lower face depending on positional changes and age: a three-dimensional morphometric surface analysis. *Plast Reconstr Surg*, 2013; 131 (2): 372–381
- [3] Penna V, Stark GB, Eisenhardt SU, Bannasch H, Iblher N: The aging lip: a comparative histological analysis of age-related changes in the upper lip complex. *Plast Reconstr Surg*, 2009; 124 (2): 624–628
- [4] Iblher N, Kloepper J, Penna V, Bartholomae JP, Stark GB: Changes in the aging upper lip – a photomorphometric and MRI-based study (on a quest to find the right rejuvenation approach). *J Plast Reconstr Aesth S* 2008; 61 (10): 1170–1176
- [5] Iblher N, Stark GB, Penna V: The aging perioral region – Do we really know what is happening? *J Nutr Health Aging*, 2012; 16 (6): 581–585.

## Kontakt

## face



**Priv.-Doz. Dr. med. Niklas Iblher**  
ACREDIS Spezialzentrum für Gesichts- und Nasenchirurgie  
Bismarckallee 17  
79098 Freiburg im Breisgau  
Tel.: 0761 29281681  
dr.iblher@acredis.de

Infos zum Autor



**Prof. Dr. G. Björn Stark**  
Universitätsklinikum Freiburg  
Klinik für Plastische und Handchirurgie  
Erich-Lexer-Klinik  
79106 Freiburg im Breisgau  
Tel.: 0761 8964170  
bjoern.stark@uniklinik-freiburg.de

Infos zum Autor

