Alveolar Ridge Preservation: Knochenaufbau nach Extraktion

Feldstudie der DGZI

Diese Feldstudie wurde auf Initiative des Wissenschaftlichen Beirats der DGZI durchgeführt. Hauptziel der Studie war es, durch eine ausreichend große Datenerhebung mögliche Unterschiede in der Resorption des Alveolarknochens nach Extraktion von Zähnen bei gleichzeitig durchgeführten Knochenaufbaumaßnahmen und dem in der Literatur beschriebenen Knochenverlust ohne Knochenaufbau zu untersuchen.

DR. ROLAND HILLE/VIERSEN (WIB DGZI)

„Alveolar Ridge Preservation" ist in der englischsprachigen Literatur der Begriff für alveolarkammerhaltende Maßnahmen insbesondere im Vorfeld einer Implantattherapie. In der übrigen europäischen und deutschen Literatur findet man zu diesem Thema bisher kaum Informationen.

Schlüsselworte: Alveolar Ridge Preservation, Alveolarknochenerhalt, Membranen, Augmentation der Alveole, Knochenregenerationsmaterial, Cerasorb

Einleitung

In fast 95 % aller Fälle, in denen auf eine Zahnimplantation verzichtet werden muss, sind nicht allgemeinmedizinische oder finanzielle Gründe ausschlaggebend, sondern eine unzureichende Restknochenhöhe. Nur mit aufwändigen Knochenaufbaumaßnahmen ist in diesen Fällen dann doch noch eine Implantation möglich. Diese Situation kann aus heutiger Sicht vermieden werden, wenn in der allgemeinen Zahnarztpraxis die Alveole sofort nach Zahnextraktion mit Knochenaufbaumaterialien und ggf. einer Membran – im Sinne einer „Alveolar Ridge Preservation" (Salama 1993) – versorgt wird, um so eine knöcherne Ausheilung des Defekts zu erreichen. Es ist bekannt, dass der Alveolarknochen nach Extraktion kollabiert. Innerhalb von sechs Monaten beträgt der Knochenverlust sowohl bukkal-lingual, als auch apiko-koronal 3–4 mm und führt so oft zu unzureichenden Knochenstärken für eine spätere Implantation oder ästhetische Versorgung (Sclar 1999). Die Resorption des Alveolarknochens beträgt ohne knochenerhaltende Maßnahmen 40 bis 60 % innerhalb der ersten zwei bis drei Jahre.
Die vorliegende Studie soll Aufschluss über die Auswirkung einer zeitgleich mit der Extraktion erfolgenden Knochenaufbaumaßnahme geben. Die Alveolen wurden mit einem Knochenersatzmaterial aufgefüllt und mit einer Membran versorgt, um so eine knöcherne Ausheilung des Defektes zu erreichen. Die Daten wurden multizentrisch von einer Arbeitsgruppe praktischer Zahnärzte in ihren Praxen erhoben und sollen zu gesicherten therapeutischen Erkenntnissen führen. Daraus resultierende Empfehlungen sollen im Sinne einer Maßnahme zur Qualitätssicherung den implantologisch tätigen Zahnarzt im Rahmen seiner Therapie unterstützen und als Argumentationshilfe begleiten.

Material und Methode

An der prospektiven Erhebung nahmen neun Praxen der DGZI-Arbeitsgruppe „Alveolar Ridge Preservation" teil. Das Vorgehen erfolgte einheitlich nach einem zuvor abgestimmten Beobachtungsplan. Sämtliche Befunde wurden in vorbereitete Dokumentationsbogen eingetragen. Einschlusskriterium war die medizinische Notwendigkeit einer Zahnextraktion. Es sollten keine Patienten in die Studie mit einbezogen werden, die auf Grund allgemeinmedizinischer Ausschlusskriterien für eine regenerative Maßnahme nicht geeignet waren. Vor der Extraktion der Zähne wurden standardisierte Röntgenaufnahmen erstellt. Parodontal geschädigte Zähne wurden vorbehandelt, sodass die Entzündung zum Zeitpunkt der Extraktion moderat und kontrolliert verlief. Bei umfangreichen Extraktionen und entzündlichen Prozessen erfolgte eine prä- und postoperative antibiotische Therapie.
Die Extraktionen wurden möglichst schonend durchgeführt, in der Regel mit Periotomen und Elevatoren, um die vestibulären und oralen Knochenlamellen weitestgehend zu erhalten. Erhalt und Verlust von Knochenlamellen wurden dokumentiert. Granulationsgewebe in der Alveole wurde entfernt, eine Anfrischung des Knochens in der Alveole durchgeführt und der Knochendefekt mittels einer Parodontalsonde apiko-koronal und vestibulo-oral ausgemessen.
Als Knochenaufbaumaterial wurde Cerasorb, synthetisches, phasenreines β-TCP (Fa. curasan) in der Granulatgröße 500–1.000 bzw. 1.000–2.000 µm eingesetzt.

Potenzielle immunologische und Infektionsrisiken wie bei Materialien biologischen Ursprungs bestehen nicht. Unbedingt zu beachten war, dass das Granulat vor Einbringen in die mit dem Rosenbohrer angefrischte Alveole mit Blut aus dem Defekt gemischt wurde.
Um den Defekt herum wurde ein 2–3 mm großer Mukoperiostlappen zur Aufnahme einer Membran präpariert. In der Studie kamen verschiedene Membranen zum Einsatz: Konnten die Defekte mit Weichgewebe bis zu einer maximalen Restöffnung von 4 mm verschlossen werden, wurden resorbierbare Membranen (Epi-Guide) eingesetzt. Lagen Restöffnungen größer als 4 mm vor, kamen nichtresorbierbare Membranen (TefGen) zum Einsatz. Der Defektverschluss erfolgte mit Knopf- oder Matratzennähten. Nach ein bis zwei Wochen wurde eine klinische Befunderhebung durchgeführt. Die nichtresorbierbaren Membranen sollten nach vier bis sechs Wochen entfernt werden. Nach drei, sechs und ggf. zwölf Monaten erfolgten weitere standardisierte Röntgenkontrollen, um den Knochenregenerationsverlauf zu bewerten und den geeigneten Zeitpunkt für das Setzen des Implantats zu bestimmen.
Nach Abschluss der Studie wurden die Dokumentationsbogen einer Qualitätssicherung unterzogen und auf Vollständigkeit geprüft. Nach doppelter Dateneingabe erfolgte eine rein deskriptive Auswertung.

Patienten

Für die Evaluation standen die kompletten Dokumentationen von 80 Patienten (41 weiblich, 39 männlich) im Alter von 26–81 Jahren (Durchschnittsalter 54 Jahre) zur Verfügung. 80 % (64 Fälle) der präoperativen Diagnosen, welche die Indikationen für Zahnentfernungen und die beschriebenen chirurgischen Eingriffe ergaben, waren marginale und apikale Parodontitiden. Weiterhin wurden Wurzel- und Kronenfrakturen in sechs Fällen (7,5 %), Osteolysen in zahnlosen Kieferbereichen in vier Fällen (5 %), jeweils in einem Fall eine Implantatfraktur und eine Sekundärkaries als Diagnose angegeben. Folgende Allgemeinerkrankungen lagen im Kollektiv vor: sechs Patienten litten an einer Herzinsuffizienz, drei an einer Autoimmunerkrankung, zwei an Osteoporose und ein Patient an Diabetes. Bei 17 Patienten wurde eine schwere marginale Parodontitis diagnostiziert. 20 Patienten rauchten, davon 10 mehr als 10 Zigaretten pro Tag, 10 Patienten weniger als 10 Zigaretten pro Tag.

Ergebnisse

Der Beobachtungszeitraum umfasste 17 Monate (Juli 2002 bis November 2003).
Insgesamt wurden bei den 80 Patienten 97 Zähne entfernt. Erwartungsgemäß wurden am häufigsten untere (n = 36) und obere Molaren (n = 16) extrahiert, gefolgt von unteren und oberen Prämolaren (n = jeweils 10), Frontzähnen (n = 14) und Eckzähnen (n = 11).
Die Vermessung der Extraktionsalveolen zur Bestimmung der Defektgröße ergab Defekttiefen von 4–17 mm (Mittelwert 10 mm) und Defektbreiten von 3–16 mm (Mittelwert 7 mm). Die durch Röntgenaufnahmen dokumentierte Restknochenhöhe betrug mesial 0–19 mm (Mittelwert 9 mm), distal 2–19 mm (Mittelwert 8 mm), bukkal/vestibulär 0–18 mm (Mittelwert 7 mm) und lingual/palatinal 2–18 mm (Mittelwert 9 mm).
Defektfüllungen mit dem Knochenaufbaumaterial Cerasorb erfolgten in 82 Alveolen, in 68 Alveolen mit der Korngröße 500–1.000 µm, in 14 Alveolen mit der Korngröße 1.000–2.000 µm. Im Durchschnitt wurden 0,78 g Cerasorb pro Patient verwendet. In 74 Fällen kamen Membranen zur Anwendung, überwiegend nichtresorbierbare TefGen-Membranen (53 Fälle, 66 %). 21 Patienten wurden mit resorbierbaren Membranen, davon 20 (25 %) mit Epi-Guide-Membranen, ein Patient mit einer Bio-Guide-Membran behandelt. Dabei konnte ein kompletter Wundverschluss in 36 Fällen erzielt werden, in 38 Fällen lag die Membran frei. Sechs Patienten wurden ohne Membran versorgt. Der Wundverschluss erfolgte mit verschiedensten Nahtmaterialien, teilweise durch resorbierbare, teilweise durch nicht resorbierbare Nähte.

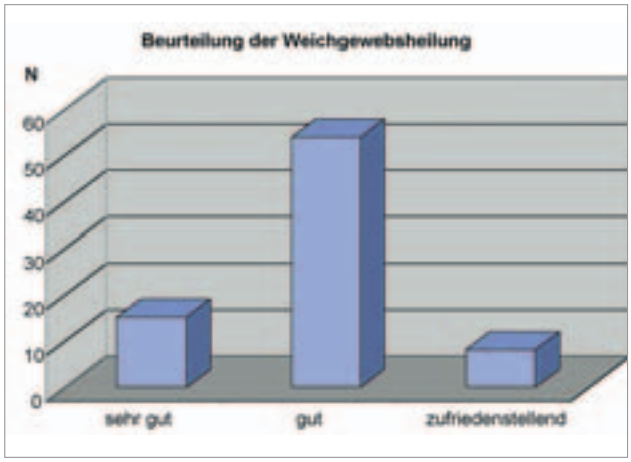

Abb. 1: Beurteilung der Weichgewebsheilung nach 1–2 Wochen post OP.

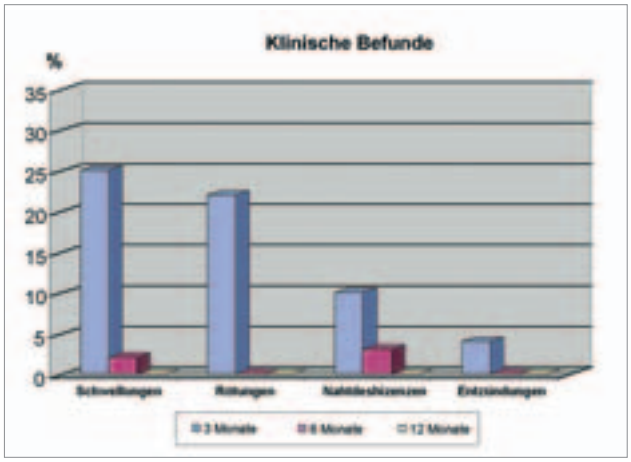

Abb. 2: Klinische Befunde 3, 6 und 12 Monate nach Zahnextraktion und Alveolenaugmentation.

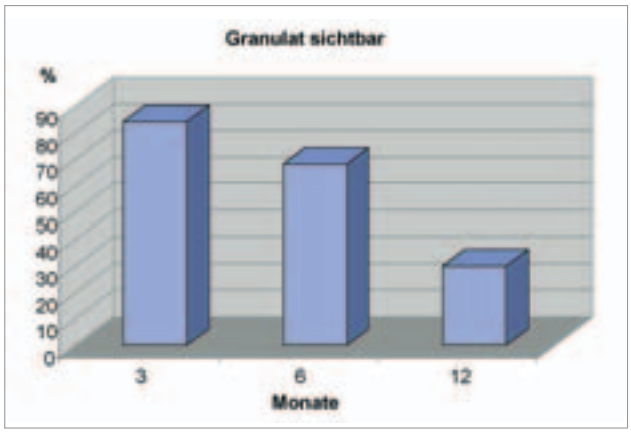

Abb. 3: Resorption des Knochenaugmentationsmaterials anhand der Röntgenkontrollen nach 3, 6 und 12 Monaten. Deutliche Abnahme nach 12 Monaten. Granulat nur noch bei ca. 30 % der Patienten sichtbar.

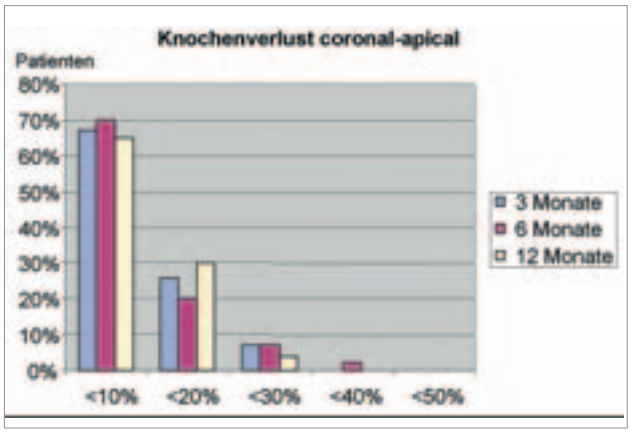

Abb. 4a: Knochenverlust koronal-apikal nach 3, 6 und 12 Monaten im Vergleich zum Ausgangsbefund am OP-Tag.

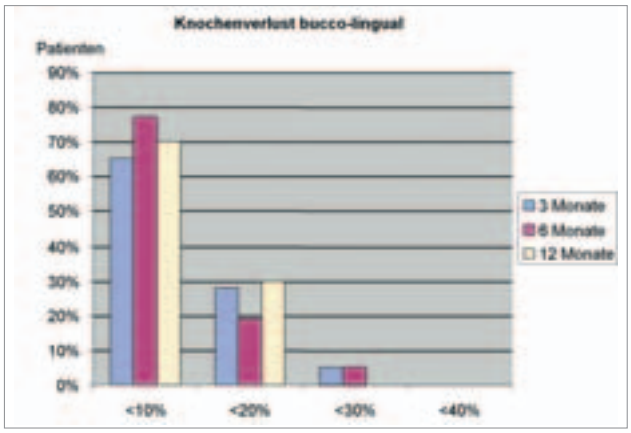

Abb. 4b: Knochenverlust bukko-lingual nach 3, 6 und 12 Monaten im Vergleich zum Ausgangsbefund am OP-Tag.

Eine antibiotische Abdeckung erfolgte in 53 Fällen (66 %), bei 16 Patienten nur präoperativ, bei 23 Patienten nur postoperativ und bei 14 Patienten prä- und postoperativ. Folgende Antibiotika kamen am häufigsten zum Einsatz: Sobelin in 17 Fällen, Clindamycin in 6 und Zithromax in 4 Fällen. Die Dauer der Antibiose betrug im Schnitt 6,34 Tage.

Bei der ein bis zwei Wochen postoperativ erfolgten klinischen Kontrolluntersuchung wurden die Heilung der Weichgewebe, Situation und Zustand der Membranen und die Entzündungslage beurteilt. Die Weichgewebsheilung wurde in 87 % als sehr gut und gut befunden (Abb. 1), die entzündliche Situation in 81 % als sehr gut und gut.

67 (84 %) der Patienten gaben an, regelmäßige Mundspülungen vorzunehmen. In der überwiegenden Zahl kamen CHX-haltige Lösungen zum Einsatz (62 Fälle). Die Membranen wurden nach 1 bis 12 Wochen entfernt. Die durchschnittliche Verweildauer betrug 4,2 Wochen. Zwei TefGen-Membranen wurden wegen einer nicht materialbedingten Infektion vorzeitig entfernt, eine nach einem Tag und die zweite nach 5 Tagen.

Nach 3, 6 und ggf. nach 12 Monaten erfolgte eine Beurteilung des klinischen Verlaufs und der Knochenregeneration (im Vergleich zum Zustand am OP-Tag). Die Zahl der beteiligten Patienten nahm mit der Länge der Untersuchung naturgemäß ab. Nach 3 Monaten konnten zu den allgemeinen klinischen Angaben 53 Fälle (66 %), nach 6 Monaten 45 Fälle (59 %) und nach 12 Monaten 32 Fälle (40 %) ausgewertet werden. Wurden in den ersten 3 Monaten bei einigen Patienten noch Rötungen, Schwellungen, Entzündungen und Nahtdeshiszenzen beobachtet, so nahmen diese erwartungsgemäß im weiteren Verlauf ab und waren nach 12 Monaten nicht mehr festzustellen (Abb. 2).

Die Beurteilung der Knochenregeneration und der damit verbundenen Resorption des augmentierten Granulates erfolgte anhand der angefertigten Röntgenbilder. Nach 12 Monaten war nur noch in 30% der Fälle Granulat auf dem Röntgenbild zu erkennen (Abb. 3). Der Knochenverlust konnte nach 3 Monaten in 43 Fällen (54 %), nach 6 Monaten in 44 Fällen (55 %) und nach 12 Monaten in 23 Fällen (29 %) bestimmt werden. Der koronal-apikale Knochenverlust betrug nach 12 Monaten in den weitaus meisten Fällen unter 10 % und in insgesamt 95 % der Fälle unter 20 %, der bukko-linguale Knochenverlust ebenfalls ganz überwiegend unter 10 % und nach 12 Monaten in 100 % der ausgewerteten Fälle unter 20 % (Abb. 4a und 4b).

Der Erfolg der therapeutischen Maßnahmen und der Verträglichkeit der verwendeten Operationsverfahren und Materialien wurde zudem zusammenfassend beurteilt. Die Beurteilung erfolgte jeweils zum letzten Beobachtungszeitpunkt. Drei Patienten erschienen nach der Kontrolluntersuchung nach 1–2 Wochen nicht mehr, sodass eine Beurteilung der Wirksamkeit nicht möglich war. In 88 % der Fälle wurde die Wirksamkeit der therapeutischen Maßnahmen anhand der erfolgten Knochenregeneration durch die Augmentation mit Cerasorb mit sehr gut und gut beurteilt (Abb. 5). Die Verträglichkeit wurde ebenfalls global beurteilt und definiert als das Fehlen von Komplikationen wie allergischen Reaktionen, Wundheilungsstörungen und Schmerzen etc. In 89 % der Fälle wurde die Verträglichkeit mit gut bis sehr gut beurteilt. Auch der Einsatz der verwendeten Membranen wurde einer solchen Beurteilung unterzogen. Die bei der Mehrzahl

Abb. 5: Globales Wirksamkeitsurteil zum jeweils letzten Beobachtungszeitpunkt.

der Patienten verwendete nichtresorbierbare TefGen-Membran wurde in der Wirksamkeit mit 83 % als sehr gut und gut und in der Verträglichkeit zu 85 % mit gut bis sehr gut beurteilt. Die resorbierbare Epi-Guide-Membran wurde zu 90 % in der Wirksamkeit und zu 70 % in der Verträglichkeit mit sehr gut und gut eingestuft.

Im Sinne einer Subgruppenanalyse wurden zwei Patientengruppen bezüglich der Wirksamkeit und Verträglichkeit der therapeutischen Maßnahmen gesondert beurteilt: Es sind dies die Gruppe der Patienten mit einer „Schweren marginalen Parodontitis" und die Raucher. 17 Patienten mit dem Ausgangsbefund „Schwere marginale Parodontitis" konnten bewertet werden. In 82 % der Fälle wurde die Wirksamkeit mit gut bis sehr gut beurteilt, die Verträglichkeit in 63 % mit gut bis sehr gut. Insgesamt nahmen 20 Raucher an der Studie teil. Die Wirksamkeit und Verträglichkeit wurde in 16 Fällen (80 %) mit gut bis sehr gut beurteilt. Ein Unterschied zwischen den Rauchern, die weniger als 10 Zigaretten/Tag rauchten, und denjenigen, die über 10 Zigaretten/Tag rauchten, konnte nicht festgestellt werden.

Diskussion

In der zahnärztlichen Praxis steigt der Anteil an nachgefragter Implantattherapie immens. Allerdings ist ein unzureichendes Knochenangebot der hauptsächliche Grund für den Verzicht auf eine Implantation oder erfordert aufwändige Knochenaufbaumaßnahmen.

Der bekannte Schwund des Alveolarknochens nach Zahnextraktion ist dabei nicht nur eine Folge des Extraktionstraumas, auch die Akkumulation von Debris und frühzeitige Kontraktion des Koagulums kann die regenerative Potenz der Alveole behindern (Lang 1998). Epithel proliferiert über neu regeneriertes Bindegewebe auf einem mehr apikal gelegenen Niveau. Als Konsequenz resultiert der natürliche Heilungsprozess in einer Auffüllung der Alveole mit Knochen, geringer als die ursprüngliche krestale Höhe des Alveolarknochens (Sclar 1999). Aus der täglichen zahnärzt-

ANZEIGE

Zahnersatz auf Implantaten

Auf Implantaten verschraubte Mesostrukturen
mit verriegelten Suprastrukturen
monometallisch aus TITAN
spannungsfreie Passung
durch SAE Funkenerosion
Langfristige Osseointegration

Natürlich schön.
Ich fühl mich wohl

20 Jahre Erfahrung!
Ihr fachkompetenter Partner für Zahnersatz auf Implantaten

Fordern Sie unseren Infokatalog an!

Patienteninformation und Abrechnungshilfe!
Rübeling + Klar
Zahnersatz auf Implantaten
Innovatives Verfahren Funken-Erosion
Passiver Sitz
Langfristige Osseointegration der Implantate
Zahnersatz: Natürlich Ästhetisch.

Rübeling + Klar Dental-Labor
12681 Berlin
Telefon: 030 / 54 99 34-0
Telefax: 030 / 54 99 34-111
E-Mail: info@ruebeling-klar.de
www.ruebeling-klar.de

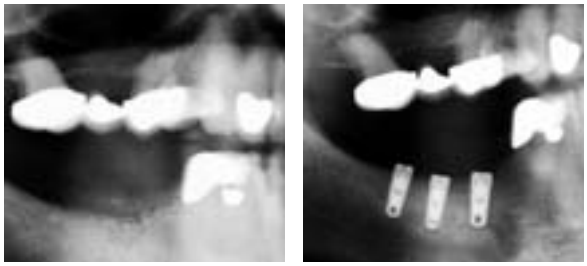

Abb. 6a: 58-jährige Patientin, Zustand nach Entfernung eines frakturierten Keramikimplantats in Regio 45 und Augmentation mit Cerasorb Granulat. – Abb. 6b: Zustand nach Setzen von 3 Implantaten 6 Monate später in den vollständig regenerierten Knochen – kein Granulat mehr sichtbar.

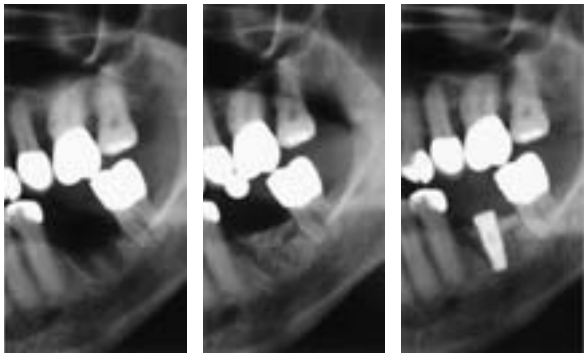

Abb. 7a: 66-jährige Patientin, Zustand nach Extraktion von Zahn 36 wegen Parodontitis und periradikulärer Osteolyse, anschließender Augmentation mit Cerasorb und Verschluss mit TefGen Membran. – Abb. 7b: Kontrolle nach 4 Monaten – Granulat noch sichtbar. – Abb. 7c: Zustand nach Setzen eines Implantats in den regenerierten Knochen 5 Monate post OP, Granulat nicht mehr sichtbar.

lichen Erfahrung ist zwar bekannt, dass Alveolardefektauffüllungen zum Zeitpunkt der Extraktion dem Schwund des Alveolarkammes entgegenwirken können, es fehlte jedoch bisher eine vergleichende prospektive Untersuchung mit einem standardisierten Vorgehen, um valide Aussagen zu ermöglichen.

Ziel dieser Studie war es daher, multizentrisch und unabhängig voneinander – aber nach dem genau gleichen, zuvor festgelegten standardisierten Verfahren – mögliche Unterschiede in der Resorption des Alveolarknochens nach Entfernung von Zähnen mit einer Augmentierung der Alveole und Abdeckung mit einer Membran und dem in der Literatur beschriebenen Knochenverlust ohne Augmentation zu finden, zu beschreiben und daraus Empfehlungen für die Anwenderpraxis geben zu können. Die Ergebnisse dieser Studie zeigen kontinuierlich über einen Zeitraum von bis zu 12 Monaten, dass ein Knochenabbau nach Augmentation mit dem Knochenregenerationsmaterial Cerasorb und Verschluss mit einer geeigneten Membran in den meisten Fällen von weniger als 10 % und in insgesamt 90–100 % der Fälle von weniger als 20 % erfolgt, was den Zweck dieses therapeutischen Vorgehens eindrucksvoll bestätigt. Die bei der Abschlussuntersuchung in ca. 30 % der Fälle noch sichtbaren Restgranula beeinträchtigen klinischen Befund und Stabilität nicht. Die angewendeten Membranen wurden klinisch zu 83–85 % in Wirksamkeit und Verträglichkeit mit sehr gut und gut bewertet. LEVKOVIC et al. (LEVKOVIC 1998) zeigten, dass die Verwendung von Membranen als Barriere über Extraktionsalveolen signifikant Knochenverluste in Höhe und Breite vermindert und die Auffüllung der Alveole mit Knochen verbessert wird. Dieses ist auch Ergebnis dieser Studie. Die Patienten mit der Ausgangsdiagnose „Schwere marginale Parodontitis“ (17 Fälle) waren in der Verträglichkeit der Maßnahmen mit nur in 65 % der Fälle gut bis sehr gut beurteilt worden. Möglicherweise gehen schwere marginale Parodontiden mit einer höheren Komplikationsrate einher. Überraschend ist der gute Heilungsverlauf bei den an der Studie teilnehmenden Rauchern, der eher im Gegensatz zu der klinischen Beobachtung einer erhöhten Komplikationsrate bei Rauchern steht. Hier sind jedoch die Fallzahlen für eine abschließende Beurteilung zu gering.

Schlussfolgerung

Die Resorption des Alveolarknochens nach einer Zahnextraktion ist bei gleichzeitig erfolgender Augmentation der Alveole mit Cerasorb und der Applikation von nichtresorbierbaren (TefGen) oder resorbierbaren (Epi-Guide) Membranen als Barriere über der Extraktionsalveole eindrucksvoll vermindert. Die Verträglichkeit der beschriebenen Verfahren und Materialien ist klinisch gut bis sehr gut beurteilt worden. Somit kann dieses Vorgehen empfohlen werden, wenn aus ästhetischen oder insbesondere aus implantologischen Gründen ein größtmöglicher Erhalt des Alveolarknochens notwendig ist.

Literatur

1 Ashman, A., Bruins, P.: Prevention of alveolar bone loss postextraction with HTR grafting material, presented at a meeting of the Academy of General Dentristry, Miami, Fla., January 1984.

2 Lang N., Becker W., Karring T.: Alveolar bone formation. In Lindhe J (ed): Textbook of Clinical Periodontology and Implant Dentristry, ed 3. Copenhagen, Munksgard 1998, pp 906–932.

3 Levkovic V., Camargo PM, Klokkevold PR, et al: Preservation of alveolar bone in extraction sockets using bioresorbable membranes. J Periodontol 69:1.044–1.049, 1998.

4 Salama H., Salama M.: The role of orthodontic extrusive remodeling in the enhancement of soft and hard tissue profiles prior to implant placement: a systemic approach to the management of extraction site defects. Int J Periodontics Restorative Dent 1993, 13(4):312–33.

5 Sclar A.G.: Preserving Alveolar Ridge Anatomy Following Tooth Removal in Conjunction with Immediate Implant Placement, ATLAS OF THE ORAL AND MAXILLOFACIAL SURGERY CLINICS OF NORTHAMERICA, Volume 7 Number 2, September 1999.

Korrespondenzadresse:
Dr. Roland Hille
Königsallee 49c
41747 Viersen
E-Mail: dr-hille@t-online.de