

# Einzeitige Sofort- oder zweizeitige Spät-Insertion von 3i-Implantaten in rekonstruierten oder zu rekonstruierenden Arealen

*Es werden dentale Implantate in Situationen mit reduziertem und stark reduziertem Knochenangebot dargestellt. In allen Fällen wurden alloplastische Materialien zur Verstärkung des Implantatlagers verwendet. Diese wurden in einigen Fällen durch autologen Knochen und/oder Zugabe von Venenblut oder Thrombozytenkonzentrat unterstützt.*

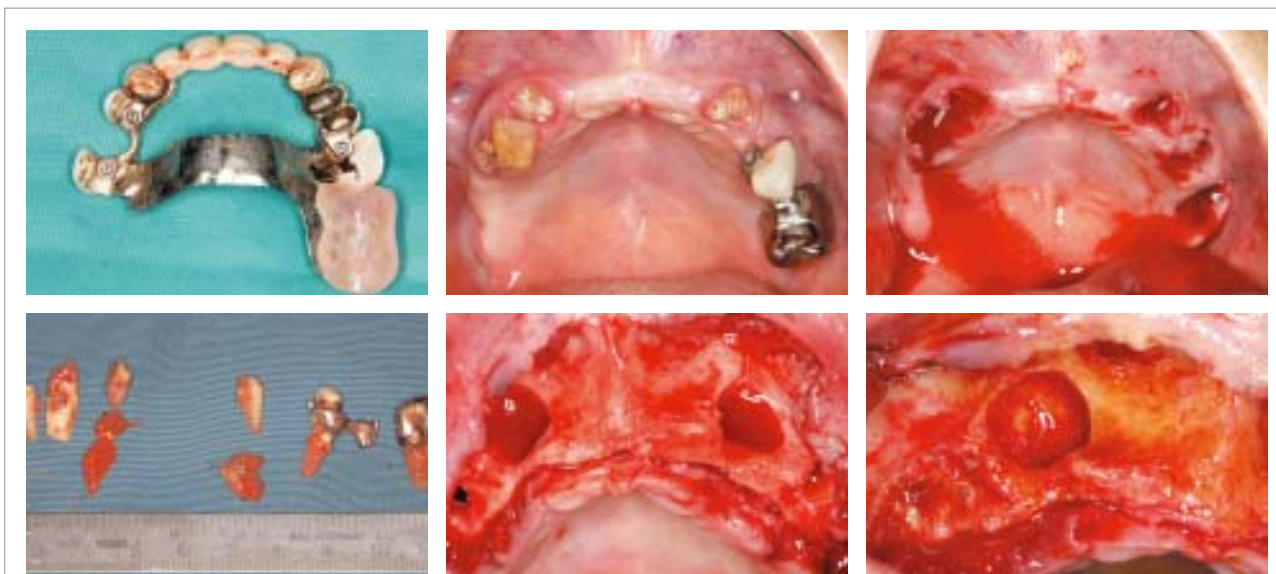
DR. MED. DENT. DR. SC. HUM. STEFAN WOLFSCHERMER/BERLIN

In der chirurgischen Praxis wird von Patienten und Überweisern immer mehr die Implantation in reduziertem oder geschädigtem Knochen verlangt. Wenn nun das Implantatlager im Verhältnis zum vorgesehenen Aufbau oder zum Restgebiss zu schwach dimensioniert oder die Hartgewebssubstanz zu wenig belastbar erscheint und somit der Behandler ein ausreichend langes oder dickes Implantat nicht sicher inserieren kann, wird entweder die Entnahme von Eigenknochen oder ein Bankmaterial oder Knochenersatzmaterial diskutiert werden müssen. Der frische autogene kortikospongiöse bzw. spongiöse Span besitzt zwar die höchste biologische Potenz, ist aber nicht so problemlos anzuwenden wie Knochenersatzmaterialien (s.a. EDI Journal 1/06). In den beschriebenen Fällen wurde auf die Verwendung von Eigenknochen vollständig verzichtet. Es konnte auch bei sehr geringem Knochenangebot implantiert und in akzeptablen Zeiträumen der Zahnersatz etabliert werden. Die Anforderungen an ein im größtenteils rekonstruierten Knochen zu inserie-

rendes Implantat sind hoch. Davon abgesehen, dass nur Titan-Systeme verwendet werden sollten, muss das System gerade bei der Sofortimplantation und einzeitigen Augmentationen auch ausreichende Dimensionierungen in Länge und Durchmesser vorhalten, um den rekonstruierten Teil des Alveolarfortsatzes zumindest zu einem kleinen Teil zu überwinden und damit im nativen Hartgewebe Primärstabilität zu gewährleisten.

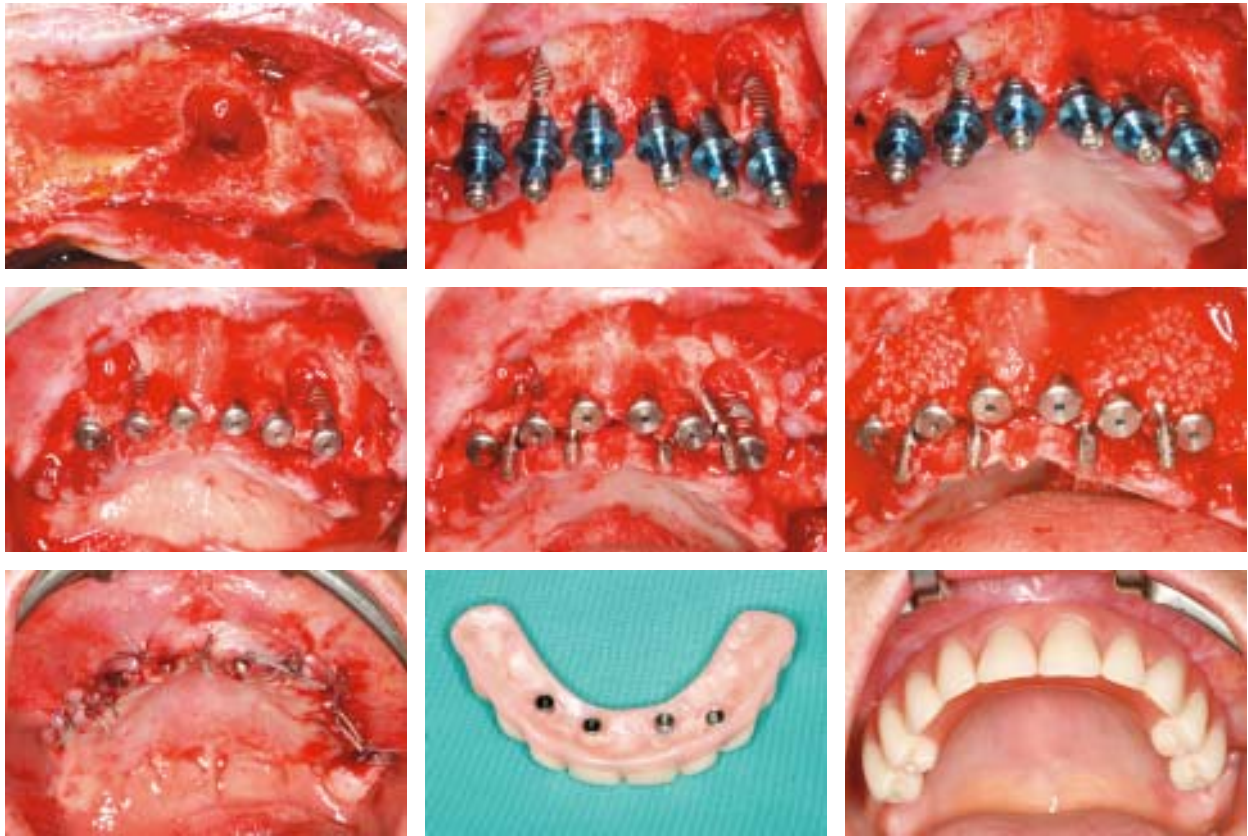
## Material und Methodik

Es wurden Titan-Implantate mit Osseotite®-Oberfläche vom Typ OSS (zylindrisch) und seit April 2004 auch NT™ (wurzelförmig) eingesetzt. Die 3i-Systeme sind sowohl mit Außenhex als auch mit tube-in-tube Innenhex Certain erhältlich (Hersteller: 3i Implant Innovations Inc./USA), resorbierbare Ossix™-Membranen (Vertrieb: 3i Implant Innovations Inc./USA) und nicht resorbierbare Tef-



**Fall 1:** Einzeitige implantologische Sanierung mit Sofortversorgung mit feststehendem Interimsatz: Verwahrlostes Gebiss mit unbrauchbarer PO/Geschiebe: Entfernung aller Zähne. Zystektomie und alloplastische Rekonstruktion/Cerasorb M: R13 und 23. Sofortimplantation: 14–24: sechs Implantate: 3i NT 4 x 16 mm und vier Nadelimplantate zur Sofortversorgung mit einem laborgefertigten Sofortprovisorium 15–25.

Fall 1



Gen™-FD und TefGen™ Plus-Membranen (Hersteller: Lifecore Ltd./USA),  $\beta$ -Tricalciumphosphat-Präparate: Cerasorb® und Cerasorb® M (Hersteller: curasan AG/Deutschland) – diese als Monopräparat und in Verbindung mit anderen synthetischen und bovinen Ersatzmaterialien. Die Sinuslift-Situationen wurden in einigen Fällen mit Venenblut und Thrombozytenkonzentrat (ad modum PCCS) unterstützt.

Dokumentiert wurden im Zeitraum von November 2003 bis März 2006 etwa 1.037 Implantationen in rekonstruierte bzw. die Rekonstruktion angrenzende Bereiche, die in unterschiedlichen Gruppen Gegenstand verschiedener Untersuchungen und Publikationen sind (s.a. Oralchirurgie Journal 1/06). Es wurden in der Hauptsache folgende Situationen vorgestellt: Einzeitige Implantation und externe/offene Sinuslift-Operationen, Sofortimplantationen bei n.e.w. Zahnschubstanz oder parodontaler Zerstörung des Zahnbettes, Implantation in Defektareale und alloplastische Rekonstruktion bei lokaler Zahnlosigkeit.

Es kam vereinzelt zur Anwendung der Antibiotika Clindamycin und Doxycyclin. In Fällen von moderater Belastung mit parodontalen Markerkeimen wurde nach jeweils entsprechender Therapie und begleitender intensiver PZR nach individualisierter Antibiotikatherapie ebenfalls implantiert. Kontrolluntersuchungen erfolgen routinemäßig eine Woche und drei Monate postoperativ. Im Einzelfall auch einen Tag postoperativ und wöchentlich sowie nach sechs Monaten. Bildgebend wurde routinemäßig röntgenologisch digitalisiert (Trophy Digipan Orthopantomogramm 100/Finnland) und im Bedarfsfall fotografisch

(Canon EOS 300D und 5D digital mit Canon Macro Ring Lite MR-14EX) dokumentiert. Vereinzelt wurde ein CT angefertigt. Histologische Untersuchungen (ad histologisch-zytologisches Labor Dr. Kurp/Berlin) und mikrobiologische Untersuchungen (ad Labor 28 Gemeinschaftspraxis für Laboratoriumsmedizin/Berlin) wurden zusätzlich dokumentiert und separat ausgewertet.

### *Zusammenfassende Ergebnisse*

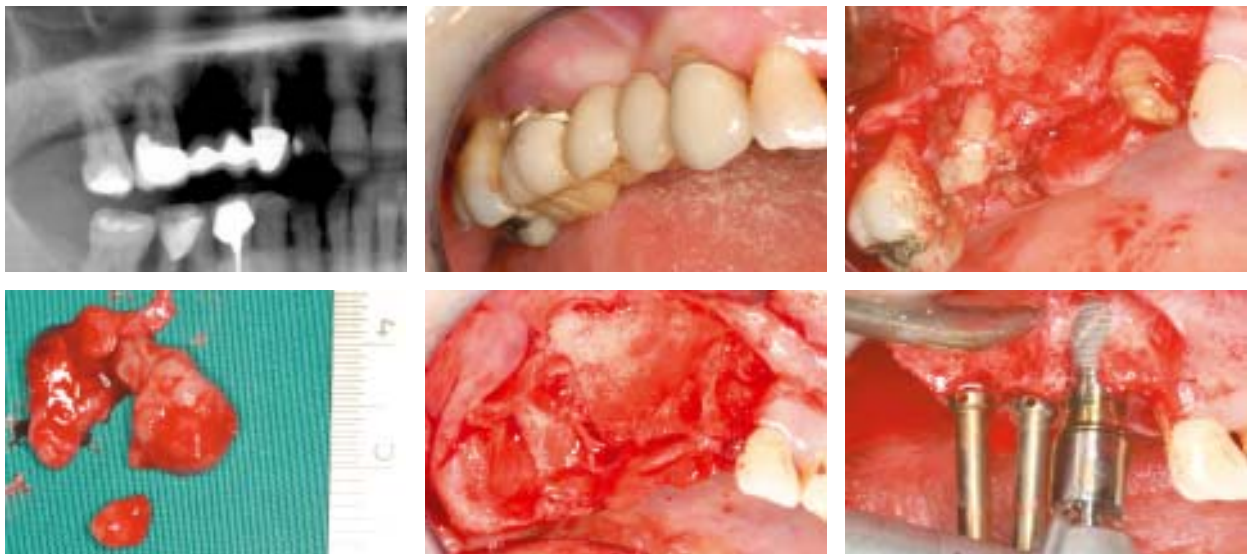
Anhand von Fallbeispielen werden die Möglichkeiten und Grenzen des Einsatzes von Implantaten im reduzierten oder geschädigten Kiefer dargestellt. Die Anwendung von  $\beta$ -Tricalciumphosphat als Knochenersatzmaterial ist mechanisch im Wesentlichen mit den Ergebnissen früherer Studien mit autologen Transplantaten vergleichbar. Bei Cerasorb® bzw. bei Cerasorb® M (s.a. Implantologie Journal 2/06) zeigte sich nach drei bis sechs Monaten regelmäßig eine gute Resorption des KEM und in Relation zur Zeit und zur individuellen Situation sowie Eigenanamnese des Patienten eine sehr gute Osseointegration der Implantate. Regelmäßig konnte in größtenteils rekonstruierten Arealen eine Versorgung mit Zahnersatz erfolgen. Die Komplikationsrate betrug weniger als 5% absolut. Zu einem totalen Verlust des KEM und des Implantates durch Wundheilungsstörung oder postoperative Komplikationen kam es in unter 1% der versorgten Fälle (Zuweisungen konnten nicht exakt nachverfolgt werden) und verteilt sich auch hier in relativ höherem Maße auf Einzelzahn-

insertionen als auf umfangreichere rekonstruktiv-implantologische Operationen. Bei den verwendeten Implantaten von 3i gab es keinerlei materialbedingte Ausfälle. Es wurden Implantate mit Außensechskant und so genannte tube-in-tube/Innenverbindungs-Modelle (3i Certain-System) je nach Überweiserwunsch verwendet. Das zylindrische NT-System mit Durchmessern bis 6 mm und Längen bis 20 mm wende ich seit fast zehn Jahren als Allroundsystem in der chirurgischen Praxis an. Es ist ein äußerst robustes und sicheres System auch für schwierigste Situationen. Gerade die extreme Vielfalt in Durchmesser und Länge bis hin zu den 20 mm langen Implantaten gibt dem erfahrenen Anwender in der chirurgische Praxis im Besonderen bei regelmäßiger Sofortimplantation in Verbindung mit augmentativen Maßnahmen das gute Gefühl, sicher nahezu jede vorstellbare implantologische Herausforderung bedienen zu können. Für den unerfahrenen Anwender ist es ebenso geeignet, da es auf unnötige Spielereien verzichtet und mit langzeitgetesteten und ständig optimierten Werkzeugen und Materialien/Oberflächen in der zahnärztlichen Praxis das optimale System auch für den gelegentlichen Einsatz darstellt. Ein System, das keine Kinderkrankheiten mehr hat und den anwendenden Zahnarzt durch den 3i-Außendienst bestens betreut und schult. Das wurzelförmige 3i NT-System wurde im April 2004 etabliert und im September 2005 nochmals entscheidend verbessert. Seitdem wurden neu konstruierte vierschneidige Bohrer und neue Bohrtiefenmarker und Richtungsprüfkörper für alle Durchmesser und Längen zur Verfügung gestellt. Es ist ein sehr einfach und sicher anzuwendendes System, das durch die gut durchdachten Werkzeuge und Dimensionierungen von 4–6 mm und Längen bis 15 mm allen Standard- und vielen speziellen chirurgischen Situationen gewachsen ist. Es macht Spaß die neuen Bohrer einzusetzen, da sie nahezu ohne Kraftaufwand zur Tiefenbohrung und zur Erweiterung einsetzbar sind und in einem breiten Drehzahlspektrum ruhig und effizient laufen. Durch die extreme Schnitthaltigkeit

können auch intraoperativ noch kleine Stellungskorrekturen, auch unter Zuhilfenahme der NT-Prüfkörper, durchgeführt werden. Durch die besondere Struktur der Schneiden ist es möglich, autologen Knochen zu gewinnen und zu sammeln, der nach Insertion sofort applizierbar ist. Beide Systeme haben sich aus chirurgischer Sicht als sehr sicher und effizient dargestellt.

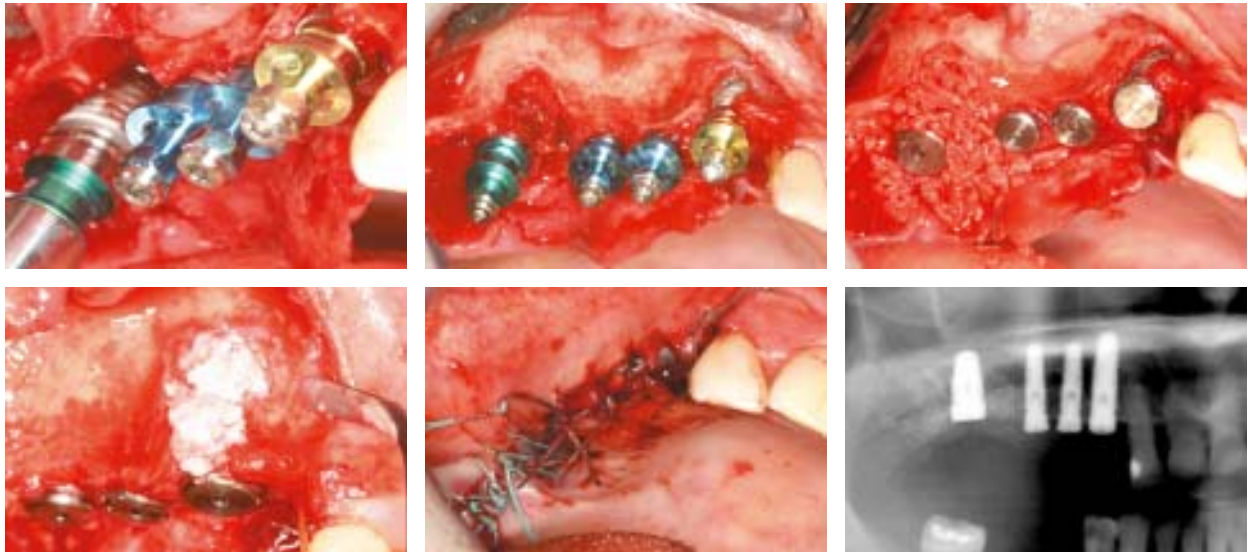
### Diskussion

Für die routinemäßige Implantation auch in Grenzsituationen kommen von den vielen auf dem Markt befindlichen Systemen aus chirurgischer Sicht nur wenige in die engere Wahl. Die 3i Systeme OSS und NT<sup>TM</sup> mit der bewährten Osseotite<sup>®</sup>-Oberfläche sind sowohl für den gelegentlich implantierenden Zahnarzt als auch für den routinemäßigen Einsatz in der chirurgischen Praxis bestens geeignet. Auf Grund enormer Vielfalt in Länge und Durchmesser ist nahezu jede erdenkliche Situation zu leisten. Bei Implantationen im augmentierten Bereich würde ich von reduzierten Systemen und Billiganbietern in jedem Fall Abstand nehmen. Aus meiner Sicht sind nur wenige Anbieter heute in der Lage, eine chirurgische Praxis, die auch in Grenzsituationen implantiert, zu bedienen. Es sind heute auch Implantationen in Bereichen möglich, welche die Pioniere als nicht zu versorgen abgelehnt hätten. Es sollte aber auch deutlich darauf hingewiesen werden, dass die interindividuelle Hartgewebssituation in Verbindung mit eventuell belasteter Anamnese (Cave Bisphosphonate!) und suboptimale Compliance/Nikotinabusus etc. auch heute noch schwerer wiegen können als die Kunst des Operators. Weiterhin sollte nicht vergessen werden, wie viele Zahnwurzeln das menschliche Gebiss bzw. die jeweils zu ersetzenden Zähne haben oder hatten. Weiterhin sollte immer genau geprüft werden, ob weite Spannen und reduzierte Implantanzahl, nur um chirurgische oder zahnärztliche Kosten zu reduzieren, wirklich auch im Sinne einer guten



**Fall 2:** Zähne 17–13 nicht erhaltungswürdig. Parodontal geschädigt und beherdet. Sofortimplantation 3i NT 13: 5 x 15 mm (gelb), 14 + 15: 4 x 13 mm (blau) und 17: 6 x 11,5 mm (grün). Defektrekonstruktion: R16: Cerasorb M und 13 vestibulär: Ostim.

## Fall 2



Prognose des zu etablierenden Zahnersatzes und im Sinne der Knochenphysiologie Sinn machen.

Die Literaturliste kann beim Autor angefordert werden.

## Korrespondenzadresse:

Dr. med. dent. Dr. sc. hum. Stefan Schermer – Oralchirurg/Zahnarzt/Implantologie, Praxisklinik für Oralchirurgie  
Mariendorfer Damm 19–21, 12109 Berlin-Tempelhof, Tel.: 0 30/7 07 94 90-11, Fax: 0 30/7 07 94 90-54  
E-Mail: Dr.Dr.Schermer@web.de

ANZEIGE

Es gibt Dinge, die sind für  
die Ewigkeit gemacht,  
und kosten trotzdem  
nicht die Welt.



## SICace und SICpro – „Implantate für alle!“

SICace und SICpro bieten Ihnen bestes Equipment, mit dem Sie auch bei ungünstigen anatomischen Strukturen stabile und langlebige Ergebnisse erzielen. Mit den innovativen SIC-Implantologie-Konzepten können Sie den wachsenden

ästhetischen und funktionellen Anforderungen der modernen Zahnimplantologie souverän begegnen. Und weil SICace und SICpro von Implantologen für Implantologen entwickelt wurden, bleibt alles einfach, übersichtlich und wirtschaftlich.

Implants from Implantologists

SIC invent Deutschland GmbH  
Tel.: 0800742 46 93 68  
Fax: 0800742 329 38  
www.sic-invent.com

