

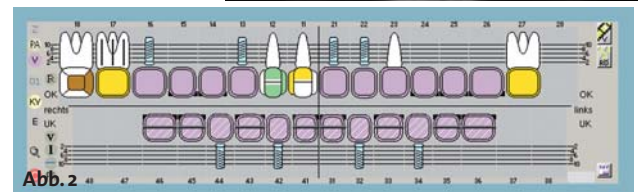
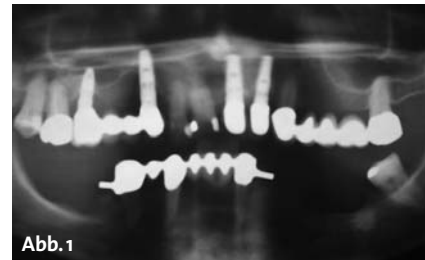
# Restauration mittels DVT und CAD/CAM

Die Digitalisierung in der zahnärztlichen Therapie schreitet immer weiter voran. Im vorliegenden Fall wird dargestellt, wie von der computergestützten Implantation über eine im CAD/CAM-Verfahren hergestellte Brücke eine ästhetische und spannungsfrei sitzende Unterkieferrestauration hergestellt werden kann.

ZA Alexander Fischer/Berlin

n Eine 63-jährige Patientin stellte sich in unserer Praxis vor. Im Unterkiefer war sie mit einer etwa 20 Jahre alten Geschiebeprothese mit CEKA-Ankern versorgt. Ihr Wunsch war eine Versorgung mit „festen Zähnen“. Nach Auswertung der DVT-Aufnahme erwiesen sich sämtliche Zähne im Unterkiefer als nicht erhaltungswürdig (Abb. 1). Die Zähne 45 und 38 sollten zur Abstützung des Provisoriums und der Bohrschablone herangezogen werden. Die Planung sah vier interforaminal gesetzte ANKYLOS® Implantate und eine verschraubte Brücke aus Kobalt-Chrom, hergestellt im CAD/CAM-Verfahren, vor (Abb. 2). Zunächst wurde eine laborgefertigte Scanschablone erstellt (Abb. 3). Anschließend erfolgte die ideale Implantatplanung mit der ExpertEase™ Planungssoftware (Abb. 4 und 5). Das darin integrierte Parallelisierungstool war hilfreich, um alle Implantate parallel zueinander auszurichten, was in diesem Fall eine sehr gute Voraussetzung für das ästhetische Ergebnis der CAD/CAM-gefertigten Brücke war. Der ANKYLOS® Balance Basisaufbau hat einen Kegel von 15 Grad im Aufbaubereich. Dies gibt uns die Möglichkeit, eine Divergenz von 30 Grad auszugleichen, die für das Einsetzen der Prothetik genutzt werden kann. Anschließend erfolgte die Anfertigung der zahngetragenen Bohrschablone anhand der Planung (Abb. 6). Intraoperativ wurden die Zähne 33 und 43 entfernt sowie die sichere Lagerung und Abstützung der Schablone auf den Zähnen 45 und 38 überprüft (Abb. 7). Mit der Bohr-

**Abb. 1:** Ausgangssituation. – **Abb. 2:** Die Planung – Vier interforaminale Implantate im Unterkiefer mit verschraubter Brückenkonstruktion.



schablone ist ein geführtes und sicheres Bohren – insbesondere im Bereich der Extraktionsalveolen – gewährleistet. Die Abbildungen 8 und 9 zeigen die Implantate in situ. Nach sechs Wochen gedeckter Heilung wurde der ExpertEase™ Guide zur Freilegung der Implantate benutzt. Dieser hilft, die richtige Position der Implantate zu finden und diese mit der Schleimhautstanze minimalinvasiv freizulegen. Die Auswahl der definitiven ANKYLOS® Basisaufbauten wurde anhand der Gingivaform vorgenommen; es erfolgte die Montage der definitiven Balance Basisaufbauten schmal für CAD/CAM-Prothetik (Abb. 10).

Eine erste Abformung erfolgte über die speziellen Retentionskappen auf Gingivaniveau mit dem Abformmaterial Aquasil und einem konfektionierten Abformlöffel (Abb. 11). Im Labor wurde danach das erste Modell mit den Laboranalogen hergestellt. Die Retentionskappen wurden mit Pattern Resin verblockt. Der Pattern-

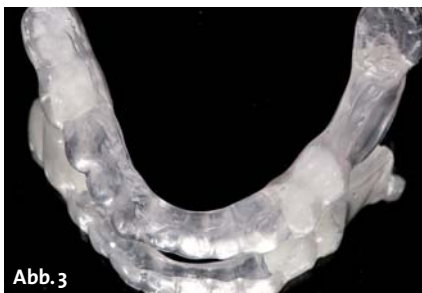

Abb. 3

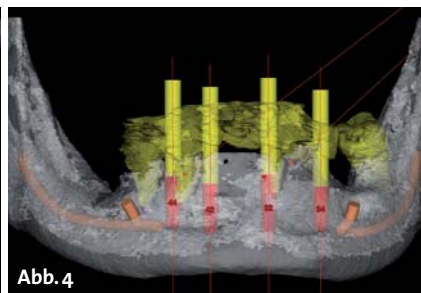


Abb. 4

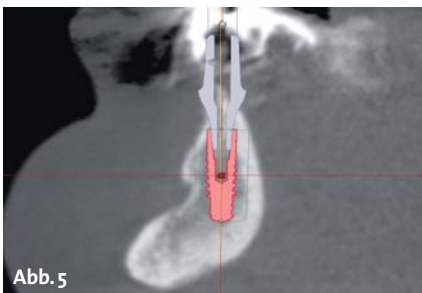


Abb. 5

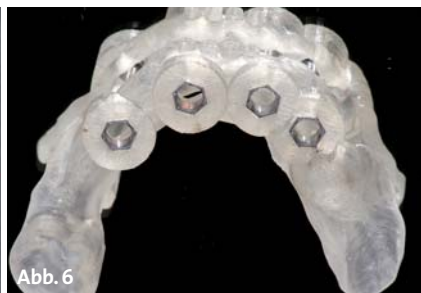


Abb. 6

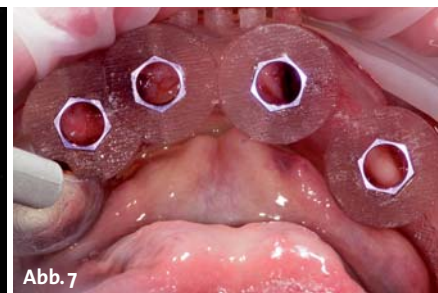
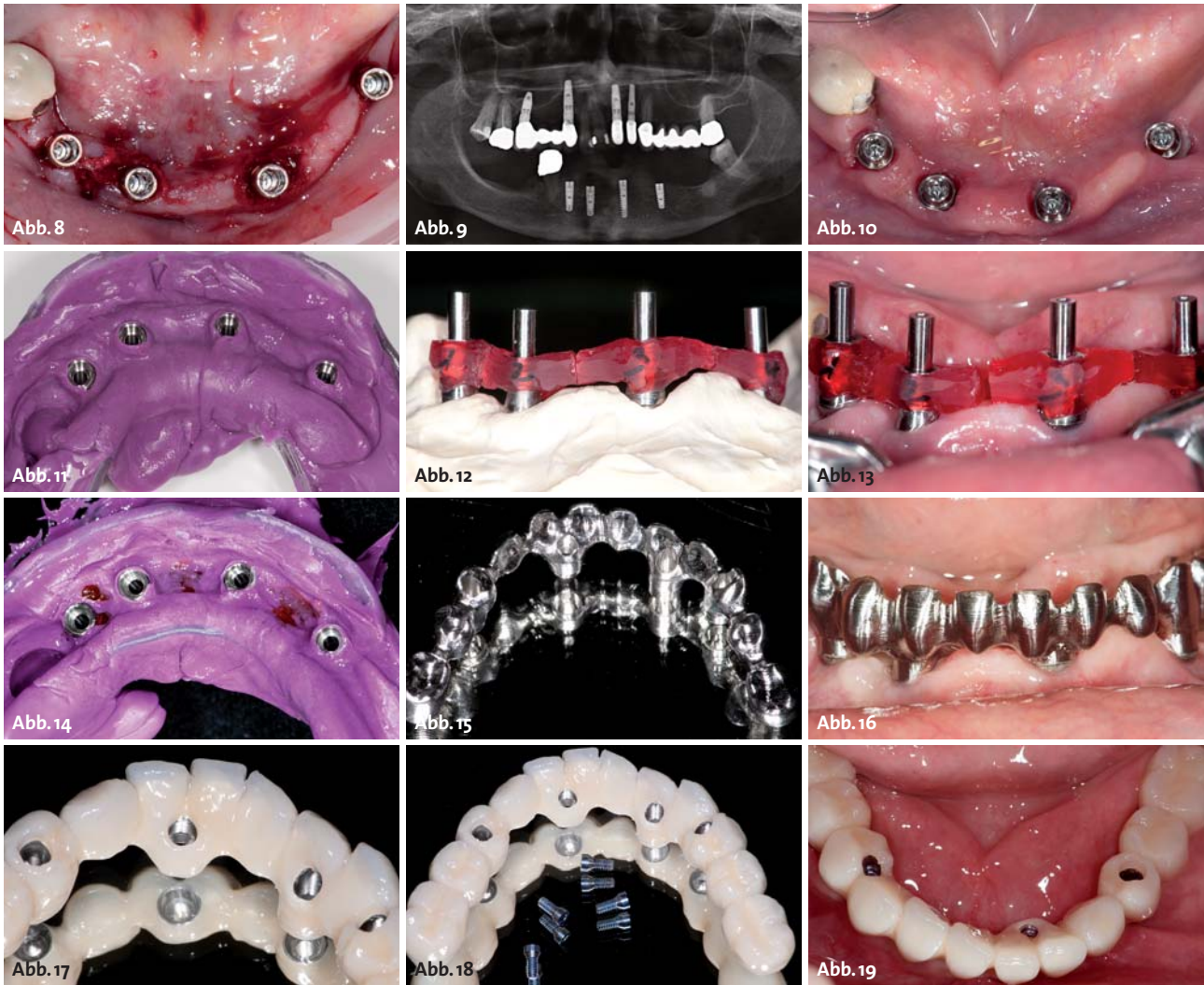


Abb. 7

**Abb. 3:** Laborgefertigte Scanschablone. – **Abb. 4:** Idealisierte und parallelisierte Implantatplanung. – **Abb. 5:** Implantatplanung mit virtuellen Abutments in der ExpertEase™ Planungssoftware. – **Abb. 6:** Zahngetragene Bohrschablone. – **Abb. 7:** Sichere Lagerung und Abstützung der Schablone auf den Zähnen 38 und 45.



**Abb. 8:** Die Implantate in situ. – **Abb. 9:** Röntgenkontrolle nach Insertion der Implantate. – **Abb. 10:** Montage der definitiven ANKYLOS® Balance Basis-aufbauten schmal für CAD/CAM-Prothetik. – **Abb. 11:** Abformung mit einem konfektionierten Abformlöffel. – **Abb. 12:** Verbinden der Retentionskappen mit Pattern Resin. – **Abb. 13:** Abformschlüssel vor der Verbindung im Mund. – **Abb. 14:** Überabformung mit Abformpfosten und Abformschlüssel. – **Abb. 15:** Das fertige CAD/CAM-Gerüst aus Kobalt-Chrom. – **Abb. 16:** Einprobe zur Kontrolle der Passgenauigkeit. – **Abb. 17:** Ovale Pontics im Bereich der Zwischenglieder für gute Reinigungsmöglichkeit. – **Abb. 18:** Die Brücke mit den Befestigungsschrauben. – **Abb. 19:** Die fertige Brücke in situ.

Resin-Schlüssel wurde anschließend getrennt – die Spalten sollten schmaler als ein Millimeter sein, um eine erneute Polymerisationsschrumpfung bei der Fixierung im Mund so gering wie möglich zu halten (Abb. 12). Darüber wurde ein individueller Abformlöffel angefertigt. Es folgt das Einsetzen des Abformschlüssels im Mund. Hierbei ist wichtig, dass sich die Pattern-Resin-Stege nicht berühren. Schließlich folgt die Verbindung der Stege mit Pattern Resin im Mund und die Anpassung des individuellen Löffels (Abb. 13). Der Kunststoffschlüssel wird mit Aquasil unterspritzt und eine Überabformung (2. Abformung) mit dem individuellen Löffel vorgenommen (Abb. 14).

Anhand der kosmetischen Zahnanprobe in Wachs wurde das Gerüst aus Kobalt-Chrom im CAD/CAM-Verfahren hergestellt (Abb. 15). Nach Extraktion des Zahnes 45 erfolgten die Einproben und der Sheffield-Test zur Kontrolle der Passgenauigkeit (Abb. 16). Auf Basis der Ästhetikeinprobe in Wachs wurde das Gerüst mit individueller Kunststoffverblendung fertiggestellt. Ovale Pontics im Bereich

der Zwischenglieder sorgen für gute Reinigungsmöglichkeiten trotz Druckeinleitung auf die Gingiva (Abb. 17). Die Abbildungen 18 und 19 zeigen die Brücke mit Schrauben und in situ. Das Ergebnis ist eine sehr elegante, ästhetische, grazile und individuelle CAD/CAM-gefertigte Brücke, mit der die Patientin sehr zufrieden ist, da ihre „neuen“ Zähne sehr „unauffällig“ und natürlich wirken. In der Nachsorge wird die Brücke zweimal pro Jahr zur Reinigung von der Prophylaxe-Assistenz entfernt; einmal im Jahr werden die Schrauben ausgetauscht. [n](#)

## ■ KONTAKT

### ZA Alexander Fischer

Zahnarztpraxis Alexander Fischer  
 Billerbecker Weg 104, 13507 Berlin  
 E-Mail: [info@zahnfischer.de](mailto:info@zahnfischer.de)  
**Web: [www.zahnfischer.de](http://www.zahnfischer.de)**

