


Allogene Knochenblöcke können ein alternatives Augmentationsverfahren zur Rekonstruktion defizitärer Kieferkämme auch bei parodontal erkrankten Patienten darstellen. Dies wurde in einer prospektiven, kontrollierten Drei-Jahres-Studie festgestellt. 14 Patienten erhielten 40 allogene Knochenblöcke und 60 Implantate im Ober- und Unterkiefer. Radiologische Kontrollen erfolgten nach Implantation, nach prothetischer Versorgung sowie ein und drei Jahre nach Prothetik. Die gewonnenen Daten wurden mit einer internen Kontrollgruppe verglichen, welche im gleichen Zeitraum Implantate ohne Augmentation erhalten hatte. Teil 1 des zweiteiligen Artikels beschreibt Zielsetzung, Arbeitshypothese sowie Material und Methode der Studie. Im zweiten Teil werden die Ergebnisse der Untersuchung vorgestellt und diskutiert.



Allogene Knochenblockaugmentation bei Parodontitispatienten

Teil 1: Zielsetzung und Methode

Ingmar Schau^I, Dr. Mathias Plöger^I, Katharina Schaper B.Sc.^{II}, Prof. Dr. Sergey V. Sirak^{III}, Dr. Marco Alexander Vukovic^{IV}, Univ.-Prof. Dr. Wolf-Dieter Grimm^{II,III,IV}

Für eine erfolgreiche Implantatversorgung ist eine vorherige Diagnostik und Planung unumgänglich.¹ Hierbei ist es Konsens, zunächst eine prothetische Planung durchzuführen, von der ausgehend die optimalen Implantatpositionen evaluiert und festgelegt werden.² Steht am geplanten Implantationsort kein ausreichendes Knochenangebot zur Verfügung, wird eine Augmentation des Knochens beziehungsweise eine Rekonstruktion des Alveolarfortsatzes notwendig.³ Ursachen für hart- und weichgewebliche Defekte und Defizite im Bereich des Kiefers können traumatisch bedingt durch entzündliche und andere pathologische Prozesse verursacht oder angeboren sein.⁴ Auch tritt infolge des Zahnverlustes eine Inaktivitätsatrophie und durch Prothesendruck eine Druckatro-

phie ein, welche zu einer vollständigen Resorption des knöchernen Alveolarfortsatzes führen können.

In einer konsensusgestützten S2-Leitlinie der DGZMK werden vier Defektkategorien beschrieben, aus denen unterschiedliche Indikationsklassen für Knochenaugmentationen als präimplantologisch-lagerverbessernde Maßnahmen ableitet werden:^{5,6}

- 1) mehrwandiger horizontaler Defekt
- 2) einwandiger horizontaler Defekt
- 3) vertikaler Defekt
- 4) Alveolarkammdefekt im Bereich der Kieferhöhle.

Zahlreiche Faktoren können die knöchernen Regeneration von Kieferkammdefekten bei einer bestehenden parodontalen Vorerkrankung negativ be-

einflussen: eine kritische Defektgröße, Mobilität, reduzierte Blutversorgung, exogene Noxen (Rauchen), lokale inflammatorische Prozesse, Allgemeinerkrankungen (z. B. Diabetes mellitus), Medikamente (z. B. Bisphosphonate). So steht vielfach für eine geplante enosale Implantation kein ausreichendes Knochenangebot zur Verfügung. Zusätzlich kann die weichgewebliche Situation derart kompromittiert sein, dass kein harmonisches Emergenzprofil, kein natürlicher Farbverlauf der bedeckenden Gingiva, keine keratinisierte Gingiva oder Interdentalpapillen und somit eine reduzierte Hygienefähigkeit der implantatgestützten Prothetik resultieren. Kleinere, insbesondere drei- und zweiwandige Defekte können im Sinne der gesteuerten Knochenregeneration mit

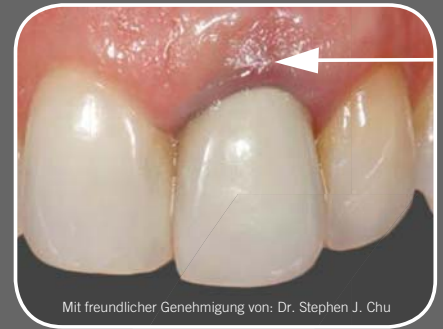^I Deutsches Implantologiezentrum Detmold

^{II} Universität Witten/Herdecke

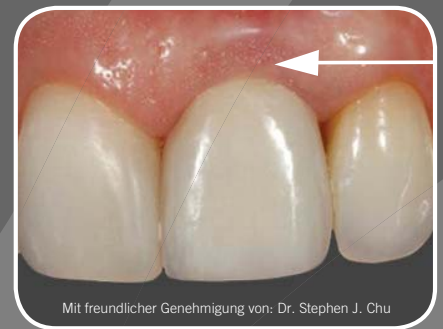^{III} Stavropol State Medical University, Russian Federation

^{IV} Praxisteam Hasslinghausen

Natürliche & langfristige Ästhetik



Mit freundlicher Genehmigung von: Dr. Stephen J. Chu



Mit freundlicher Genehmigung von: Dr. Stephen J. Chu

Genesis Implantatsystem

- Anatite™ pink für einen natürlichen Farbton der Gingiva
- Doppelgewinde für die Sofortversorgung
- TiLobe® Verbindung bietet Stärke und Stabilität



Barrieremembranen und verschiedenen Arten von partikulärem Knochen- und Knochensatzmaterial allein oder in Kombination versorgt werden.^{7,8} Die gesteuerte Knochenregeneration eignet sich jedoch nicht, um größere, einwandige horizontale, vertikale oder kombinierte Defekte durchzuführen.⁵ Hierzu sind Knochentransplantate in Blockform notwendig, da nur so eine adäquate Form- und annähernde Volumenstabilität während der Einheilzeit gewährleistet wird. Autogene Knochenblocktransplantate werden am Körper des gleichen Individuums gewonnen und können frei oder gefäßgestielt sein, wobei in der zahnärztlichen Implantologie das freie Knochentransplantat aus dem Beckenkamm oder aus intraoralen Entnahmestellen die Regel ist.⁹ Autogene Knochentransplantate gelten in der Zahnheilkunde aufgrund ihrer guten Verträglichkeit und hohen Erfolgswahr-

scheinlichkeit als Goldstandard für die Versorgung von horizontalen und vertikalen Knochendefekten (Übersicht siehe Khoury 2009).¹⁰ Schliephake et al. (1997) berichten über Implantatüberlebensraten nach autogener Knochenblocktransplantation bei starker Alveolarfortsatzatrophie von 83,4 Prozent nach einem Jahr und nur 67,8 Prozent nach fünf Jahren.¹¹

Ein wesentlicher Nachteil autogener Knochentransplantate ist in der erhöhten Patientenbelastung durch die Zweitoperation zur Knochenentnahme zu sehen. Die begrenzte Verfügbarkeit autogener Transplantate kann zudem insbesondere bei sehr großen Defektgeometrien, bei Rekonstruktion beider Kiefer oder nach fehlgeschlagener Augmentation eine Einschränkung darstellen.

Aus den genannten Gründen wird seit geraumer Zeit nach Alternativen gesucht, die eine dreidimensionale knö-

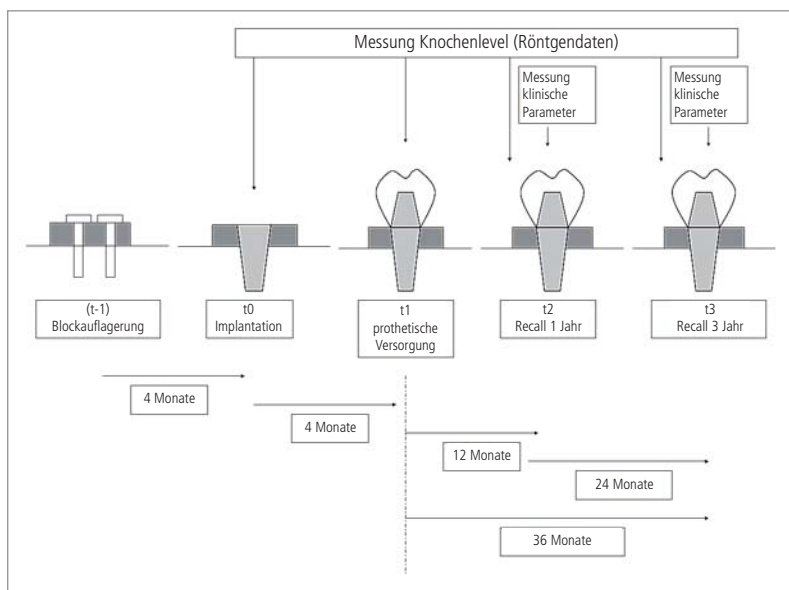


Abb. 1: Zeitlicher Verlauf der Untersuchung.

Defekt-Code	Erläuterung	Anzahl Fälle
H2e	horizontaler Defekt von 4–8 mm, außerhalb der Kontur	5
H3e	horizontaler Defekt, größer als 8 mm, außerhalb der Kontur	1
V2i	vertikaler Defekt von 4–8 mm, innerhalb der Kontur	1
V2e	vertikaler Defekt von 4–8 mm, außerhalb der Kontur	2
V3i	vertikaler Defekt, größer als 8 mm, innerhalb der Kontur	1
K2i	kombinierter Defekt von 4–8 mm, innerhalb der Kontur	2
K2e	kombinierter Defekt von 4–8 mm, außerhalb der Kontur	2

Tab. 1: Knöcherner Defekte (CCARD-Klassifikation) in der Testgruppe.

**Kontaktieren Sie uns,
um Ihren Fall zu planen.**

info.de@keystonedental.com
www.keystonedental.eu

Patient (Anzahl)	Anzahl allogener Blöcke	Anzahl der Implantate	Prothetische Restaurationen
1	3	8	ffd
2	14	18	ffd
3	1	2	fpd
4	1	2	sc
5	1	2	sc
6	1	1	sc
7	1	2	sc
8	2	3	fpd
9	1	2	fpd
10	2	3	ffd
11	3	6	ffd
12	2	2	fpd
13	6	4	rd
14	2	5	rd
	Σ 40	Σ 60	

Tab. 2: Anzahl allogener Knochenblöcke, gesetzter Implantate und prothetische Versorgungsformen innerhalb der Testgruppe (ffd: fixed full denture, fpd: fixed partial denture; sc: single crown, rd: removable implant-supported denture).

		Implantatlängen				
		8 mm	10 mm	11,5 mm	13 mm	16 mm
Implantat-durchmesser	3,3 mm	0	0	1	1	3
	3,75 mm	1	3	8	12	2
	4,2 mm	1	6	4	12	4
	5,0 mm	0	0	0	1	0
	6,0 mm	0	0	0	1	0

Tab. 3: Implantatlängen und -durchmesser innerhalb der Testgruppe (n = 60).

cherne Augmentation größerer Defekte ohne Knochenentnahme am Körper des Empfängers ermöglichen.

Allogene Knochentransplantate werden von Leichen oder lebenden Spendern gewonnen und durch Gewebebanken bereitgestellt. Unter dem Begriff des knöchernen Allotransplantats wird jedoch eine Vielzahl unterschiedlich aufbereiteter Materialien zusammengefasst:

- gefriergetrockneter Knochen (FDBA)
- demineralisierter, gefriergetrockneter Knochen (DFDBA)
- bestrahlter Knochen
- lösungsmittelkonservierter Knochen *ad modum* Tutoplast® (GARG 2006).

Vorteile allogener Knochentransplantate sind die nahezu unbegrenzte Verfügbar-

keit, der Wegfall einer Knochenentnahme aus dem Empfängerorganismus, reduzierte Operationszeiten und Anästhesiemengen, verminderter Blutverlust und geringere Komplikationen.¹²

Allogener Knochen wird in partikulärer Form zur Defektauffüllung im Rahmen der gesteuerten Geweberegeneration (GTR) mit Membranen in der Parodontologie erfolgreich eingesetzt.^{13,14} Auch in der Augmentationschirurgie werden allogene partikuläre Knochenersatzmaterialien im Zusammenhang mit der gesteuerten Knochenregeneration (GBR) und für Sinusbodenaugmentationen verwendet.¹⁵⁻¹⁷

Der Einsatz von allogenen Knochenblöcken ist in der Literatur gut dokumentiert. Dies belegt unter anderem eine sys-

tematische Literaturübersichtsarbeit aus 2010,¹⁸ wobei die Autoren zu dem Schluss kommen, dass in zahlreichen Fallserien zwar das Potenzial allogener Knochenblöcke zur Augmentation größerer Defekte beschrieben wird, eine echte Evidenz in Hinblick auf das Einheilverhalten der allogenen Grafts, dem erzielbaren Augmentationsvolumen und des späteren Implantaterfolges jedoch nicht vorliegt. Plöger und Schau (2010) beschreiben in ihrer Buchpublikation zum Einsatz allogener Knochenblöcke in der zahnärztlichen Chirurgie (z. B. der Corticospongiosa Chip, Argon Medical Productions Gesellschaft mbH & Co. KG) Einheilraten allogener Knochenblocktransplantate von 93,4 Prozent im Oberkiefer, 85,4 Prozent im Unterkiefer und 90,5 Prozent insgesamt.¹⁹ Dabei wurden 285 Knochenblöcke eingepflanzt. Als Erfolg wurden die Blöcke gewertet, die nach geschlossener Einheilzeit für die Insertion eines dentalen Schraubenimplantates und eine anschließende prothetische Versorgung zur Verfügung standen.

Zielsetzung und Arbeitshypothese

Ziel der vorliegenden Studie ist es, den marginalen Knochenverlust an dentalen Schraubenimplantaten nach dreijähriger Funktionszeit zu evaluieren, welche zeitversetzt nach einer Knochenblockaugmentation mit allogenen, kortiko-spongiösen Knochenblöcken bei Patienten mit fortgeschrittener Alveolarfortsatzatrophie nach ausbehandelter marginaler Parodontitis inseriert wurden. Esposito et al. (2009) führten eine systematische Cochrane-Studie zur Effektivität horizontaler und vertikaler Knochenaugmentationsverfahren durch und kommen unter anderem zu dem Schluss, dass Knochenersatzmaterialien für die Augmentation im Sinne der gesteuerten Knochenregeneration möglicherweise besser geeignet sind als autogener Knochen und Knochenblöcke aus Knochenersatzmaterialien von Patienten präferiert werden gegenüber Blocktransplantaten aus dem Beckenkamm.²⁰ Auch der Einsatz adulter ekto-mesenchymaler Stammzellen, welche aus parodontalen Strukturen^{21,22}, als mesen-

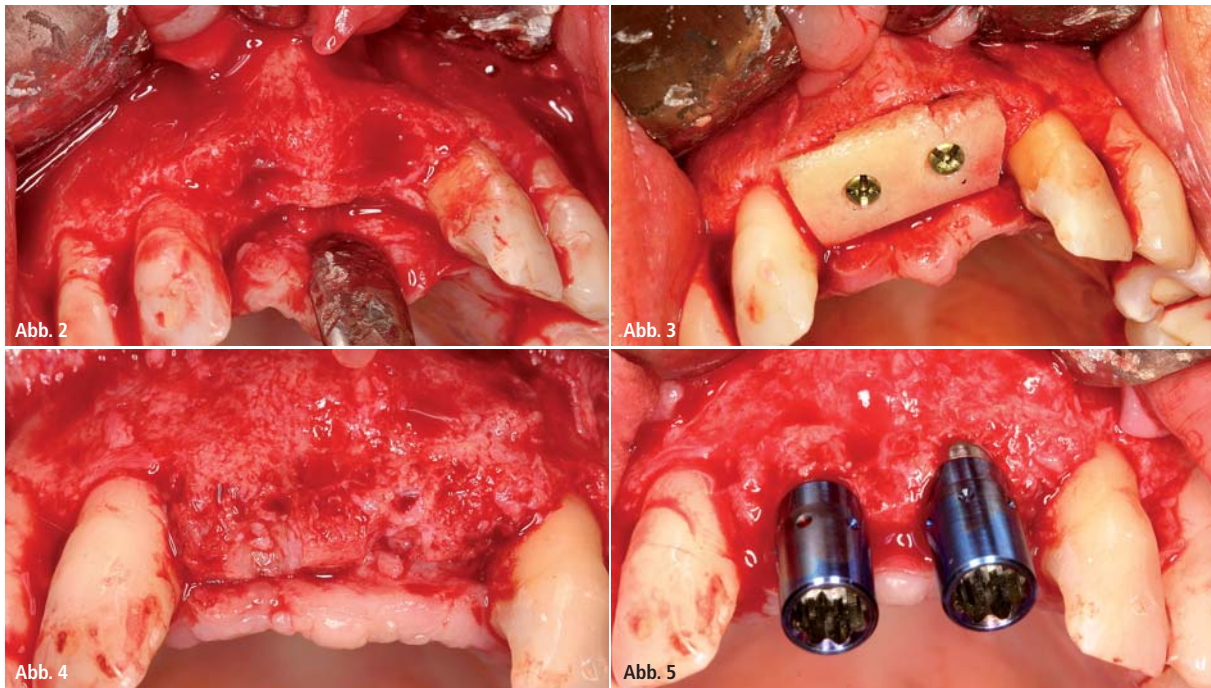


Abb. 2: Darstellung des chirurgischen Situs vor vertikaler Augmentation bei fortgeschrittener Parodontitis. – **Abb. 3:** Aufgelagerter und stabil fixierter allogener Knochenblock. – **Abb. 4:** Freilegung des Augmentates nach vier Monaten. – **Abb. 5:** Implantatinsertion im allogenen augmentierten Bereich.

chymale Stammzellen aus Knochenmarkaspirat aus dem Becken^{23,24} oder als adulte, ekto-mesenchymale Stammzellen aus dem subepithelialen Bindegewebe des Gaumens gewonnen werden²⁵⁻²⁸, ist derzeit Gegenstand von klinischen und tierexperimentellen Untersuchungen.

Ziel ist es, langfristig auch größere Defektgeometrien, konturgebende Defekte und vertikale Knochenaufbaumaßnahmen im Bereich der Alveolarfortsätze und Kieferbasen ohne eine belastende Knochenentnahme am Körper des Empfängers zu ermöglichen.

Im Rahmen der vorliegenden Studie wurde der Tutoplast®-prozessierte, kortikospongiöse allogene Knochenblock-P (Tutogen Medical, Neunkirchen am Brand, Deutschland) verwendet, also ein lösungsmittelkonserviertes, mineralisches allogenes Knochentransplantat mit weitestgehend intaktem Kollagenfaseranteil und Havers'schem Gefäßsystem.²⁹ Allogene Knochenblöcke *ad modum* Tutoplast® verhalten sich nach Einlagerung und Fixation im Lagergewebe rein osteokonduktiv.

Da die Positionierung der Implantat-schulter am lagerfernsten Punkt des Augmentates, d.h. an der krestalen Knochenkante erfolgt, kann die Hypo-

these aufgestellt werden, dass Implantate nach allogener Blockaugmentation einer stärkeren marginalen Knochenresorption unterliegen als Implantate, welche im nativen, nichtaugmentierten Knochen inseriert wurden. Dabei verstärken parodontale Entzündungsprozesse die Resorptionstendenz des Knochens und des Augmentates.³⁰

Einschlusskriterien

Für die Patientenauswahl mussten folgende Kriterien erfüllt sein:

- ausbehandelte marginale Parodontitis (in den vorangegangenen zwei Jahren eine systematische Parodontalbehandlung und anschließend mindestens zweimal jährlich eine parodontale Unterstützungstherapie)
- Augmentation mit allogenen Knochenblock nach standardisiertem OP-Protokoll
- zeitversetzte Implantation von konischen MIS-Schraubenimplantaten nach vier Monaten Einheilzeit (MIS Implant Technologies, Minden, Deutschland)
- abgeschlossene prothetische Versorgung
- Nachuntersuchungen nach einem Jahr und nach drei Jahren
- vollständige Röntgendokumentation präoperativ, postoperativ, nach Pro-

thetik und nach ein- und dreijähriger Funktionszeit

- Vollständigkeit der Dokumentation.

Die ermittelten 14 Patienten wurden zur Testgruppe zusammengefasst. Das Durchschnittsalter der Testgruppe beträgt 57,0 Jahre (21–77 Jahre). Zehn Patienten der Testgruppe sind weiblichen Geschlechts (71,4 Prozent innerhalb der Gruppe), vier Patienten sind männlich (28,6 Prozent).

Als Vergleichsgruppe wurden zwölf Patienten mit einem Durchschnittsalter von 49,5 Jahren (29–70 Jahre) identifiziert, die im Zeitraum 2006 bis 2010 nach ausbehandelter marginaler Parodontitis MIS-Implantate erhalten haben, jedoch ohne zusätzliche augmentative Maßnahmen. Davon sind sieben Patienten weiblich (58,3 Prozent innerhalb der Gruppe) und fünf Patienten männlich (41,7 Prozent). Raucher wurden aus der Untersuchung ausgeschlossen.

Die Studie ist durch die Ethikkommission der Westfälischen Wilhelms-Universität Münster genehmigt (Az 2007-209-f-s).

Material und Methoden

Die in der Testgruppe vorliegenden ursprünglichen Defektklassen wurden

		Implantatlängen				
		8 mm	10 mm	11,5 mm	13 mm	16 mm
Implantat- durchmesser	3,3 mm	0	1	0	1	0
	3,75 mm	3	2	4	15	6
	4,2 mm	0	0	4	8	6
	5,0 mm	0	0	1	2	0
	6,0 mm	0	0	0	0	0

Tab. 4: Implantatlängen und -durchmesser innerhalb der Kontrollgruppe (n = 53).

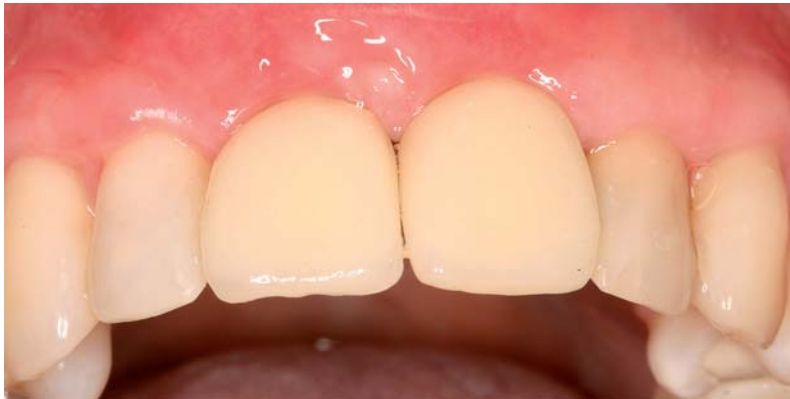

Abb. 6: Zementierte implantatgetragene Einzelkronen.

nachträglich gemäß der CCARD-Klassifizierung (Cologne Classification of Alveolar Ridge Defects, BDIZ EDI 2013) unterteilt. In Tabelle 1 sind hartgewebliche Defektklassen aufgeführt, die in der Testgruppe vorlagen. Der zeitliche Ablauf der Gesamtherapie und der anschließenden Nachuntersuchungen ist in Abbildung 1 dargestellt.

In der Testgruppe wurden bei 14 Patienten 40 allogene Knochenblöcke und 60 Implantate inseriert und prothetisch versorgt (Tab. 2 und 3).

Die Augmentation (Zeitpunkt t-1) mit dem allogenen Knochenblock (Abb. 2 und 3) erfolgte immer zeitversetzt zur Insertion der enossalen Implantate und nach einem standardisierten Protokoll. Nach vier Monaten erfolgte die Implantation (Zeitpunkt t0) von MIS-Implantaten (MIS Implants Technologies, Minden, Deutschland) in lokaler Leitungs- und Infiltrationsanästhesie (Abb. 4 und 5). Nach weiteren vier Monaten geschlossener Einheilzeit der Implantate (Zeitpunkt t1) erfolgte die chirurgische Freilegung und die Insertion von Gingivaformern (MIS Implants Technologies, Minden, Deutschland). Die Implantatabformungen erfolgten eine Woche nach Freilegung.

Unmittelbar nach definitiver Eingliederung der prothetischen Suprakonstruktion (Abb. 6) wurden Röntgenkontrollen angefertigt (Panoramaschichtaufnahmen oder intraorale Zahnfilme), die das krestale Knochenniveau an den Implantaten zu diesem Zeitpunkt (t1) dokumentieren.

Zwölf Monate nach Eingliederung der Prothetik (Zeitpunkt t2) erfolgte die röntgenologische Nachuntersuchung (Panoramaschichtaufnahmen oder intraorale Zahnfilmaufnahmen) einschließlich der klinischen Befunderhebung. Erhoben wurden folgende Werte:

- Sondierungstiefen (in Millimetern)
- Blutungsindex; BOP (Bleeding on Probing)
- subgingivale Plaqueakkumulation
- Attached Gingiva; Breite der keratinisierten Gingiva in Millimeter
- Periotest-Werte, gemessen mit dem Periotest-M-Gerät (Medizintechnik Gulden, Modautal, Deutschland).

Nach drei Jahren (Zeitpunkt t3) erfolgten die gleichen klinischen und radiologischen Nachuntersuchung wie die „Nachuntersuchung nach einem Jahr“. Die Patienten der Vergleichsgruppe erhielten

keine augmentativen Maßnahmen im Implantationsbereich. Es wurden insgesamt 53 MIS-Implantate inseriert (Tab. 4).

Röntgenuntersuchungen

Zur Röntgendokumentation wurden zwei Aufnahmeverfahren gewählt: Panoramaschichtaufnahmen (Gerät: Panex-E, J. Morita MFG Corp., Kyoto, Japan; Filmmaterial: Dentus Ortholux, Agfa Health Care, Mortsil, Belgien) oder intraorale Zahnfilmaufnahmen in Paralleltechnik (Gerät: Preva, Progeny Dental, Lincolnshire, IL, USA; Filmmaterial: Dentus M2 Comfort, Heraeus Kulzer (Agfa), South Bend, IN, USA).

Für eine möglichst exakte digitalisierte Darstellung wurden die analogen Röntgenbilder auf einem Durchlicht-Röntgenbildbetrachter (Modell DENTSPLY Rinn, DENTSPLY DeTrey, Konstanz, Deutschland) positioniert und die manuelle Belichtungsmessung der Kamera im Spot-Modus genutzt. Die so erstellten RAW-Bilddateien wurden mit der Software Digital Photo Professional (Version 3.13.0.1, Canon Inc. 2004–2013, Tokyo, Japan) weiterverarbeitet. Für jedes der dargestellten Implantate wurde aus dem RAW-Bild durch digitales Zuschneiden eine eigene Bilddatei erstellt, in welcher das Implantat singulär und zentriert dargestellt und anhand vertikaler und horizontaler Hilfslinien exakt senkrecht ausgerichtet wurde. Somit entstanden für jeden Patienten je Implantat insgesamt vier Bilddateien (vier Untersuchungszeitpunkte t0–t3), insgesamt in der Testgruppe (n = 60 Implantate) 240 Bilddateien, in der Kontrollgruppe (n = 53 Implantate) 212 Bilddateien.

Diese Bilddateien wurden in die Bildanalyse-Software ImageJ (Version 1.46r, Wayne Rasband, National Institutes of Health, USA) importiert. Als Referenzpunkte für die Ermittlung der Veränderungen des periimplantären Knochenniveaus wurden die Implantatschulter und die Implantatspitze festgelegt und die Pixelmaße in ein korrektes metrisches Maß überführt (Abb. 7 und 8). Die reale Veränderung des periimplantären Knochenniveaus zu den Zeitpunkten t1, t2 und t3 in Relation zum Zeitpunkt der Implantatsetzung (t0) ergibt sich also

aus der Subtraktion des t0-Wertes vom Wert des Betrachtungszeitpunktes (t1, t2 oder t3). Als primäre Endpunkte für die Untersuchung wurden definiert:

- Erster primärer Endpunkt: Veränderung des Knochenniveaus 36 Monate nach prothetischer Versorgung (40 Monate nach Implantatinsertion); Differenz t3–t1.
- Zweiter primärer Endpunkt: Veränderung des Knochenniveaus zwischen den Zeitpunkten t3 (Drei-Jahres-Kontrolle) und t2 (Ein-Jahres-Kontrolle); Differenz t3–t2.

Als sekundärer Endpunkt wurde die Veränderung des Knochenniveaus im ersten Jahr nach prothetischer Versorgung definiert (Differenz t2–t1).

Statistischer Test

Da für die erhobenen Messwerte keine Normalverteilung angenommen werden kann, wurden Mediane und Quartile errechnet und als statistischer Test zum Vergleich der Gruppen kam der nichtparametrische Wilcoxon-Test zum Einsatz. Das Signifikanzniveau wurde aufgrund zweier Messungen je Implantat (mesial und distal) und zweier primärer Endpunkte auf $\alpha = 0.05/4 = 0.0125$ festgesetzt.

Fazit

Bei Patienten mit parodontaler Vorerkrankung steht für eine geplante enosale Implantation oftmals kein ausreichendes Knochenangebot zur Verfügung. In solchen Fällen wird eine Augmentation des Knochens beziehungsweise eine Rekonstruktion des Alveolarfortsatzes notwendig. Als Goldstandard für die Versorgung größerer Knochendefekte galten bislang immer autogene Knochentransplantate. Jedoch stellen allogene Transplantate zunehmend eine Alternative dar. Sie sind im Gegensatz zu autogenem Material nahezu unbegrenzt verfügbar, eine Knochenentnahme aus dem Empfängerorganismus entfällt, die Operationszeiten und Anästhesiemengen sind reduziert, es gibt weniger Blutverlust und geringere Komplikationen. Ausgehend von der Annahme, die Positionierung der Implantatanschulter erfolge

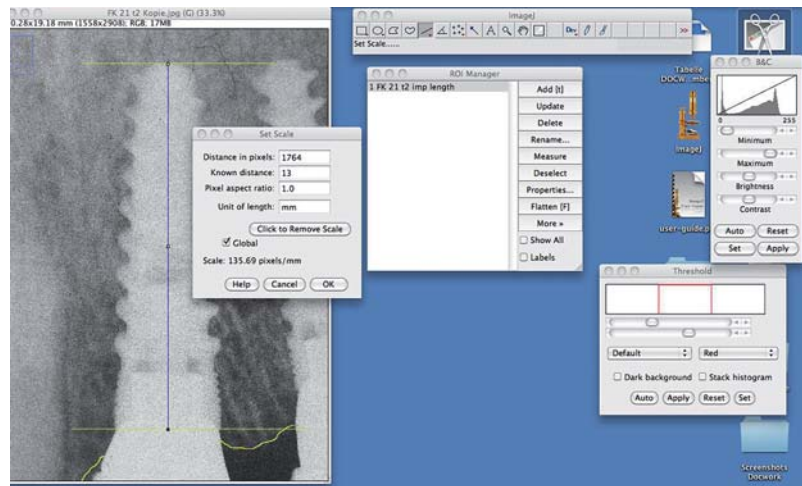


Abb. 7: Als Referenzpunkte für die Ermittlung des periimplantären Knochenniveaus wurden die Implantatanschulter und die Implantatspitze festgelegt und die Pixelmaße in ein korrektes metrisches Maß überführt.

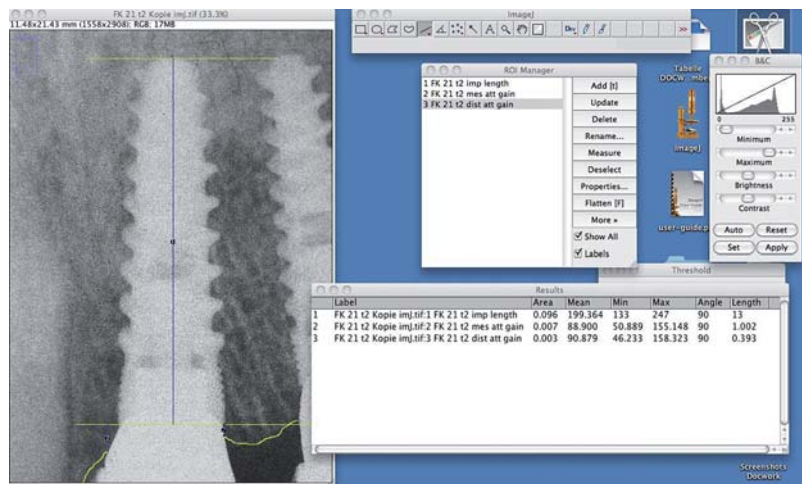


Abb. 8: Messung des periimplantären radiologischen Knochenabbaus mit der Software ImageJ (NIH, USA).

am lagerfernsten Punkt des Augmentates, d. h. an der krestalen Knochenkante, stellten die Autoren dieser Studie folgende Hypothese auf: Nach allogener Blockaugmentation unterliegen Implantate einer stärkeren marginalen Knochenresorption als Implantate, die im nativen, nichtaugmentierten Knochen inseriert wurden. Dabei verstärken parodontale Entzündungsprozesse die Resorptionstendenz des Knochens und des Augmentates. Zur Untersuchung dieser Hypothese erhielten 14 Patienten in der Testgruppe 40 allogene Knochenblöcke und 60 Implantate im Ober- und Unterkiefer. Radiologische Kontrollen erfolgten nach Implantation, nach prothetischer Versorgung sowie ein und drei Jahre nach Prothetik. Röntgenbilder wurden digitalisiert und am Computer vermessen. Die gewonnenen Daten wurden mit einer internen Kontroll-

gruppe verglichen, welche im gleichen Zeitraum Implantate ohne Augmentation erhalten hatte. Primäre Endpunkte der Untersuchung bildeten zum einen der periimplantäre Knochenverlust drei Jahre nach Prothetik und zum anderen die Jahre zwei und drei nach Prothetik. Im zweiten Teil dieses Artikels werden die Ergebnisse der Studie ausführlich dargestellt und diskutiert.

Kontakt
Univ.-Prof. Dr. Wolf-Dieter Grimm
 Praxisteam Hasslinghausen
 Mittelstr. 70
 45549 Sprockhövel
 Tel.: 02339 911160
 Fax: 02339 911162
 prof_wolf.grimm@yahoo.de