


In den letzten Jahren gab es deutliche Fortschritte bei der Oberflächenbehandlung von Implantaten, um eine verbesserte und verkürzte Einheilphase und Osseointegration zu gewährleisten. Darüber hinaus ist es möglich, über moderne mikrorauere Oberflächen eine vergrößerte Kieferknochenkontaktfläche zu erreichen. Die Ergebnisse verschiedener Studien ergaben, dass eine erfolgreiche Osseointegration u. a. maßgeblich mit der Implantatoberfläche assoziiert ist und die Verwendung von Implantaten mit mikrorauer Oberfläche die Anlagerung von Osteoblasten auf die Implantatoberfläche beschleunigen kann.<sup>1-3</sup>



## Zweiwurzlige Keramikimplantate für die Sofortimplantation

Dr. med. Ole Jung, Dr. med. Dr. med. dent. Anders Henningsen, Erika Madani, Dr. med. dent. Karl Ulrich Volz, Prof. Dr. med. Dr. med. dent. Ralf Smeets

### Implantatoberflächen

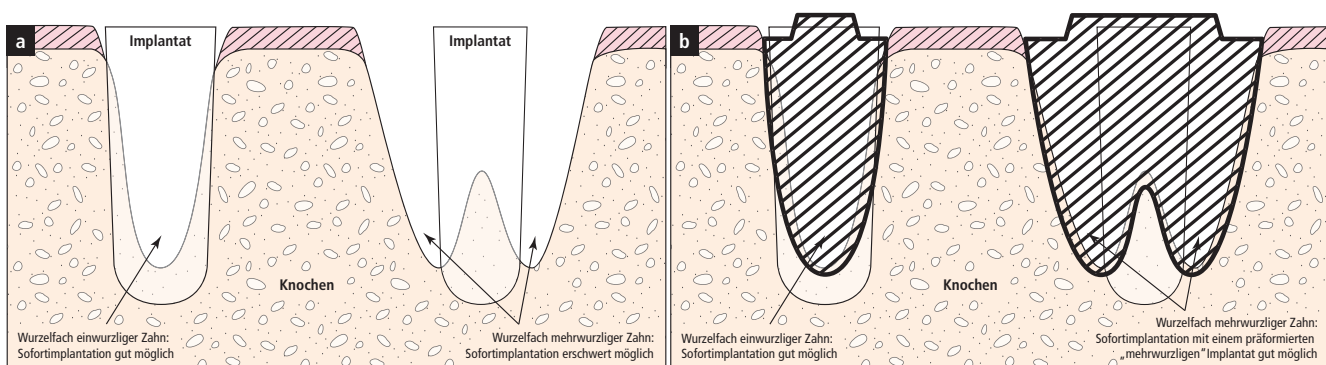
In-vitro-Vergleiche von rauen und glatten (maschinieren) Implantatoberflächen zeigten, dass bei Verwendung von Implantaten mit rauer Oberfläche eine forcierte Anhaftung von Osteoblasten möglich ist.<sup>4,5</sup> Verschiedene Untersuchungen ergaben zudem, dass auch der Grad der Rauigkeit bei unterschiedlich behandelten Implantatoberflächen beeinflussend wirkt.<sup>6-8</sup> Bei der Evaluation unterschiedlich behandelter Titanoberflächen wurde festgestellt,

dass sandgestrahlte und säuregeätzte Oberflächen (SLA) in Bezug auf den zu erwartenden Knochen-Implantat-Kontakt (BIC) höhere Werte erzielen konnten als Titan-Plasma-Spray-Oberflächen (TPS). Bisher konnten weitergehende Modifikationen, z. B. durch Beschichtung mit Hydroxylapatit, keine Vorteile in klinischen Studien erbringen.

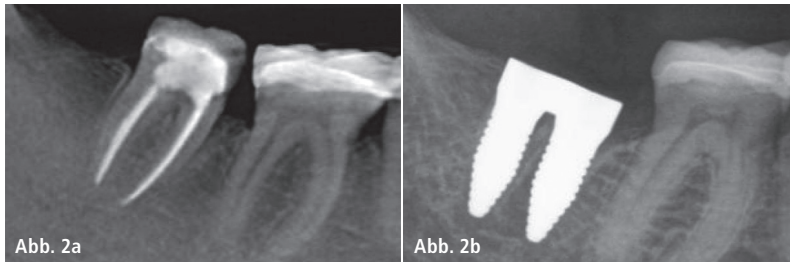
### Sofortimplantationen

Je nach Lokalisation, lokalen Hart- und Weichgewebsvoraussetzungen und

Patientenwünschen kann es sinnvoll sein, direkt nach einer Zahnextraktion zu implantieren. Der Trend zu Sofortimplantaten hat in den letzten Jahren begründet durch Verbesserungen der Implantatoberfläche und struktureller Verbesserungen stark zugenommen. Apikal konische Schraubenimplantate haben die Grundform eines Zylinders mit einer Verjüngung an der Spitze, um ein besseres Eindrehen zu ermöglichen. Die Implantatgeometrie von apikal konisch geformten Implantaten kann bei der Verwendung als Sofortimplantat



**Abb. 1:** Stilisierete Schnitte durch einen Kieferknochen. Auf der linken Seite ist ein Wurzelhohlraum dargestellt, der aufgrund eines einwurzigen Zahns entstanden ist. Schematisch ist linksseitig auf beiden Abbildungen jeweils eine Sofortimplantation nach dem heutigen Stand der Technik bei einwurzigen Zähnen abgebildet. Hierbei verfügt das Implantat über genug Halt für eine ausreichende Primärstabilität. **a)** Rechtsseitig ist nach der Extraktion von Molaren das Einbringen eines Sofort-Standardimplantats aufgrund der geringen Anlagerungsfläche oft nur sehr erschwert möglich. **b)** Durch wurzelförmige Implantate kann eine wesentlich größere Anlagerungsfläche zwischen Implantat und Knochen erzielt werden. Gegebenenfalls ist es auch möglich, die Resorption der Alveolen zu reduzieren.



**Abb. 2a:** Wurzelbehandelter Zahn 47 vor Exzision: ungünstige Wurzelkonfiguration für eine konventionelle Sofortimplantation. – **Abb. 2b:** Osseointegriertes zweiwurzliges Sofortimplantat vier Monate post extractionem.

durch die Ähnlichkeit zur natürlichen Wurzelform zur Schonung vorhandener ossärer Strukturen sinnvoll sein. Zylinderförmige, parallelwandige und rotationssymmetrisch konstruierte Zahnimplantate erreichen zügig die gewünschte Primärstabilität, da im Bereich der Spitze des ehemaligen Zahnfachs eine festere Verbindung erzielt werden kann.

### Sofortimplantation nach Exzision mehrwurzlicher Zähne

Sofortimplantationen zum Ersatz mehrwurzlicher Zähne können aufgrund der eingeschränkteren Fixierbarkeit der Implantate in den Alveolen risikobehafteter sein. Daher ist bei fehlender Stabilisierungsmöglichkeit eine Zahnimplantation nach circa sechs bis acht Wochen (verzögerte Sofortimplantation) oder circa acht bis zwölf Wochen (späte Sofortimplantation) zu präferieren. Bei ausgedehnten Knochendefekten kann ein noch längerer Zeitraum indiziert sein. Es besteht allerdings das Risiko der Resorption der oftmals dünnen äußeren ehemals wurzelbedeckenden Knochenschicht, welches die Notwendigkeit einer prä- oder perioperativen Knochenaugmentation bedingen kann.

Für eine erfolgreiche Sofortimplantation sind u. a. die Geometrien der Wurzeln des extrahierten Zahnes zu beachten. Ein weitestgehend runder Wurzelquerschnitt ermöglicht ein komplikationsloses Einbringen eines runden beziehungsweise eines rotationssymmetrischen Implantats in das Knochenfach. Mit Zunahme der Konizität und des Volumens der ehemaligen Zahnwurzel wird die Durchführung schwieriger. Die Mehrheit der am Markt verfügbaren Implantattypen weist zum Großteil ein rotationssymmetrisches Schraubenge-

winde auf und ist zylindrisch konzipiert. Um dieser Formgebung willen wird der notwendige Knochenkontakt erst in den tieferen Abschnitten des Implantats generiert. Bei zu großem Abstand zwischen Implantatoberfläche und Knochenwand ist eine Augmentation notwendig, da sonst das Risiko der raschen Bindegewebsproliferation in den ungefüllten Raum besteht.

Das oftmals sehr schmale oder nach Exzision fehlende interradikuläre Septum und das damit im apikalen Bereich reduzierte Knochenvolumen kann das Erreichen einer Primärstabilität stark erschweren oder gar verhindern. Zur Verkürzung des Behandlungsablaufs und Ersparung zusätzlicher Eingriffe wäre es von Vorteil, im Molarenbereich direkt nach der Exzision implantieren zu können – wobei eine Sofortimplantation mit konventionellen und am Markt verfügbaren Implantaten aufgrund der besonderen Gegebenheiten der Alveolengeometrie im Molarenbereich aktuell nur erschwert möglich ist.

### Sofortimplantation von zweiwurzigen Zahnimplantaten

Nach Exzision von Molaren sind zum Ersatz mit Sofortimplantaten mehrere Zahnwurzelfächer vorhanden und das interradikuläre Septum ist nicht immer zu schonen. Eine Idee zur besseren und einfacheren Stabilisierung wäre die Insertion mehrerer Implantate oder eines großvolumigeren Implantats, das die vorhandenen Zahnfächer besser ausfüllen kann, um eine bessere Primärstabilität zu erzielen (Abb. 1a und b). Hier knüpft die innovative Idee des vom Bundesministerium für Wirtschaft und Energie (BMW, Förderkennzeichen: KF3259802CS4) geförderten

Projekts zur Entwicklung zweiwurzli-ger Zirkoniumdioxidimplantate zum Zweck der Sofortimplantation im Molarenbereich an. Dabei stand bei dem Projekt die Entwicklung eines Implantatkörpers im Vordergrund, der zur Hartschutzschonung eine natürliche Zahnwurzelgeometrie aufweist. Neben der Implantatform soll sowohl eine hohe Primärstabilität als auch eine optimale Einheilung erreicht werden. Aufgrund der Verwendung von Zirkoniumdioxidmaterialien ist eine der natürlichen Zahnfarbe entsprechende ästhetischere Gestaltung möglich. Das für die Implantate verwendete Zirkoniumdioxid zeigte sich in vitro insgesamt ohne Einschränkungen zytokompatibel gemäß DIN EN ISO 10993-5/-12-Normbestimmungen. Auf Basis dieser Ergebnisse wurden erste Prototypen für verschiedene Molaren hergestellt (Abb. 2a und b). Diese werden aktuell in vivo untersucht.



### Kontakt

**Dr. med. dent. Karl Ulrich Volz**  
Biological Medical & Dental Clinic  
SWISS BIOHEALTH AG  
Brückenstr. 15, 8280 Kreuzlingen, Schweiz  
dental@swiss-biohealth.com  
www.swiss-biohealth.com

**Univ.-Prof. Dr. Dr. Ralf Smeets**  
Universitätsklinikum Hamburg-Eppendorf  
Kopf- und Neurozentrum  
Klinik und Poliklinik für Mund-, Kiefer- und Gesichtschirurgie  
Martinistraße 52, 20246 Hamburg  
r.smeets@uke.de