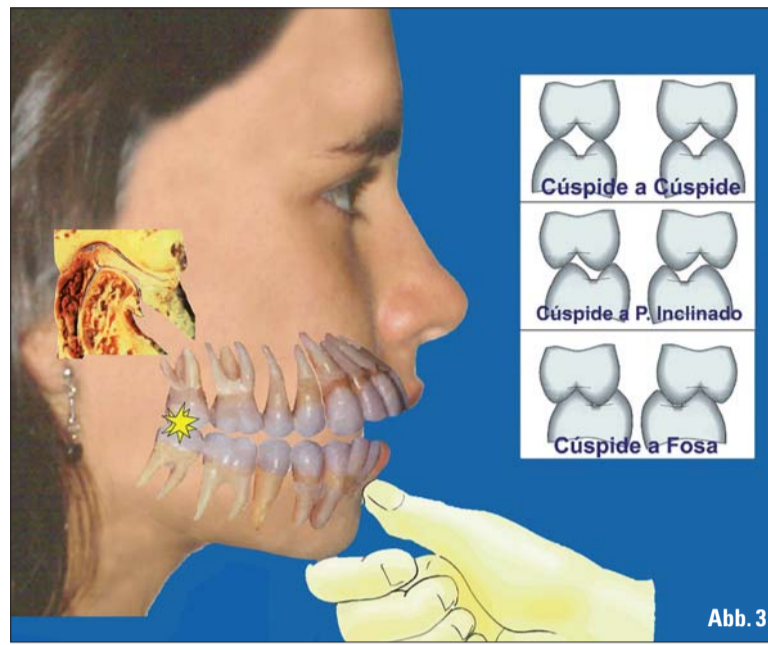
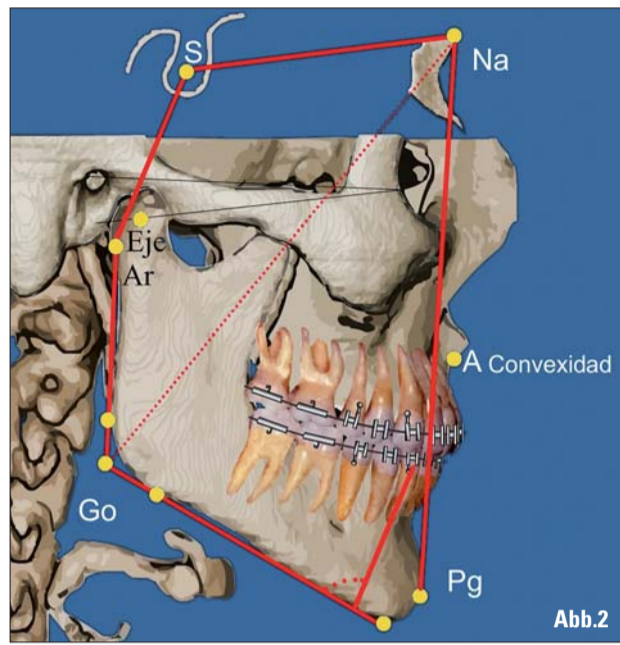
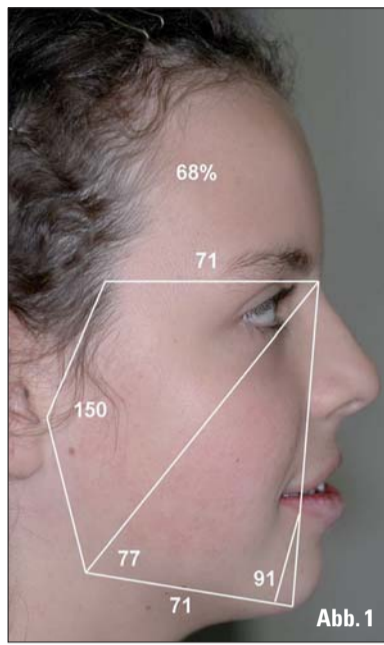


Die SWING-Philosophie – Frontzahnführung als Schlüssel zum Erfolg

In kieferorthopädischen Praxen werden Behandler tagtäglich mit Engständen, pathologischen Überbissen in vertikaler sowie horizontaler Ebene, verschobenen Mittellinien, retinierten Eckzähnen oder Aplasien konfrontiert. Dass sie bei Anwendung der Straight-Wire-Technik jedoch nicht unbedingt eingeschränkt sind, sondern bei umfangreicher gründlicher Diagnostik durchaus mehrere Behandlungsoptionen für das Erreichen einer funktionalen Okklusion indiziert sein können, demonstriert Dr. Javier Frenck aus Córdoba (Argentinien) im folgenden Beitrag zur sogenannten SWING-Philosophie.



ebenen parallel zueinander befinden.

SWING-Philosophie
Die SWING-Diagnostik (Straight Wire International New Generation, SWING) setzt sich aus fünf Parametern zusammen, wobei hauptsächlich Jarabak-Parameter sowie die Angulation der unteren Frontzähne gegenüber der Okklusalebene betrachtet werden (Abb. 1, 2):

- a) Vertikale Relation
 - Artikulator-Winkel
 - unterer Gonion-Winkel
 - Jarabak-Winkel
- b) Skelettale Klassen
 - Klasse I
 - Klasse II
 - Klasse III
- c) OPG und laterales TMJ-Röntgenbild in Ruhelage und maximaler Öffnung
- d) initiale zentrische Relation
- e) Modellanalyse
 - Bogenform
 - Prämolaren-Relation
 - Grad des Engstands.

Innerhalb der Kieferorthopädie spielt die Okklusion zweifellos eine bedeutende Rolle. Liegen im Wechsel- oder Erwachsenengebiss vertikale bzw. horizontale Abweichungen von Ober- und Unterkiefer vor, sollte das Ziel einer jeden Behandlung daher die funktionelle Frontzahnführung sein. Bleibt diese während der kieferorthopädischen Therapie erhalten, dürfte die Behandlung in der Regel nicht mehr als 14 Mo-

nate in Anspruch nehmen. Geht die Frontzahnführung hingegen verloren, können sowohl auf den Behandler als auch den Patienten eine Reihe von Problemen zukommen. Wird im Rahmen einer Erwachsenenbehandlung mit festen Apparaturen begonnen, sieht sich der Kieferorthopäde mit einigen Fragen konfrontiert, deren Lösung nicht selten eine große Herausforderung darstellt: Wie kann der Overbite am besten

behalten werden? Und was ist zu tun, damit sich der Overjet während der Ausrichtungsphase bei Anwendung von superelastischen Bögen nicht noch verstärkt?

Richtige Diagnose
Ohne Zweifel stellt die gründliche Diagnose dabei einen der wichtigsten Aspekte für die Behandlungsplanung sowie ein erfolgreiches Therapieergebnis dar. Gerade um Kieferabwei-

chungen umfassend beurteilen zu können, spielt die metrische Analyse des Schädels hierbei eine wichtige Rolle. So gilt es mithilfe der Kephalometrie u. a. zu verstehen, warum und wie sich Zähne bewegen, wenn ein gerader superelastischer Bogen in die Bracketslots einliegt ist. Damit kondyläre Diskrepanzen von vornherein ausgeschlossen werden können, empfiehlt es sich zudem, neben der FRS eine Pa-

norama-Röntgenaufnahme zu erstellen. Ein weiterer zu berücksichtigender Faktor ist die Stellung der Frontzähne zur Mandibularebene. So führt der einzige Weg, um letztlich eine funktionierende Frontzahnführung zu erreichen, hier über einen Winkel zwischen 87° bis 95°. Des Weiteren sollte geklärt werden, inwieweit sich der Processus condylaris mandibulae in einer stabilen Position und die Okklusions-

Stabile Kieferposition
Selbstverständlich sollte die zentrische Relation ihre Berücksichtigung finden und die Modelle in den Artikulator überführt werden. Denn geschieht dies nicht, können während der Behandlung unerwünschte Veränderungen in der UK-Position auftreten. Dies liegt darin begründet, dass Patienten über ein erlerntes neuromuskuläres Muster verfügen, welches deren habituelle Okklusion darstellt. Der Patient schließt den Biss demnach so, wie es seine Zähne vorgeben (Abb. 3). Bei der Behandlung mittels festsitzender Apparaturen wird diesem habituellen Okklusionsmuster nicht gefolgt. Das heißt, der Patient wird während der KFO-Therapie den Biss in verschiedenen Positionen schließen. Vor allem aus diesem Grund ist es wichtig, eine Art „Startpunkt“ festzulegen, sodass die Führung während der Behandlung nicht verloren geht. Dies geschieht mithilfe eines Zentrische-Relation-Artikulators. Auch die parabolische Form des unteren Bogens ist eine wichtige Besonderheit, die Beachtung finden sollte. Da eine rechteckige Form nicht mit den mandibulären exzentrischen Bewegungen kompatibel sein würde, muss der untere Bogen parabolisch geformt sein. Dies kann nur durch Platzierung von Bändern um die zweiten Molaren erreicht werden. Hierbei sollten Low-Force-Bögen zum Einsatz kommen, da mit ihrer Hilfe eine Aufweitung herbeigeführt wird, ohne dass parodontale Probleme verursacht werden. Die zweite zu beachtende Ebene ist die sagittale Ebene (anterior/posterior). Zunächst sollte die skelettale Klasse (I, II bzw. III) festgelegt werden. Denn sobald der Oberkiefer abweicht, kann dies eine falsche Prämolaren- bzw. Molarenrelation vortäuschen.

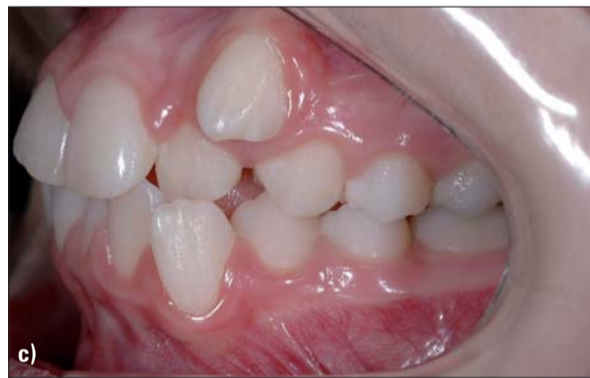
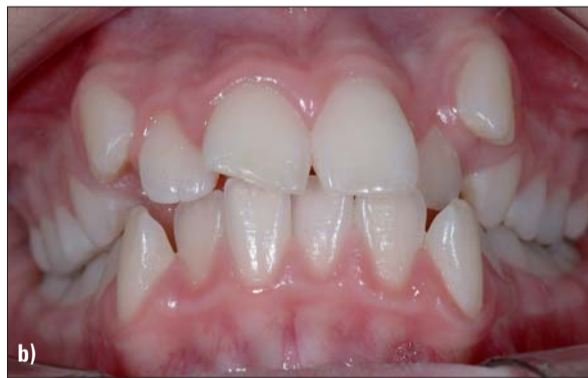
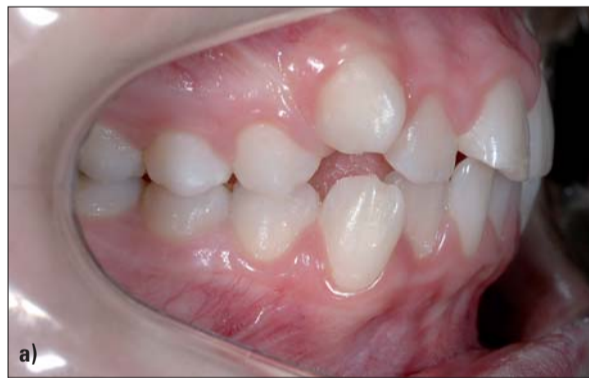Abb. 4a-c: Anfangsbefund mit Engstand im Bereich der Eckzähne bei einer Klasse I-Okklusion und -Kieferrelation.

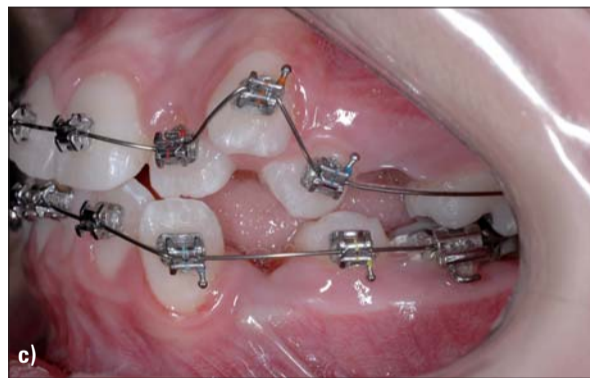
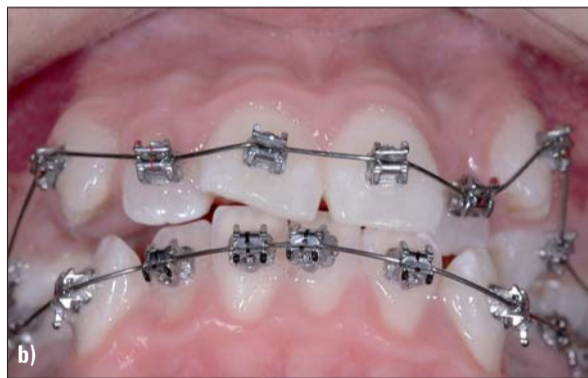
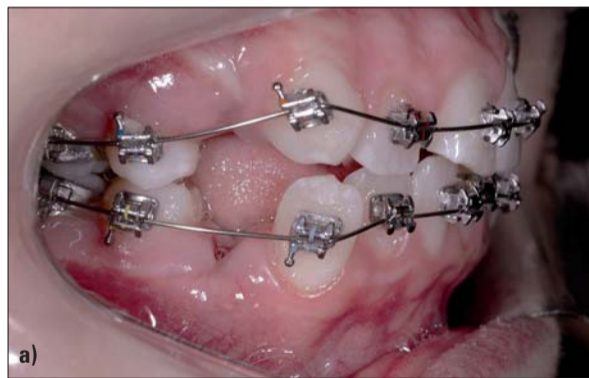Abb. 5a-c: Zustand nach Bracketkleben und Extraktion von Prämolaren.

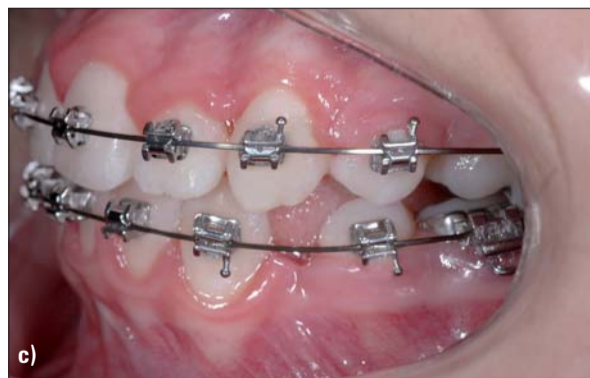
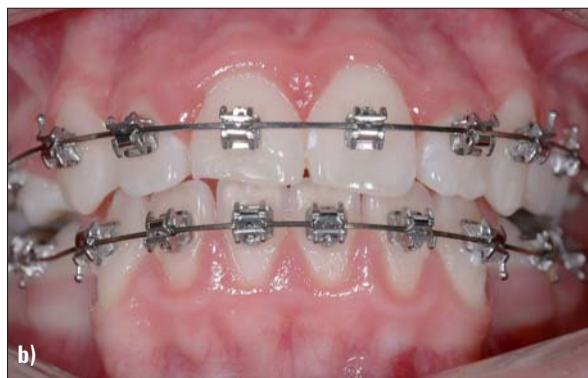
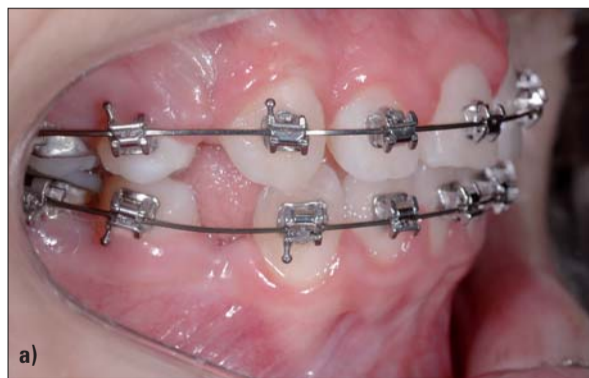Abb. 6a-c: Ende der Nivellierungsphase – bisher ohne aktiven Lückenschluss.

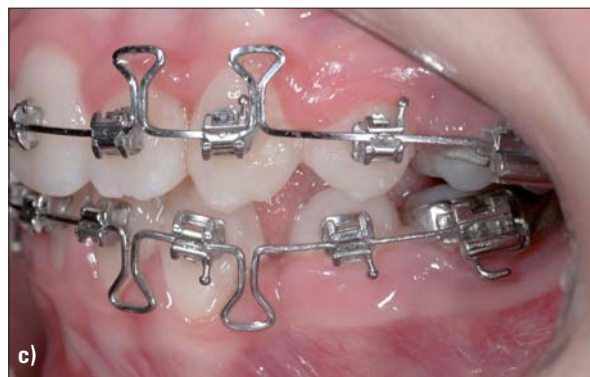
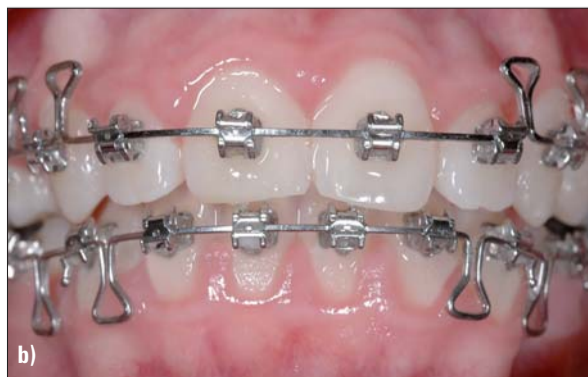
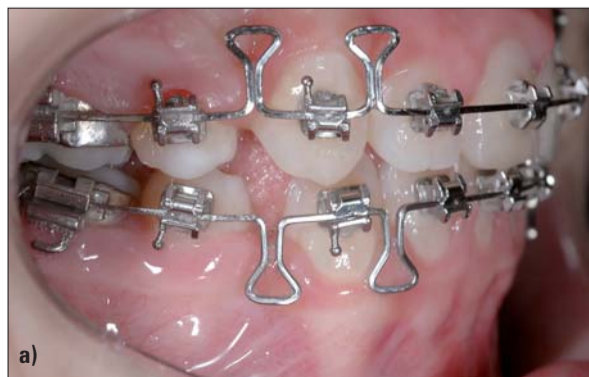Abb. 7a-c: Keyhole-loop-Bögen zum aktiven reziproken Lückenschluss.

Extraktion/Non-Extraktion
Eine große Herausforderung einer jeden Behandlung be-

steht darin, im Voraus zu wissen, ob eine Extraktion erfolgen muss oder nicht. Liegt beispielsweise eine Klasse I vor, gibt es nur zwei Möglichkeiten: Non-Extraktion oder Extraktion aller vier Prämolaren. Je nachdem, wie sich der Oberkiefer in der Vertikalen verhält, wieviel Engstand vorliegt bzw. wie stark der Überbiss ausgeprägt ist, bevor Apparaturen eingesetzt werden, sollte hier eine Entscheidung getroffen werden. Diese hängt in erster Linie von den maxillären Grundabweichungen bzw. der kephalometrischen Auswertung des vertikalen Problems und erst in zweiter Linie vom Grad des Engstands ab.

Koordination der Bögen
Eine gute Okklusion ist keinesfalls ohne die entsprechende Koordination der Bögen zu erreichen. Um diese jedoch umsetzen zu können, ist auch hier eine umfassende Diagnose unabdingbar.

Klinisches Fallbeispiel
Der Patient stellte sich mit einer leichten vertikalen maxillar-mandibulären Abweichung der skelettalen Klasse I vor. Es lag ein oberer wie unterer Engstand mit fehlendem Raum für die Eckzähne vor. Zudem war der Overjet knapp. Die Behandlungsdauer betrug insgesamt 15 Monate. Die Behandlungsplanung sah die Extraktion der ersten oberen sowie unteren Prämolaren vor. Anschließend sollten folgende Behandlungsziele umgesetzt bzw. erreicht werden:

- Alignment
- Nivellierung
- Koordination der Bögen
- Lückenschluss
- Re-Nivellierung
- Settling.

Zunächst war ein neues Bracket-Set-up erforderlich. Dies erfolgte unter Verwendung des selbstligierenden Quick®-Bracketsystems (FORESTADENT) sowie lediglich vier verschiedenen Bögen. Die Abbildungen 4a-c zeigen den Patienten zu Beginn der Behandlung. Während

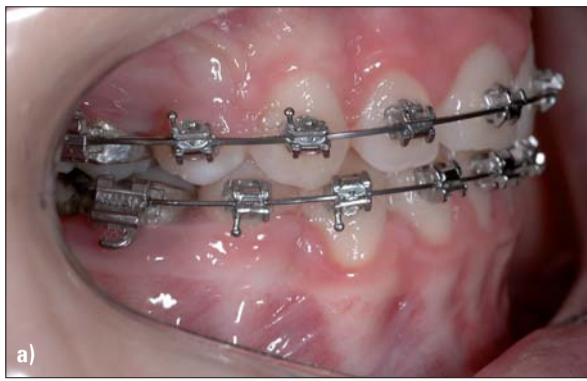


Abb. 8a-c: Nach vollzogenem Lückenschluss, Beginn der Settlingphase.

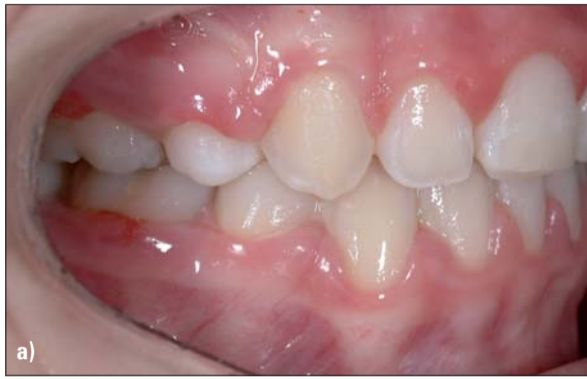
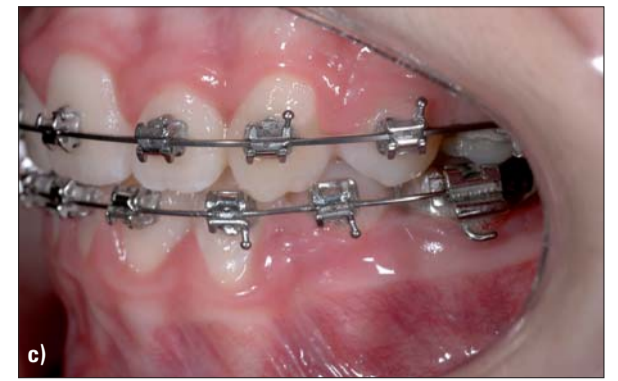
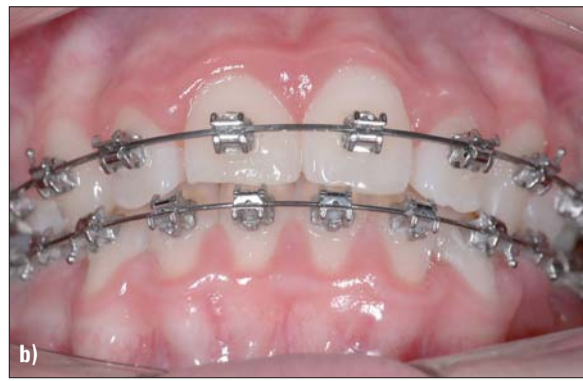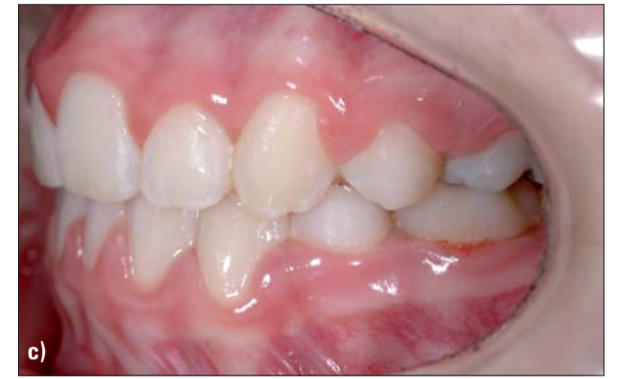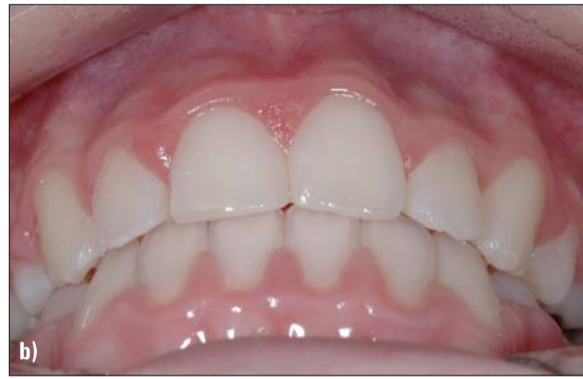Abb. 9a-c: Direkt nach Entbänderung, Beginn der Retentionsphase.



der Ausrichtungsphase (Abb. 5a-c) wurde mit BioStarter®-Bögen sowie geringen Kräften gearbeitet. Die korrekte Ausrichtung konnte hierbei anhand der Kontaktpunkte auf den Zahnkronen nachvollzogen werden.

Während der Nivellierungsphase (Abb. 6a-c) kam ein BioTorque®-Bogen 0.18" x 0.25" zum Einsatz (ebenfalls FORESTADENT). Hierbei handelt es sich um einen rechteckigen Titanol-Bogen mit geringen Kräften, mit dessen Hilfe radikale Bewegungen erfolgen können, die zur Molarenverankerung aufgrund der Rotation und Retro-Inklination der Kronen führen. Zudem wird die parallele Anordnung der Frontzahnwurzeln im weichen Knochen bewirkt, sodass diese mithilfe eines Folgebogens intrudiert werden können. Anschließend wurde mit 0.18" x 0.25" DKL-Edelstahlbögen gearbeitet (Abb. 7a-c). Diese ermöglichen es, abschnittsweise Bewegungen auszuführen - vom Prämolaren zum Molaren und vom Eckzahn aus. Im Rahmen der Re-

Nivellierungsphase (Abb. 8a-c) wurde erneut ein 0.18" x 0.25" BioTorque®-Bogen verwendet,

um Wurzeltorque und Positionierung auszuüben. In der letzten Behandlungsphase, dem

Settling (Abb. 9a-c), fanden 0.16" x 0.22" Twistflex-Bögen Anwendung, um eine normale

Okklusalebene zwischen oberer und unterer Frontzahnrelation zu erhalten.

KN Literatur

Occlusion. Niles F. Guichet. The Denar Corporation 1977. RWC Notes. eSwing Clinic Research 1993-2007

KN Termine

Kurs
„Die SWING-Philosophie – Das Ziel der funktionalen Okklusion“

Referent:
Dr. Javier Frenck

Kursgebühr:
550,- € zzgl. MwSt.

Termine:
Fr./Sa., 20./21. März 2009,
jeweils 9 bis 18 Uhr

Innside Premium Hotel
Mies-van-der-Rohe-Str. 10
80807 München

Anmeldung unter:
FORESTADENT
Bernhard Förster GmbH
Westliche Karl-Friedrich-Straße 151
75172 Pforzheim
Tel.: 0 72 31/4 59-1 26
Fax: 0 72 31/4 59-1 02
E-Mail: kurse@forestadent.com
www.forestadent.com

KN Kurzvita



Dr. Javier Frenck

- zahnmedizinische Ausbildung, Universität Córdoba, Argentinien
- 1989-1991 Assistenzstelle am Roth/Williams-Center Chile, Santiago de Chile
- 1994-1996 Assistenzprofessur, Zahnmedizinische Abteilung, Universität Córdoba, Argentinien
- 1994-1996 Koordinator des Roth/Williams-Programms Argentinien
- Begründer und Leiter der SWING-Philosophie Argentinien
- Mitglied der Córdoba Association of Orthodontics, Argentinien
- Vorträge in Argentinien, Spanien, Mexiko, USA, Brasilien
- Veröffentlichung im C.O.C.-Magazin, Argentinien
- Referent diverser Kurse in Argentinien, Mexiko, Spanien

ANZEIGE





Der schonende Weg zu einem strahlenden Lächeln

Das neue Reinigungspulver FLASH pearl für den Pulverstrahler Prophy-Mate ist ein Granulat, das mit seinen Reinigungskugeln sanft über die Zahnoberfläche rollt und unzugängliche Ecken des Gebisses schnell reinigt. Die kugelförmigen Teilchen verringern das Risiko von Beschädigungen der Zahnoberflächen und des Zahnfleisches und entfernen dabei Flecken, Zahnbelag und Zahnstein schnell und sicher. FLASH pearls sprudeln auf den Zähnen, ohne den Zahnschmelz anzugreifen. FLASH pearls sind auf der Grundlage von natürlich schmeckendem Kalzium hergestellt, welches die Düse des Prophy-Mate nicht durch Klumpenbildung verstopft. Dadurch reduziert sich der Wartungsaufwand Ihres NSK Pulverstrahlers deutlich. Das Pulver verringert außerdem die Speichelaktivität und die Entwicklung von Bakterien bei gleichzeitiger Herabsetzung der Bildung von Zahnbelag. Das Produkt ist daher ideal für die Reinigung der Zähne von Patienten, die Natriumbicarbonat nicht vertragen oder unter Bluthochdruck leiden.



Das neue effiziente Reinigungssystem!

Plaque Schmelz Speisereste Schmelz

- Leistungsstark
- Schnelle Ergebnisse
- Sanft und schonend

- Natriumarmer natürlicher Geschmack
- Biologisch abbaubar und verstopft die Düsen nicht



Kalzium



Herkömmliches Natriumbicarbonat-Pulver



Keine Schädigungen

FLASH pearls vermeiden die Beschädigung der Oberfläche



Schmelz Schädigungen

Herkömmliches Bicarbonat



FLASH pearl Reinigungspulver
(enthält 100 Beutel à 15g)
Best.-Nr.: Y900-693
Preis: € 139,-*
für Prophy-Mate und alle gängigen Pulverstrahlersysteme anderer Hersteller

4 Flaschen
FLASH pearl-Pulver à 300g
Best.-Nr.: Y900-698
Preis: € 77,-*

Bei Fragen wenden Sie sich bitte an Ihren Dental-Fachhändler in Ihrer Nähe!



Powerful Partners®

NSK Europe GmbH Elly-Beinhorn-Str. 8, 65760 Eschborn, Germany
TEL : +49 (0) 61 96 77 606-0 FAX : +49 (0) 61 96 77 606-29