

KN AUS DER PRAXIS

Der Carrière®-Distalizer ...

Fortsetzung von Seite 1

Pseudo-Klasse II-Stellung von Eckzähnen und Molaren, funktionelle distale Position der Mandibula mit skelettaler horizontaler Dysfunktion. Diese Fehlbildungen können in Abhängigkeit vom Winkel zwischen Mandibular- und Maxillarebene¹ durch eine Tendenz zum offenen Biss zusätzlich verschärft werden. Dentale Klasse II-Malokklusionen resultieren meist aus einem unzureichenden Perimeter des unteren Processus alveolaris. Eine solche Malokklusion ist entweder durch Cuspid-zu-Cuspid-Eckzahn- und/oder Molarenstellung bzw. durch Protrusion/Retrusion der oberen Schneidezähne charakterisiert, die zu einem verstärkten Overjet führt. Eine vertiefte labio-mentale Falte und distale Displatzierung der Oberlippe sind faziale Zeichen, die bei Klasse II/1-Fällen mit hypotonem Musculus orbicularis oris und insuffizientem Lippenschluss häufig zu beobachten sind.^{1,2}

Ein offener Biss wird als geringerer Überbiss betrachtet, der zur vollständigen Bissenthüllung führen kann. Die Ätiologie dieser Malokklusion ist entweder genetischer oder habitueller Natur, hier können Daumenlutschen und Mundatmung auslösende Faktoren sein. Einige Autoren sind der Ansicht, dass Zungenstoßen (Tongue-Thrusting) die Entwicklung eines offenen Bisses forciert. Es wird vielfach beschrieben, dass eine anteriore Ruheposition und Zungenstoßen die Entstehung eines anterioren offenen Bisses begünstigen können.³ Ursache der anterioren Schlusssdysfunktion ist eine Imbalance von lingualer und oraler Muskulatur. Eine Zungenfehlfunktion kann die Therapie ebenso ungünstig beeinflussen und die Stabilität trotz sorgfältiger Retention beeinträchtigen. Das Zungenstoßen kann mit einer Vielzahl von Fehlfunktionen einhergehen. Hierzu zählen morphologische Fehlbildungen wie eine steile Mandibularebene, ein hoher Interbasalwinkel, Rotation der Mandibula im Uhrzeigersinn, vertiefte Spee'sche Kurve im unteren Zahnbogen, exzessive vertikale Entwicklung des posterioren Anteils der Mandibula und schließlich auch eine Mesioinklination der unteren Molaren.⁴

In der Literatur sind eine Reihe therapeutischer Strategien für Klasse II-Malokklusionen und offenen Biss beschrieben. Eines der häufigsten Verfahren bei Klasse II-Malokklusionen ist die funktionelle Protrusion der Mandibula während des pubertären Wachstumsschubes, die Modifikation des maxillären Wachstums durch eine extraorale Apparatur (Headgear) oder die Distalisierung der oberen Zähne, bis eine Klasse I-Stellung

von Schneidezähnen und Molaren erreicht ist.^{1,5}

Ein offener Biss wird in der Regel mit funktionellen Apparaturen behandelt, die häufig mit High-Pull-Headgear kombiniert werden. Die Behandlungsplanung sieht meist Extraktionen vor, die in der Regel alle ersten und zweiten Prämolaren sowie alle ersten Molaren betreffen. Bei erwachsenen Patienten ist meist eine multidisziplinäre chirurgische und kieferorthopädische Behandlung erforderlich.^{4,6}

Die Therapie von Klasse II-Patienten mit offenem Biss ist ein komplexes biomechanisches Problem. Viele Faktoren wie die Schwere der Malokklusion, das Alter des Patienten, der Wachstumstyp und der Typ des Profils, die Bogenlängendiskrepanz, Motivation und Erwartungen des Patienten sowie die Erfahrungen und Fertigkeiten des Kieferorthopäden beeinflussen schließlich die Wahl des Behandlungsverfahrens. In jedem Fall muss der Therapieplan jedoch den Ausschluss der ätiologischen Faktoren vorsehen, die eine Malokklusion begünstigen können, z. B. forciertes Zungenstoßen und Fingerlutschen.

Ziel der vorliegenden Arbeit war die Präsentation der therapeutischen Wirkungen des Carrière®-Distalizers, der hier bei der Therapie einer Klasse II-Malokklusion zum Einsatz kam, die zusätzlich durch einen offenen Biss infolge einer schweren Zungendysfunktion und dentaler Fehlbildungen verstärkt wurde.

Fallbeispiel

Die 14-jährige Patientin K. S. stellte sich in der kieferorthopädischen Sprechstunde vor. Ihre Motivation für eine Behandlung erwuchs aus ästhetischen Erwägungen sowie einer Kaustörung, die durch eine ständige Enthüllung der Frontzähne ausgelöst war. Die faziale Untersuchung ergab ein normales Profil mit vertiefter Labio-mentalfalte und vollständiger Unfähigkeit zum Lippenschluss (Abb. 1a, b). Bei der intraoralen Untersuchung zeigte sich eine Zungendysfunktion mit infantilem Schlucktyp, niedriger Anschluss der Unterlippe mit Diastema zwischen den unteren zentralen Schneidezähnen, bilateraler Klasse II-Stellung von Molaren und Eckzähnen, totalem offenem Biss mit okklusalem Kontakt, der lediglich die ersten und zweiten Molaren betraf. Der Overjet betrug 2 mm, der Overbite 1,5 mm. Daneben war eine leichte Verengung der Maxilla (3 mm) vorhanden. Ein Engstand war infolge konisch zulaufender oberer lateraler Schneidezähne nicht zu beobachten (Abb. 2a-c). Die cephalometrische Untersuchung führte zur Einstufung als Klasse I-Malokklusion (SNA=83,3°, SNB=79,4°,

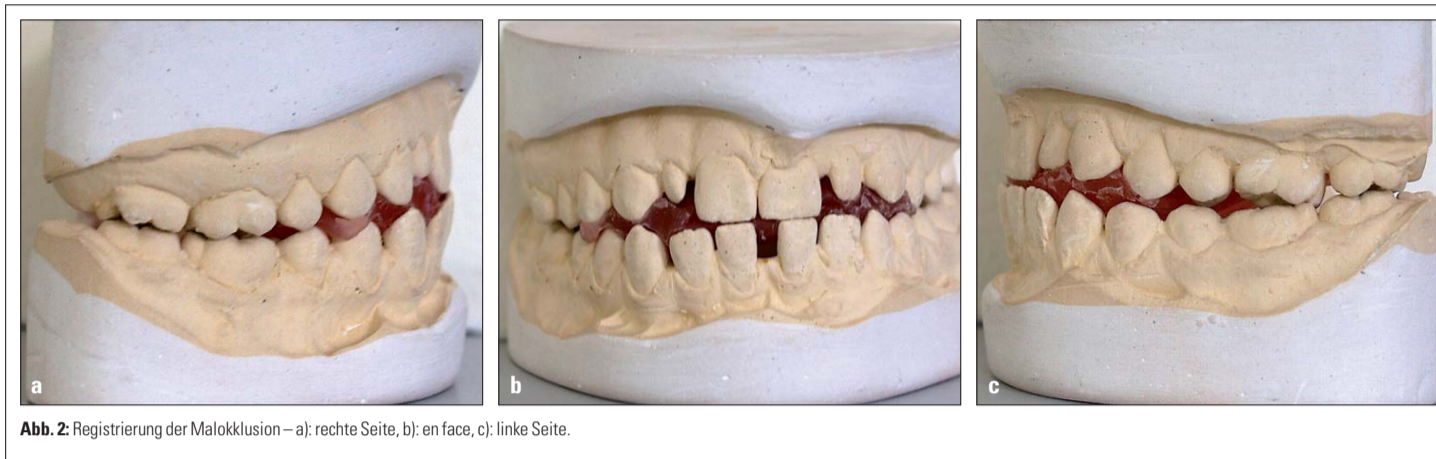

Abb. 2: Registrierung der Malokklusion – a): rechte Seite, b): en face, c): linke Seite.

ANB = 3,9°) ohne vertikale Abweichungen (ML-NSL = 29,8°, ML-NL = 21,3°, Index = 81,6 %). Zusätzlich konnte eine deutliche Protrusion der Schneidezähne identifiziert (1-NB = 31,9°) und eine vertikale

Unterentwicklung der maxillären Processus alveolaris (NL/OLS acc. to Björk = 3,7°) nachgewiesen werden. Diese Untersuchungen führten zur Diagnose Klasse II-Malokklusion verstärkt durch

einen offenen Biss, Protrusion der unteren Schneidezähne, Mikrodentismus von 21 und 22 sowie Schluckstörung infolge forcierten Zungenstoßens. Es ergab sich folgender Behandlungsplan: a) Mesialisie-

rung und Retraktion der Zähne 32, 31, 41 und 42 nach Frenulektomie der Unterlippe, b) Distalisierung der

Fortsetzung auf Seite 10

ANZEIGE

discovery® sl □ de

discovery® sl

**Das kleinste SL-Bracket der Welt.
Natürlich von Dentaureum.**

**Ausgezeichnete Therapie-Effizienz
Überzeugender Patientenkomfort
Super einfache Handhabung
Umfangreiches Zubehör-
und Serviceprogramm**

Turnstraße 31 · 75228 Ispringen · Germany · Telefon +49 72 31/803-0 · Fax +49 72 31/803-295
www.dentaureum.de · E-Mail: info@dentaureum.de

ANZEIGE



Immer das Wichtigste im Blick behalten ...



Fortsetzung von Seite 9

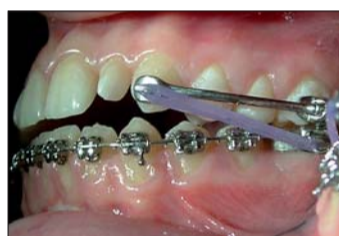

Abb. 3: Carrière®-Distalizer intraoral.

oberen Zähne, kombiniert mit einer Vorwärtsbewegung der Mandibula, Intrusion der ersten Molaren in beiden Zahnbögen, c) Extrusion der maxillären Schneidezähne und ästhetische Restauration der Zähne 21 und 22 sowie d) Retention. Als erster Therapieschritt erfolgte die Frenulektomie der Unterlippe mit Kürettage des Ansatzes zwischen den Wurzeln der Schneidezähne. Danach wurde die Pa-

tientin zur Logopädie überwiesen, um den infantilen Schlucktyp zu korrigieren. Im Dezember 2004 wurde eine feste Apparatur gebondet und mit Bändern im unteren Zahnbogen verbunden (Roth-System, 0.022er Slot). Nach einer Nivellierung mittels 0.0140 NiTi-Bogen wurde ein runder 0.0160-Edelstahlbogen mit T-Loop zwischen den unteren zentralen Schneidezähnen zum Schluss des Diastemas eingesetzt. Als dies erreicht war, konnte der Carrière®-Distalizer (ClassOne Orthodontics bzw. Vertrieb für Deutschland: ODS GmbH, Kisdorf) bilateral in die Maxilla zur forcierten mandibulären Vorverlagerung eingesetzt werden (Abb. 3). Um die unteren Schneidezähne gegen eine labiale Neigung zu schützen, wurde ein rechteckiger Edelstahlbogen (0.0160 x 0.0220) mit vestibulärem Root-Torque eingesetzt.

Die Patientin musste 24 Stunden am Tag feste Klasse II-Gummizüge (1/4 inch) tragen. Nach vier Monaten war auf beiden Seiten eine Klasse I-Stellung der Molaren und Eckzähne erreicht, der Carrière®-Distalizer konnte debondet und durch eine feste Apparatur ersetzt werden (Roth-System, 0.022er Slot). Nach erfolgter Nivellierung wurden zwei NiTi-Bögen (0.0160 x 0.0220) mit reverser Spee'schen Kurve in die Mandibula eingesetzt, die die anteriore Disklusion zu verstärken schienen. Dennoch gelang es, mittels fester vertikaler Gummizüge (3/16 inch), die 24 Stunden am Tag im vorderen Segment getragen wurden, eine Extrusion der Schneide- und Eckzähne zu erreichen, während die distalen Enden der Bögen zur Aufrichtung der Molaren führten.

Nach drei Monaten war der Overjet normalisiert und die Edelstahl-Bögen (0.0160 x 0.0220) für das Finishing konnten eingesetzt werden. In diesem Stadium trat ein leichtes Rezidiv des offenen Bisses auf, da die Patientin ihre infantilen Schluckgewohnheiten wieder aufge-

nommen hatte. Der Overbite hatte sich durch mittlere vertikale Gummizüge des Typs „Box“ (3/16 inch), die zwei Monate lang ununterbrochen getragen wurden, sowie durch die Positionsänderung der unteren Molaren verstärkt, die ungünstigerweise von den rechteckigen NiTi-Bögen verlagert wurden. Es wurde eine nachfolgende mesiale Rotation und ein vestibulärer Kronen-Torque erforderlich. Nach 27 Monaten war die aktive Behandlungsphase beendet (Abb. 4a, b und 5a-c) und es folgte die temporäre Restauration der oberen lateralen Schneidezähne mit Kompositmaterial (Abb. 6). Nach Abschluss des Wachstums ist eine Versorgung mit Porzellanveneers geplant.

Diskussion

Wie in der Literatur beschrieben, kann die Distalisierung der oberen Molaren mit extraoralen Apparaturen oder mittels intraoraler Technik erfolgen. Das erstgenannte Prozedere erfordert eine uni- oder bimaxilläre Verankerung, die immer häufiger durch Miniimplantate geschaffen wird, die in die Kortikalis eines Processus alveolaris geschraubt, den aufgebrauchten Kräften maximalen Widerstand bieten. Viele

Herbst-Apparatur, Distal Jet, Wilson-Apparatur oder Pendulum-Apparatur.

Wird eine unimaxilläre Verankerung eingesetzt, führt dies in der Regel zur Protrusion der oberen Schneidezähne. Im Gegensatz dazu entwickelt sich bei zervikaler Traktion eine Intrusion der Schneidezähne. Intraorale Apparaturen sichern eine schnellere und bessere Distalisierung. Doch das Vorhandensein der zweiten oberen Molaren beeinflusst entweder stark die Effektivität der Distalisierung der ersten Molaren oder die Intensität des Verankerungsverlustes. Sind diese Zähne jedoch noch nicht eruptiert, gelingt die Distalisierung doppelt so schnell. Eine effektive Distalisierung, die fast oder vollständig ohne Verankerungsverluste abläuft, kann durch den Einsatz von Minischrauben zur Applikation der Kräfte während der Distalisierung erzielt werden.^{5,7-10} Eine distale Bewegung der oberen Molaren, sofern dentale Verankerungseinheiten im unteren Zahnbogen vorhanden sind, führt in der Regel zu deren mesialer Verschiebung, sodass dem Verankerungsverlust entweder eine Protrusion oder eine Retrusion der unteren Schneidezähne folgt. Dieses Phäno-

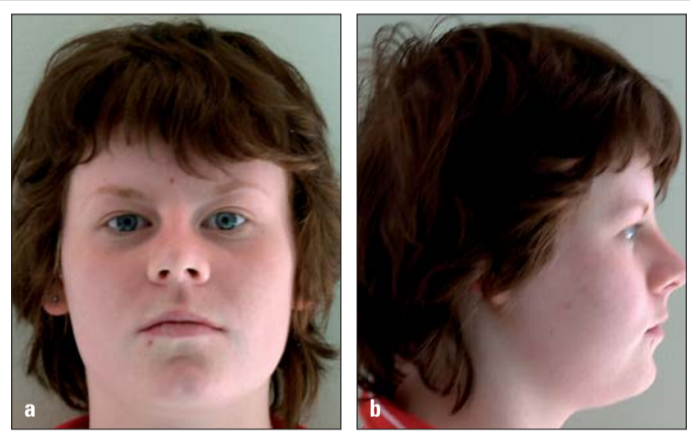

Abb. 4: Finale extraorale Aufnahmen – a): en face, b): Profil.

Apparaturen können zur Distalisierung lateraler Zähne eingesetzt werden. Die häufigsten Vertreter sind Headgear, Schwarz-Platte mit Distalisierungsschraube, Keles Slider, Jones Jig, MALU,

men ist der entgegengerichtete Effekt bei der Behandlung mittels MALU oder Herbst-Apparatur.¹¹⁻¹³ Ein offener Biss kann sowohl mit einer multidisziplinären chirurgisch-kieferortho-

pädischen Therapie oder konservativ mit Extraktionen und entweder Molarintrusion oder Extrusion der Schneidezähne korrigiert werden. Goto et al. und Freitas et al. haben gezeigt, dass die Extraktionsbehandlung Langzeitstabilität garantiert.^{14,15} Die Elimination aller destruktiven Gewohnheiten oder Dysfunktionen, die zur Entstehung einer Malokklusion führen können, beeinflusst ganz offensichtlich die Langzeitstabilität des Therapieerfolgs bei der Korrektur eines offenen Bisses.¹⁶⁻¹⁸ Die Intrusion der lateralen Zähne kann durch High-Pull-Headgear oder durch den Einsatz von TADs erreicht werden.^{19,20}

Im vorliegenden Fall basierte die Entscheidung für eine Therapie ohne Extraktionen auf den neutralen Cephalogrammwerten, dem harmonischen Profil, jugendlichen Alter und der guten Motivation der Patientin. Die orthopädische Behandlung mit einem bimaxillären Carrière®-Distalizer gestattete – neben der Re-Etablierung einer Klasse I-Stellung – die distale Inklinierung und Rotation der oberen Molaren, wie José Carrière sie in seiner Beschreibung der Apparatur definiert hat.²¹ Die Anwendung der MEA-Technik (Multiloop Edgewise Archwire) gestattete die Verringerung des offenen Bisses, der weniger aus der Intrusion, sondern vielmehr aus der Extrusion der Schneidezähne und der Aufrichtung der Molaren resultierte.²² Die Verlängerung der Behandlung durch das temporäre Rezidiv der Zungendysfunktion zeigte, dass eine Eliminierung aller destruktiven oralen Gewohnheiten eine fundamentale Voraussetzung für ein langfristig stabiles therapeutisches Ergebnis ist.

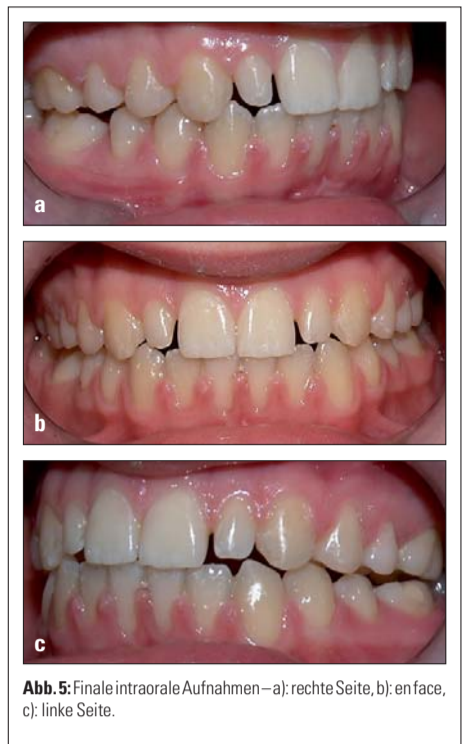

Abb. 5: Finale intraorale Aufnahmen – a): rechte Seite, b): en face, c): linke Seite.

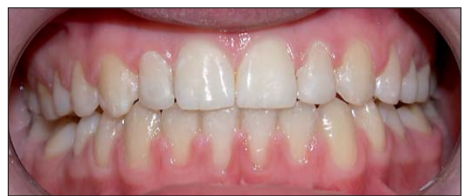

Abb. 6: Restaurierte Zähne 21 und 22.

Schlussfolgerung

Der Einsatz von Carrière®-Distalizer und modifizierter MEA-Technik kann eine extraktionsfreie Behandlung von Klasse II-Fällen mit offenem Biss ermöglichen, sofern die Entscheidung auf einer sorgfältigen ätiologischen Diagnosestellung basiert. Zusätzlich erfüllen moderne Elemente bei der aktiven Vorwärtsbewegung der Mandibula die ästhetischen Anforderungen, die Patienten an eine kieferorthopädische Behandlung im 21. Jahrhundert stellen. **KN**

Eine Literaturliste kann unter c.pasold@oemus-media.de angefordert werden.

KN Adresse

Dr. Michał Sarul
Dr. Joanna Antoszewska
Dept. of Dentofacial Orthopedics and Orthodontics
Wrocław Medical University
50-425 Wrocław
26 Krakowska Str./Polen
E-Mail: michal.sarul@gmail.com


ANZEIGE

www.halbich-lingual.de

Thomas Halbich LINGUALTECHNIK

PATIENTEN
BEHANDLER

KN Kurzvita



Dr. Michał Sarul

- 1999–2004 Studium der Zahnmedizin, Wrocław University/Polen
- 2006 offizielle Genehmigung PhD-Forschungsprojekt: „Studies upon mechanical properties of orthodontic wires after their application in the environment of oral cavity“
- 2007 Beginn Post-Graduierten-Ausbildung
- diverse wissenschaftliche Poster bzw. Kongressberichte
- seit 10/2004 post-graduiertes klinisches Training, Wrocław University
- seit 1/2006 Assistenz am Dept. of Dento-Facial Orthopedics and Orthodontics, Wrocław University

KN Kurzvita



Dr. Joanna Antoszewska

- Studium an Wrocław Medical University, Polen
- Postgraduierten-Ausbildung, Dept. of Orthodontics, Wrocław Medical University
- 6-monatiges Stipendium in Nancy/Frankreich
- 2002 Abschluss des PhD-Programms und Tätigkeit als Assistent Professor an gleicher Fakultät
- Autorin von über 50 Fachartikeln und Referentin bei weltweiten Kongressen
- Interessenschwerpunkt: Mikro- und Miniimplantate, Straight-Wire-Technik sowie Ästhetik in der KFO