

Kein eigenes DVT und trotzdem up to date?

Auch wenn der Behandler in der Praxis nicht selbst über modernste Geräte der 3-D-Bildgebung verfügt, muss er nicht auf deren Vorteile verzichten. Wie Kieferorthopäden dennoch mehrdimensionale Bildkonstruktionen nutzen und somit auf der Höhe der Zeit agieren können, zeigt folgender Beitrag von Dr. Björn Ludwig, Dr. Bettina Glasl, Prof. Dr. Gero Kinzinger und Prof. Dr. Jörg A. Lisson.

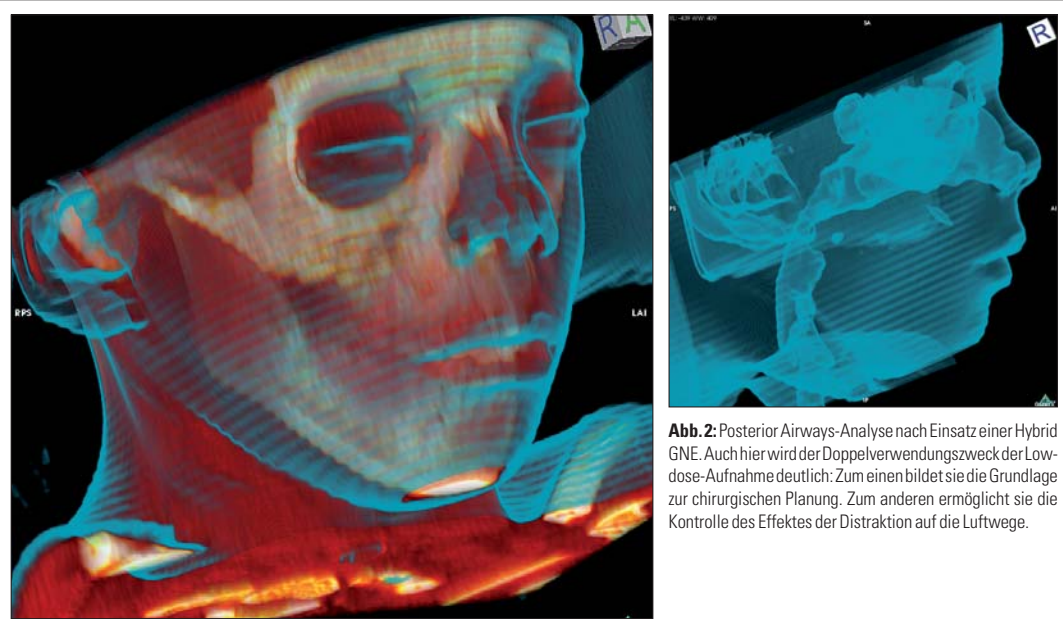


Abb. 1: Syndrom-Patient mit multiplen Zysten und Visualisierung der Weichgewebe. Gerade im Hinblick auf die Entscheidungsfindung, inwieweit bei der Zystektomie eine Distraction ästhetisch und sinnvoll erscheint, ist diese Low-dose dental CT-Aufnahme von doppeltem Nutzen.

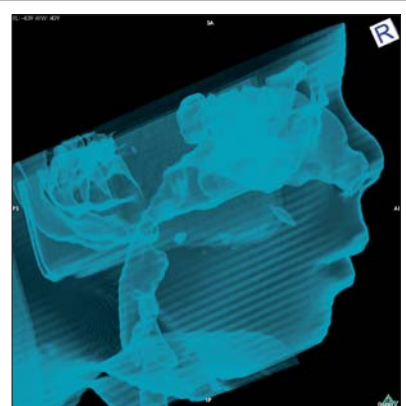


Abb. 2: Posterior Airways-Analyse nach Einsatz einer Hybrid GNE. Auch hier wird der Doppelpurposezweck der Low-dose-Aufnahme deutlich: Zum einen bildet sie die Grundlage zur chirurgischen Planung. Zum anderen ermöglicht sie die Kontrolle des Effektes der Distraction auf die Luftwege.

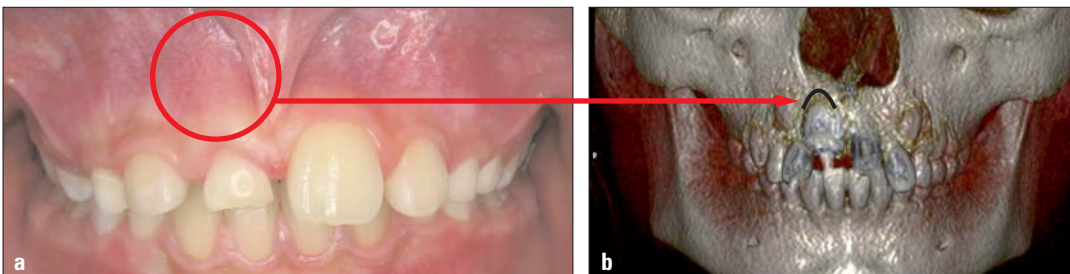


Abb. 3a, b: Retinierter Zahn 11 bei 9-jährigem Jungen mit ungeklärter Ursache und fraglicher Wurzelposition. Das Low-dose-CT zeigt eine retinierte, aber unproblematische Lage, die zwar die Gefahr der Ankylose bietet, aber eine einfache Zugänglichkeit ermöglicht.

Die digitale dreidimensionale Bildgebung ist längst auch im Bereich der Kieferorthopädie von signifikanter Bedeutung und wird ohne Zweifel die Zukunft der Diagnostik und möglicherweise sogar die künftige Therapie im Hinblick auf vorgefertigte („customized“) Apparaturen entscheidend mitprägen.

Nicht jeder Behandler jedoch verfügt über die erforderlichen finanziellen Mittel für die Anschaffung eines DVT-Gerätes oder hat Zugang zu dieser derzeit sicherlich meist unworbenen Variante des 3-D-Röntgens. So gibt es bundesweit und flächendeckend inzwischen diverse Radiologiezentren, welche 3-D-Aufnahmen erstellen bzw. als Dienstleistung anbieten. Hinsichtlich des Einsatzes von digitalen Volumento-

mograpfen muss in jedem Fall die Strahlen-, Zeit- und Kostenbelastung für den Arzt und Patienten im Verhältnis zum tatsächlichen Nutzen berücksichtigt werden. In einer Stellungnahme der Deutschen Gesellschaft für Kieferorthopädie (Prof. Dr. Ursula Hirschfelder) vom 8.10.2008 heißt es hierzu:

Einschränkungen der Indikationen

„Medizinische Indikations-einschränkungen gegenüber der konventionellen Röntgendiagnostik bestehen durch die erhöhte Strahlenbelastung, die insbesondere bei Kindern und Jugendlichen unbedingt Berücksichtigung finden muss. Somit gilt auch für den Einsatz moderner 3-D-

Technologien in der Kieferorthopädie der Grundsatz der strengen und zurückhaltenden Indikationsstellung.“

Diese Indikationen werden in gleicher Stellungnahme wie folgt zusammengefasst:

Indikationen der 3-D-Bildgebung in der Kieferorthopädie

1. Diagnostik von Anomalien des Zahnbestandes, insbesondere differenzialdiagnostische Beurteilung der anatomischen Form und der Topografie noch nicht durchgebrochener überzähliger Zahnanlagen (Mesiodentes, syndromgebundene Hyperodontie).
2. Diagnostik von Anomalien und Dysplasien der Zahnwurzeln einschließlich von

konventionell röntgenologisch nicht erkennbaren Wurzelresorptionen.

3. Differenzialdiagnostische Bewertung von Zahndurchbruchstörungen.

4. Ermittlung der Topografie retinierter und verlagelter Zahnkeime.

5. Beurteilung pathologischer Knochenstrukturen (z. B. Zysten, Odontome, entzündliche und tumorbedingte Läsionen).

6. 3-D-Differenzialdiagnostik von komplexen angeborenen oder erworbenen kraniofazialen Fehlbildungen sowie von Gesichts- und Kiefersymmetrien.

7. 3-D-Differenzialdiagnostik der Spaltmorphologie bei uni- und bilateralen LKG-Spalten einschließlich der Planung und Kontrolle der Kieferspaltosteoplastik.

8. Darstellung des peridentalen Knochenangebots zur prognostischen Bewertung geplanter Zahnbewegungen (z. B. im parodontal vorgeschädigten Gebiss, z. B. zur Planung von Zahnbewegungen spaltangrenzender Zähne bei Patienten mit Lippen-Kiefer-Gaumenspalten).

Low-dose dental CT und OsiriX

Ein alternatives Vorgehen zur DVT und vorgefertigten Bildbearbeitung durch den Radiologen ist die Anfertigung von sogenannten Low-dose dental CT-Aufnahmen sowie die anschließende zusätzliche Betrachtung und Befundung der Daten mithilfe der Viewer-Software OsiriX in der eigenen Praxis. Diese ist ohne Probleme im Internet herunterzuladen und stellt ein wertvolles Instrument für die Diagnostik und Therapieplanung dar. Jedoch sollte allein der Radiologe derjenige sein, der hierbei fachlich und forensisch befundet.

Low-dose dental CT

Bereits 2004 wiesen Haßfeld und Kollegen darauf hin, dass mit Einsatz von Low-dose dental CTs die Strahlenbelastung im Vergleich zu konventionellen CTs um 76 % verringert werden kann. Und das ohne Verlust an diagnostischer Information. Ein weiterer Vorteil dieser gering dosierten CTs besteht in der Weichgewebsrekonstruktion, die in speziellen Fällen

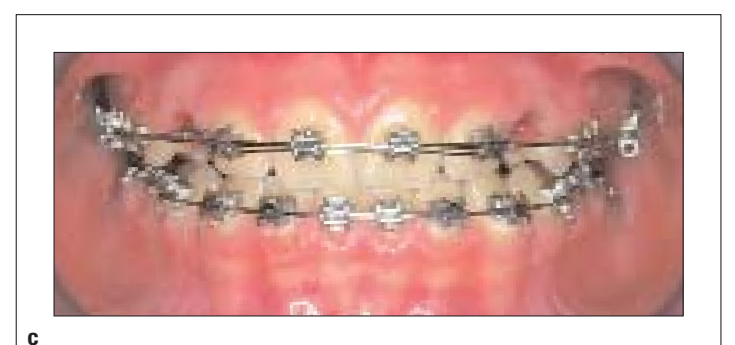
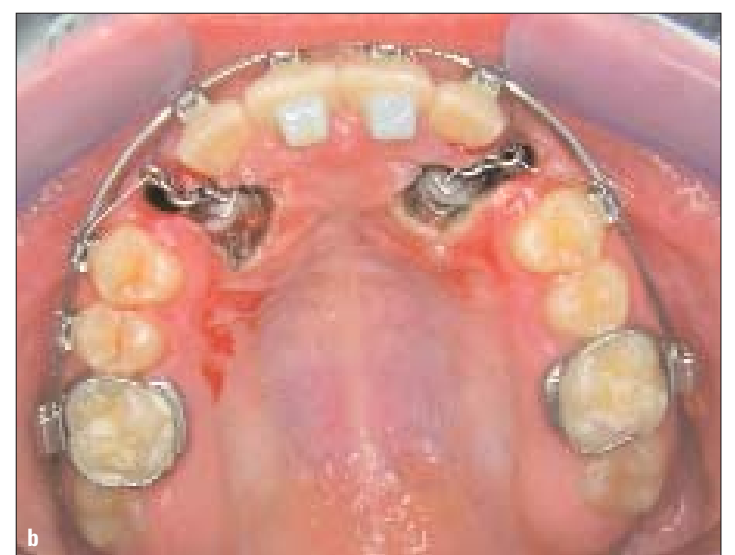
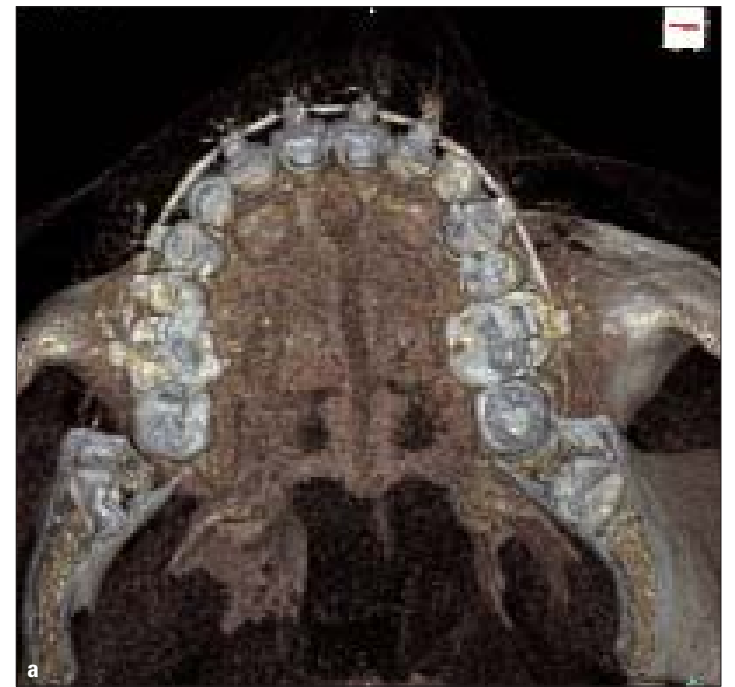Abb. 4a-c: Zustand nach Hybrid GNE und verlagerten Zähnen 13 und 23. Überprüfung der „zerissenen“ Gaumennaht und Lokalisation der Lage der Eckzähne. Freilegung und Einordnung über eine Overlay-Mechanik.

genauer erscheint als bei DVT-Aufnahmen. Wobei dies mitunter auch bei digitalen Volumentomografen möglich erscheint, jedoch von Gerät zu Gerät variieren kann.

OsiriX-Viewer

Wurde vom Radiologen nach entsprechender Indikation ein Bild angefertigt, können diese Daten nun am eigenen Computer betrachtet werden. Nicht selten bekommt der Behandler vom Radiologen lediglich eine sehr eingeschränkte Viewer-Software zur Betrachtung mitgeliefert. Für Mac-Nutzer hingegen gibt es die Möglichkeit, mithilfe von OsiriX selbst kreativ zu werden.

Der kalifornische Radiologe Dr. Antoine Rosset war es, der einst (im Jahre 2003) diesen DICOM-Viewer entwickelte. Seine Intension war es, dem Nutzer mithilfe von OsiriX neben einem breiten Funk-

tionsspektrum vor allem die Rekonstruktion multimedialer Modelle aus radiologischen Schnittbildern zu ermöglichen, jedoch von Programmen mit derartigen Softwaretools aufgrund ihrer hohen Anschaffungskosten nur finanzstarken Anwendern vorbehalten, sollte OsiriX hier Abhilfe schaffen. Somit war fortan ein kostenloser Zugang zur radiologischen Bildbearbeitung gewährleistet.

Selbst der Laie wird aufgrund der intuitiven Bedienung dieses Viewers in die Lage versetzt, aus konventionellen CT-, MRT- und PET-Aufnahmen im Handumdrehen faszinierende 3-D-Modelle zu rekonstruieren, die neben zeitlichen (z. B. Herz-CT) auch funktionelle (z. B. Herz-PET-CT) Dimensionen darstellen können. OsiriX ist für Ärzte aller Fachrichtungen interessant,

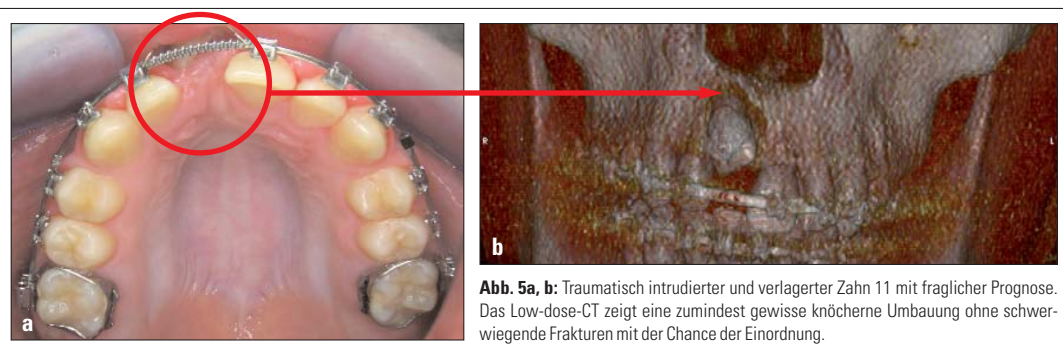


Abb. 5a, b: Traumatisch intrudierter und verlagertes Zahn 11 mit fraglicher Prognose. Das Low-dose-CT zeigt eine zumindest gewisse knöcherne Umbauung ohne schwerwiegende Frakturen mit der Chance der Einordnung.

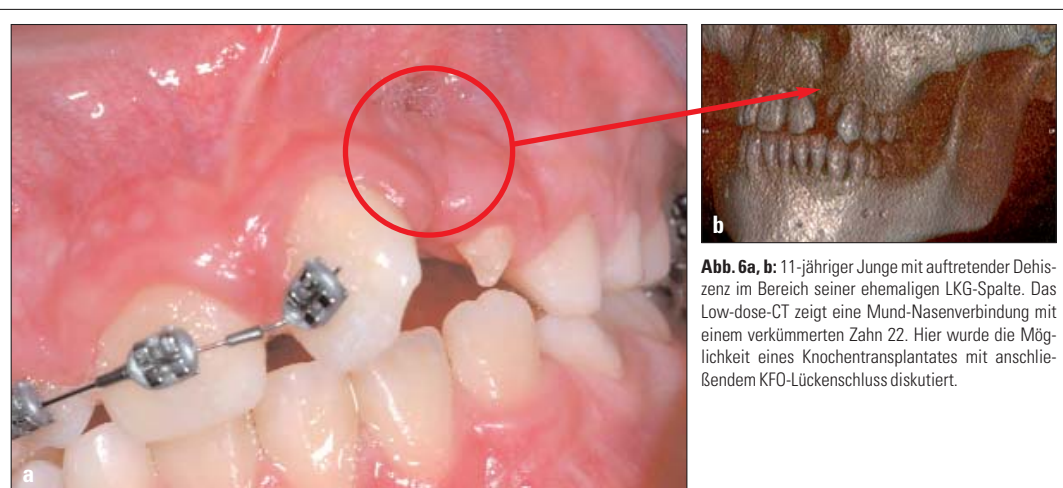


Abb. 6a, b: 11-jähriger Junge mit auftretender Dehiscenz im Bereich seiner ehemaligen LKG-Spalte. Das Low-dose-CT zeigt eine Mund-Nasenverbindung mit einem verkrümmten Zahn 22. Hier wurde die Möglichkeit eines Knochentransplantates mit anschließendem KFO-Lückenschluss diskutiert.

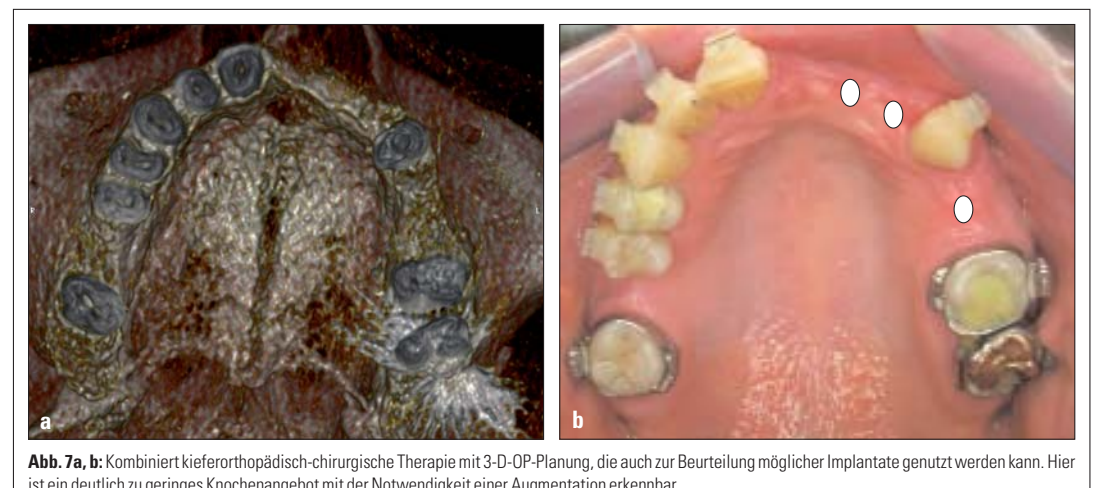


Abb. 7a, b: Kombinierte kieferorthopädisch-chirurgische Therapie mit 3-D-OP-Planung, die auch zur Beurteilung möglicher Implantatgenutz werden kann. Hier ist ein deutlich zu geringes Knochenangebot mit der Notwendigkeit einer Augmentation erkennbar.

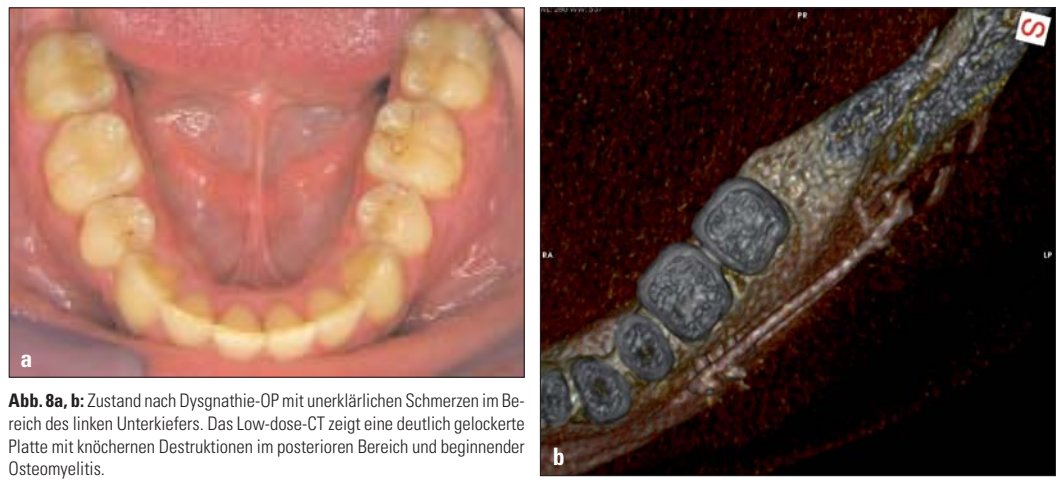


Abb. 8a, b: Zustand nach Dysgnathie-OP mit unerklärlichen Schmerzen im Bereich des linken Unterkiefers. Das Low-dose-CT zeigt eine deutlich gelockerte Platte mit knöchernen Destruktionen im posterioren Bereich und beginnender Osteomyelitis.

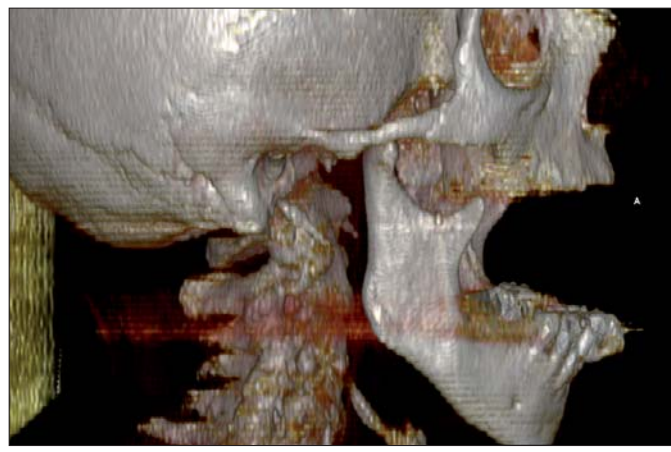


Abb. 9: 82-jährige Patientin mit Kiefersperre und klinischem Verdacht auf Trauma oder Metastasierung eines Mamma-CA. Das Low-dose-CT bestätigt in allen Ebenen den Verdacht nicht und es konnte der Kiefer manuell reponiert werden.

da sich durch die selektive Darstellung von beispielsweise Knochen, Muskeln oder Gefäßen das große Potenzial der modernen Bildgebung optimal ausschöpfen lässt. Für den praktizierenden Kieferorthopäden eignen sich z. B. die naturgetreuen Kiefermodelle zur Visualisierung von Zahnfehlstellungen

gen im Rahmen der präoperativen Planung oder um prä- und posttherapeutische Ergebnisse zu vergleichen. Leider ist diese Software mit ihren umfangreichen Funktionen derzeit nur für das MacOSX-Betriebssystem erhältlich (kostenloser Download und zusätzliche Informationen auf www.osirix-viewer.com).

Beispiele rekonstruierter Low-dose dental CT-Aufnahmen, visualisiert mit OsiriX

a) verlagerte Zähne
Eine der vielleicht häufigsten Indikationen stellen verlagerte Zähne dar. Mithilfe von Low-dose dental CT-Aufnahmen können hierbei die Ursache der Verlage-

rung oder Retention, die Lage sowie anzuwendende Biomechanik und Prognose gut beurteilt werden.

b) Knochenangebot
Oftmals steht die Frage Ex- oder Non-Extraktion, Implantat oder zusätzliche Augmentation, Distraction oder Expansion im Kontext mit dem zur Verfügung stehenden Knochenangebot. Neben den klassischen klinischen und bewährten diagnostischen Regeln, kann hier in Grenzfällen eine 3-D-Aufnahme Aufschluss hinsichtlich Möglichkeiten und Grenzen geben.

Schlussfolgerung

Der Alltag bietet viele spezielle Indikationen, bei der unsere diagnostische Unsicherheit mithilfe von 3-D-Aufnahmen verifiziert und verfeinert werden kann, sodass wir eine größere Therapiesicherheit erreichen. Auf die Waagschale muss hierbei neben der „reinen“ Möglichkeit immer die Strahlenbelastung und Ungenauigkeit (Schichtdicke 0,6mm und rechnerische Rekonstruktion) gelegt werden. Sind dem Behandler nicht die finanziellen Möglichkeiten zur Anschaffung aktueller Gerätetechnologien gegeben, muss dies keinesfalls eine Einschränkung dessen diagnostischer Möglichkeiten bedeuten. Die



**Immer
das Wichtigste
im Blick behalten ...**



Zusammenarbeit mit Radiologiezentren oder aber die Anfertigung von Low-dose dental CT-Aufnahmen als Alternative zur DVT und vorgefertigten Bildbearbeitung können jeden Kieferorthopäden in die Lage versetzen, modernste 3-D-Radiologien zu nutzen.

KN Adresse

Dr. Björn Ludwig
Am Bahnhof 54
56841 Traben-Trarbach
Tel.: 0 65 41/81 83 81
Fax: 0 65 41/81 83 94
E-Mail: bludwig@kieferrorthopaedie-mosel.de

ANZEIGE

Machen Sie Ihre alten Brackets zu Schotter!



AKTION!
Bracket
verschrottung
1. Okt. 2009 bis
1. Jan. 2010

Bis zu 15 Cents für Ihre alten Brackets.

Sichern Sie sich jetzt Ihre Bracketverschrottungsprämie®

Näheres erfahren Sie aus unserer Herbstaktion oder bei einem Besuch auf unserem Ausstellungsstand F08 während der DGKFO Tagung in Mainz.



Lauenbühlstraße 59, D-88161 Lindenberg/Allgäu
Free Call (0800) 1143830, Fax (08381) 89095-30
info@orthoorganizers.de, www.orthoorganizers.de