

DVT – Für & Wider aus Sicht des Anwenders (5)

Nachdem sich die ersten vier Teile dieser Serie mit den hohen forensischen, datenschutz-, computer- und medizintechnischen Anforderungen sowie betriebswirtschaftlichen Risiken – insbesondere bedingt durch die hohen versteckten sekundären Kosten beim gesetzes- und richtlinienkonformen Betrieb eines DVT-Scanners – beschäftigt haben, soll nun die praxisgerechte Aufarbeitung der DVT-Daten im Vordergrund stehen. Von Prof. Dr. Axel Bumann, Vincent Richter, Margarita Nitka und Prof. Dr. James Mah.

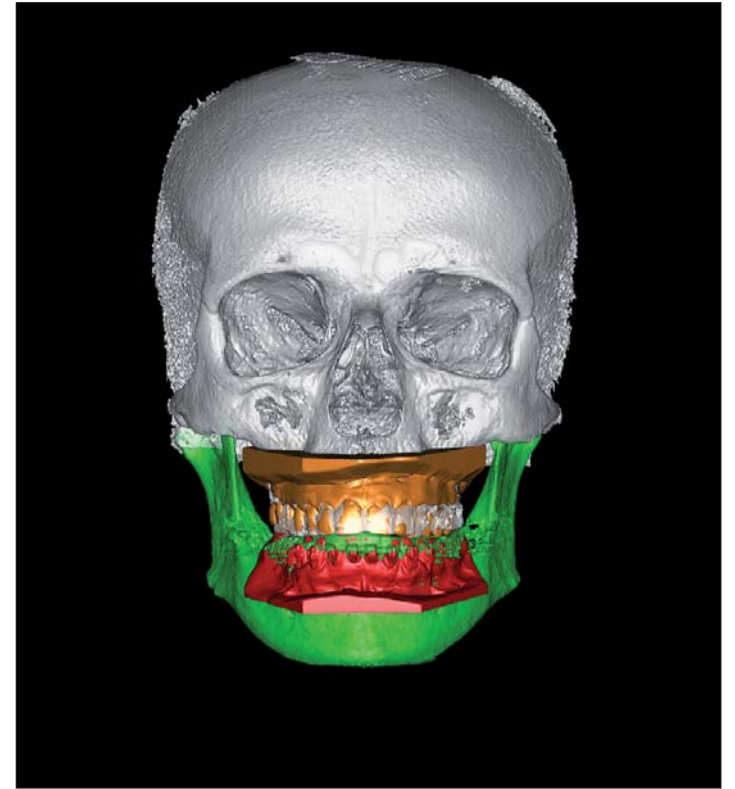


Abb. 16: Zur präzisen okklusalen Planung und zur Reduktion von eventuellen Metallartefakten werden die digitalen Modelle (Auflösung: 20–30 µm) in den knöchernen DVT-Datensatz (Auflösung: 250–400 µm) integriert.

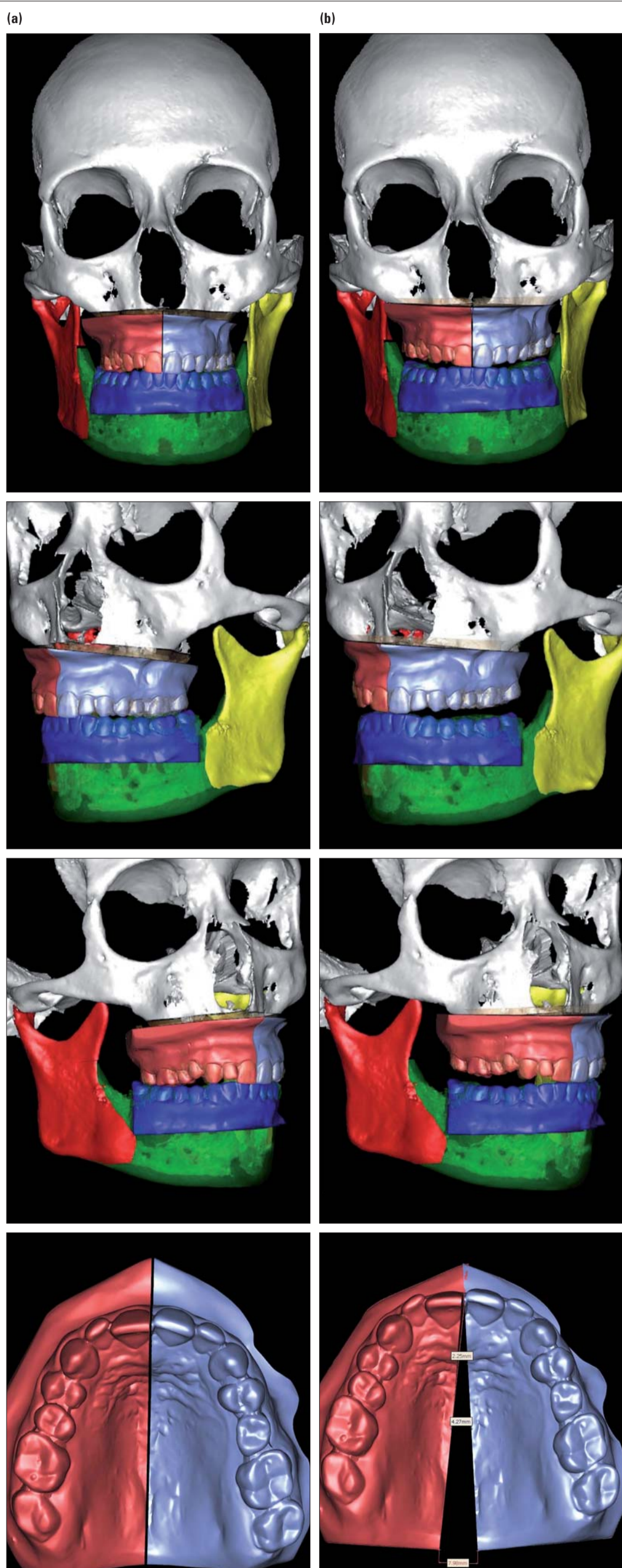


Abb. 17a, b: Zustand vor (a) und nach virtueller Operationsplanung (b). Die zur klinischen Umsetzung erforderlichen Operationssplinte werden direkt aus der 3-D-Simulation über einen 3-D-Drucker hergestellt.

KN Fortsetzung aus KN 9/09

LKG-Spaltendiagnostik

Bei der Behandlung von Lippen-Kiefer-Gaumenspalten stellt neben der Ausformung der Knochensegmente und dem Gegenarbeiten gegen die Narbenzüge die Einstellung der spaltständigen Zähne und die sekundäre Kieferspaltosteoplastik eine besondere Herausforderung dar. Auch in diesem kieferorthopädischen Spezialgebiet kann die DVT durch die Lokalisierung spaltstrandständiger Zähne und die quantitative Erfassung des Knochendefizits im Spaltbereich zu einer deutlich verbesserten Behandlungsplanung beitragen (Abb. 19).

Nasenhöhlendiagnostik

Eine Behinderung der Nasenatmung kann weitreichende Folgen für die Entwicklung der Kiefer und Zahnstellung haben. Deswegen gehört auch diese Region zur spezifischen kieferorthopädischen Behandlungsplanung. Sep-

tumdeviationen können frühzeitig erkannt und in zwei Ebenen dargestellt werden. Ebenso sind auch Hyperplasien der Conchae nasales einfach und eindeutig zu erheben (Abb. 20).

Nebenhöhlendiagnostik

Ähnlich wie bei der Nasenhöhle erlaubt die Darstellung dreidimensionaler Schichten auch eine präzise Befundung sämtlicher Nasennebenhöh-

len (Abb. 21). Durch die Funktionalität des Weichteilrenderings kann die individuelle Morphologie in den Nebenhöhlen auch in der direkten Ansicht dargestellt werden (Abb. 22).

Pharynxdiagnostik

Obwohl mit der DVT keine Differenzierung innerhalb von Weichteilen möglich ist, lassen sich Weichteile im Kontrast zur Luft

| Befundparameter | OPG/Fernröntgen/ZF | DVT |
|----------------------------------|--------------------|------|
| Vestibuläre Panoramaansicht | | Grün |
| Linguale Panoramaansicht | Rot | Grün |
| Fernröntgen seitlich | Gelb | Grün |
| Fernröntgen p. a. | Gelb | Grün |
| Weichgewebedarstellung | Gelb | Grün |
| 3-D-Koordinatenanalyse | Rot | Grün |
| Verlagerte Eckzähne | Rot | Grün |
| Überzählige Zähne | Rot | Grün |
| Zahnwurzelanomalien | Rot | Grün |
| Bestimmung der Zahnbogenform | Rot | Grün |
| Peridentales Knochenangebot | Rot | Grün |
| Knochenangebot für Lückenschluss | Rot | Grün |
| Planung Verankerungspins | Rot | Grün |
| Diagnostik von Asymmetrien | Rot | Grün |
| KFO-Chirurgie-Planung | Rot | Grün |
| Diagnostik von LKG-Patienten | Rot | Grün |
| Diagnostik der Nasenhöhle | Rot | Grün |
| Diagnostik der Nebenhöhlen | Rot | Grün |
| Diagnostik des Pharynx | Gelb | Grün |
| Diagnostik der Kiefergelenke | Rot | Grün |
| Kariesdiagnostik | Grün | Rot |

Tabella 1: Qualität der Befundungsmöglichkeiten mit konventioneller Bildgebung (OPG/Fernröntgen) einerseits und DVT andererseits im Hinblick auf eine wissenschaftlich fundierte kieferorthopädische Behandlungsplanung.

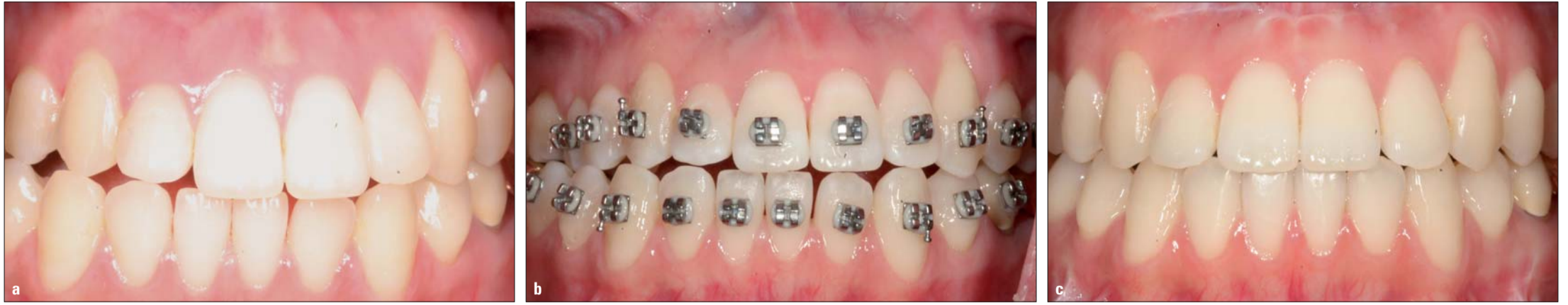

Abb. 18a-c: Typischer Verlauf einer virtuell geplanten KFO-Chirurgie-Behandlung: Ausgangsbefund (a), unmittelbar präoperativ geklebte Brackets ohne Bänder und Bögen (b) und das Behandlungsergebn nach neun Monaten aktiver kieferorthopädischer Behandlung (c). Durch die Planungsmöglichkeiten des DVTs dauern beim Konzept „Surgery First“ die aktiven kieferorthopädischen Behandlungen in aller Regel nicht länger als 10 bis 12 Monate.

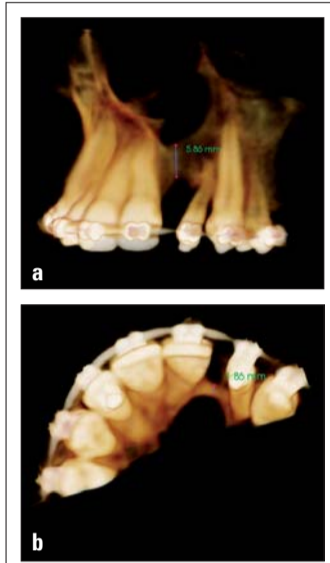


Abb. 19a, b: 3-D-gereordnete Darstellung der Knochenverhältnisse vor Kieferspaltoosteoplastik in koronaler (a) und axialer (b) Ansicht.

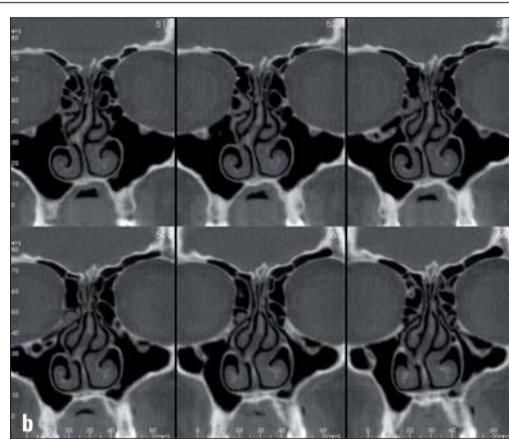
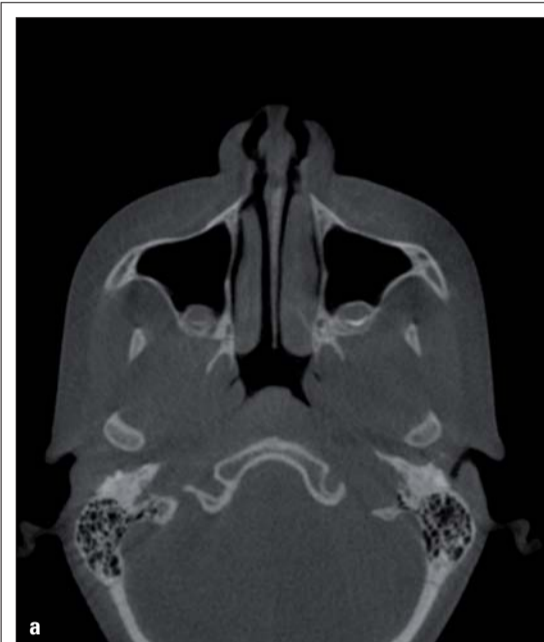

Abb. 20a, b: Typische Diagnostik der Nasenhöhle in dünnen koronalen Schichten.

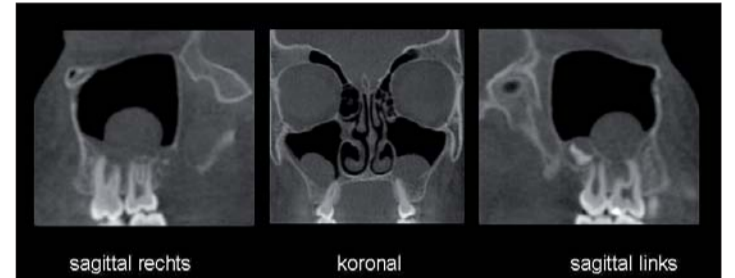


Abb. 21: Darstellung zur routinemäßigen Befundung der Nasennebenhöhlen im Rahmen einer kieferorthopädischen Behandlungsplanung.

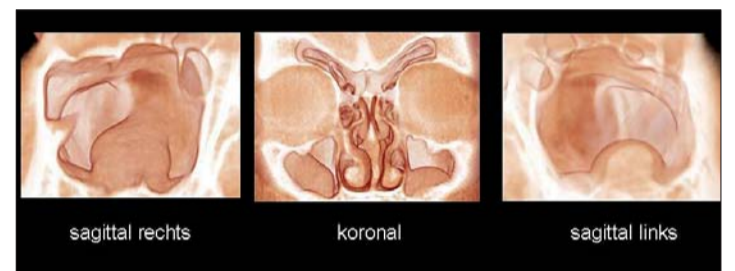


Abb. 22: Bei positiven Befunden erfolgt zusätzlich ein 3-D-Rendering für den HNO-Arzt.

dennoch hervorragend darstellen. Im Bereich des Pharynx sind diese Eigenschaften für die kieferorthopädische Behandlungsplanung wiederum von be-

sonderer Bedeutung. So sind beispielsweise Hyperplasien von Tonsillen, die die oberen Atemwege sagittal oder transversal einengen, eindrucksvoll darstell-

bar (Abb. 23a, b). Bei Rönchopathien oder obstruktiver Schlafapnoe kann sowohl eine 2-D-Vermessung als auch eine Berechnung des dreidimensionalen Volumens mit und ohne Konstruktionsbiss vorgenommen werden (Abb. 24a, b).

Kiefergelenkdiagnostik
Die rechtfertigenden Indikationen für bildgebende Verfahren im Rahmen der Kiefergelenkdiagnostik sind:
} der Ausschluss primärer Gelenkerkrankungen und
} die Erhebung differenzialtherapeutisch relevanter Befunde.

Für die erste Indikation kommen sowohl multiplanare Schichten als auch gereordnete Darstellungen des Proc. condylaris und Proc. muscularis infrage (Abb. 25). Differenzialtherapeutisch relevante Befunde werden unter Berücksichtigung der spezifischen klinischen Befunde aus der Manuellen Strukturanalyse in aller Regel nur aus multiplanaren Schichten erhoben. Eine zuverlässige Beurteilung der Kiefergelenke ist anhand einer Panoramaschichtaufnahme nicht möglich (Abb. 26a, b).

Kariesdiagnostik
Eine spezifische Kariesdiagnostik ist mit der DVT nur eingeschränkt möglich. Wegen der sogenannten Aufhärtungseffekte können Zähne mit Füllungen oder Onlays nicht suffizient beurteilt werden. An füllungs-freien Zähnen ist jedoch eine sehr spezifische Kariesdiagnostik möglich. In diesen Fällen erhält der Behandler eindeutige Befunde, selbst kleinste initiale Defekte sind aufgrund der dünnen Schichten in zwei Ebenen sauber darstellbar (Abb. 27a, b). Abschließend ist es vielleicht nochmals wichtig zu betonen, dass

ein hochaufgelöstes DVT des Kopfes nur ein Viertel bzw. die Hälfte der effektiven Dosis eines Zahnfilmstatus aufweist.

Zusammenfassung

In der Kieferorthopädie wird fälschlicherweise häufig immer noch die Strahlenbe-

lastung einer Panoramaschichtaufnahme mit der einer DVT verglichen. Dies

Fortsetzung auf Seite 8 KN

ANZEIGE

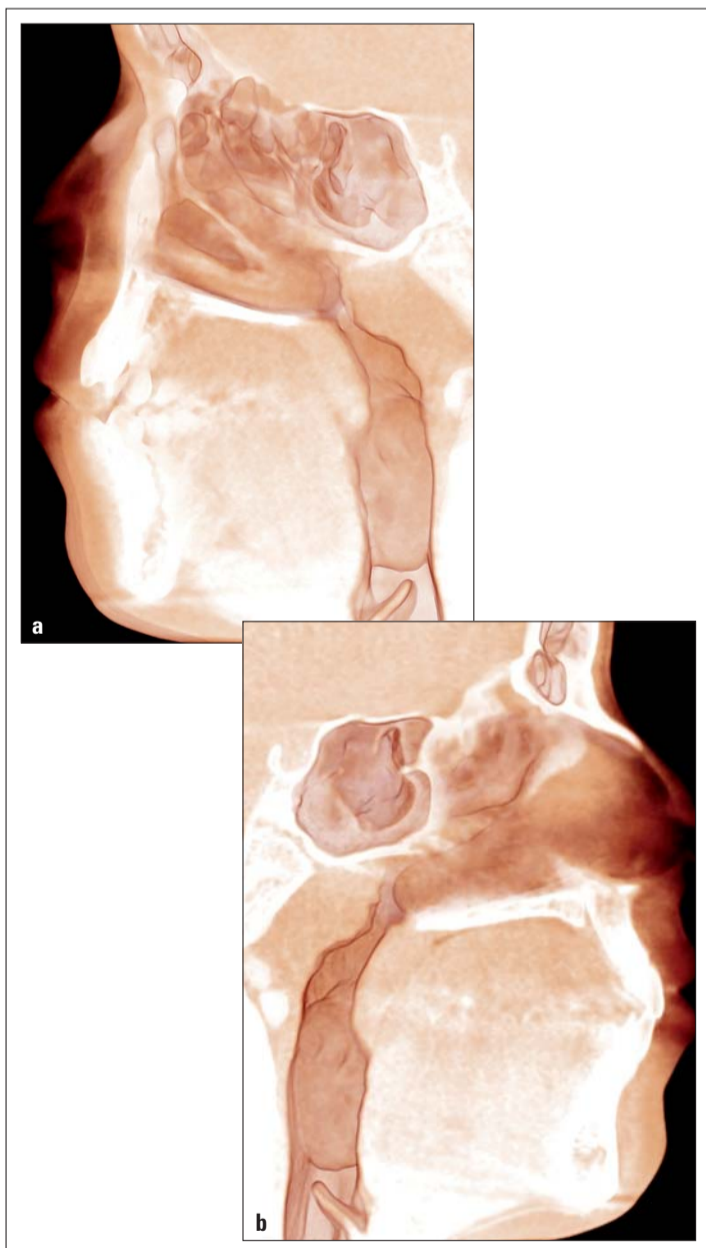


Abb. 23a, b: Einengungen der oberen Atemwege (z. B. durch hyperplastische Tonsillen) können auf dreierlei Art und Weise dargestellt werden: durch 3-D-Oberflächenrendering getrennt für rechts (a) und links (b), durch 3-D-Weichteilrendering (siehe Abb. 4) oder durch multiplanare Schichten (siehe Abb. 24).

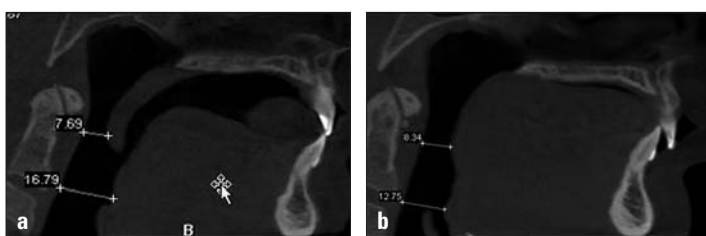

Abb. 24a, b: Darstellung der oberen Atemwege mit quantitativer Auswertung ohne (a) und mit Konstruktionsbiss (b) im Low-dose-Modus zur Behandlungsplanung beim obstruktiven Schlafapnoe-Syndrom.

TOPJET

lingual molar distalizer





Ausgangssituation



Ende der Distalisation

TopJet ist absolut Compliance unabhängig und unsichtbar.

- ▶ Das Einsetzen erfolgt in einer Sitzung – ohne zusätzliche Laborarbeiten.
- ▶ Einbauzeit von JS Schraube und TopJet innerhalb von 15 min – sofort belastbar.
- ▶ Maximaler Tragekomfort. Besonders hygienisch durch gekapselte Bauweise.
- ▶ Einfaches Nachaktivieren des TopJet durch Stopp-Gummis.



TopJet für eine effektive Distalisation.

Dual-Top™ JS Schraube zur sicheren Verankerung des TopJet.

Kurs-Termine Molarendistalisation:

- 13.11.2009** Molarendistalisation mit dem TopJet Distalizer mit Herrn Dr. Heinz Winsauer in München
- 14.11.2009** Molarendistalisation mit dem TopJet Distalizer mit Herrn Dr. Heinz Winsauer in Nürnberg

Mehr Informationen: www.topjet-distalisation.de



PROMEDIA
MEDIZINTECHNIK

Promedia Medizintechnik
A. Ahnfeldt GmbH
Marienhütte 15 · 57080 Siegen
Telefon: 0271 - 31 460-0
Fax: 0271 - 31 460-80
eMail: info@promedia-med.de
www.promedia-med.de



Dual-Top™
Anchor-Systems

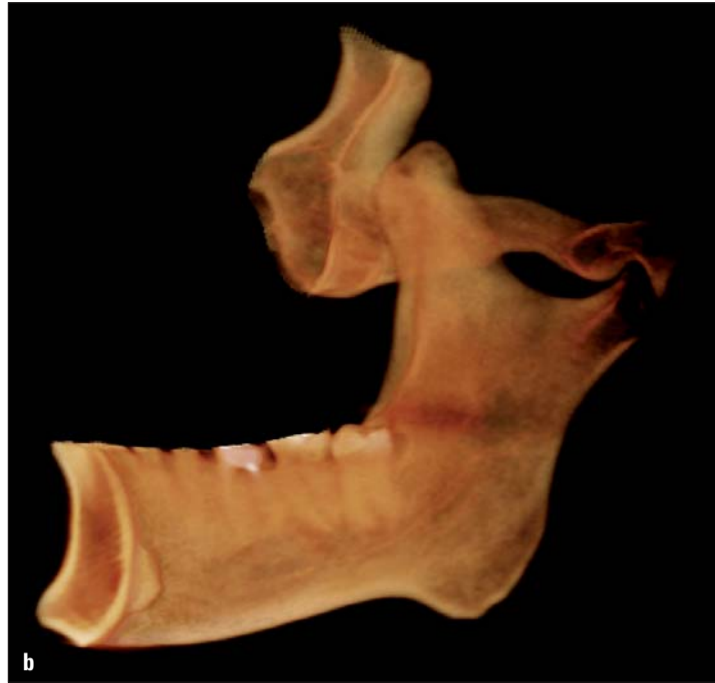
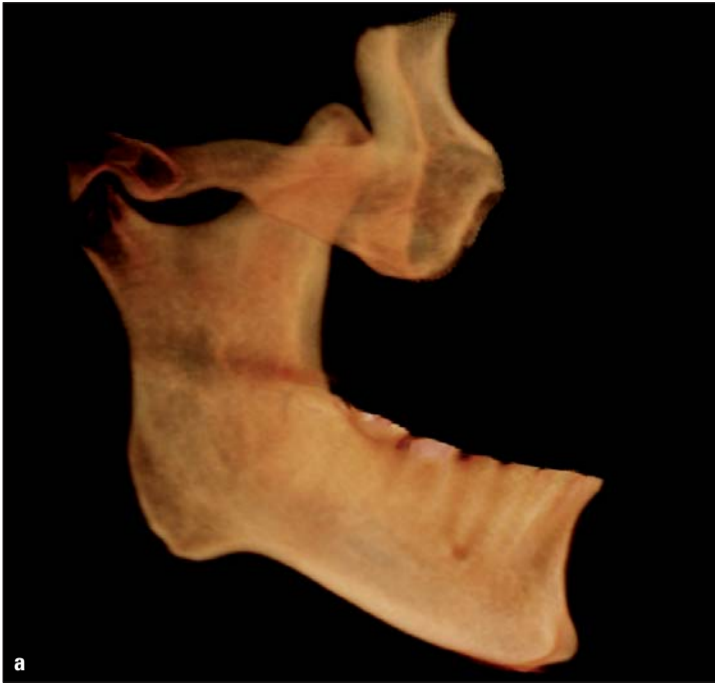



Abb. 25a, b: 3-D-gerenderte Darstellung eines hyperplastischen Proc. coronoideus bei einem Patienten mit massiver Mundöffnungseinschränkung, Ansicht von lateral (a) und medial (b).

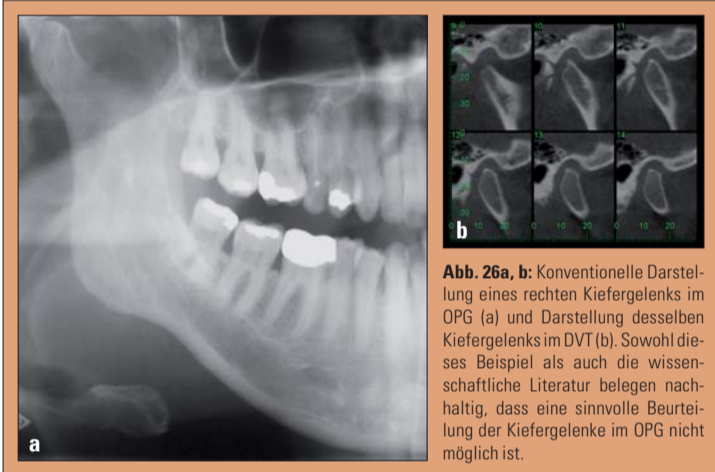


Abb. 26a, b: Konventionelle Darstellung eines rechten Kiefergelenks im OPG (a) und Darstellung desselben Kiefergelenks im DVT (b). Sowohl dieses Beispiel als auch die wissenschaftliche Literatur belegen nachhaltig, dass eine sinnvolle Beurteilung der Kiefergelenke im OPG nicht möglich ist.

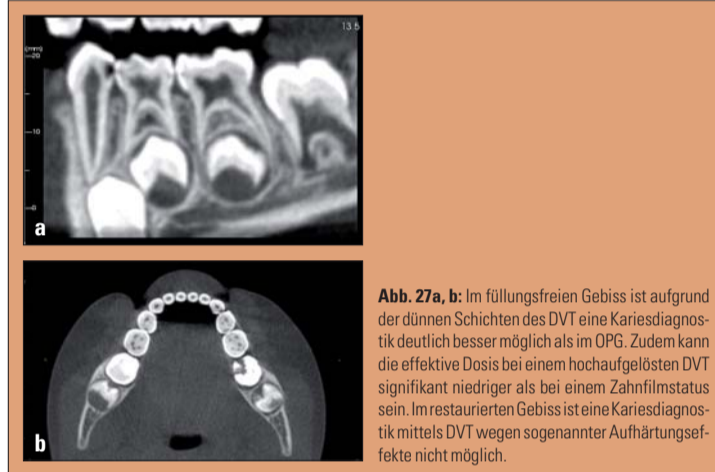


Abb. 27a, b: Im füllungsreichen Gebiss ist aufgrund der dünnen Schichten des DVT eine Kariesdiagnostik deutlich besser möglich als im OPG. Zudem kann die effektive Dosis bei einem hochaufgelösten DVT signifikant niedriger als bei einem Zahnfilmstatus sein. Im restaurierten Gebiss ist eine Kariesdiagnostik mittels DVT wegen sogenannter Aufhärtungseffekte nicht möglich.

KN Fortsetzung von Seite 7

entspricht zum einen nicht den tatsächlichen röntge-

nologischen Gegebenheiten in der Praxis und führt zum anderen bei gewissenhaftem Einsatz spezieller DVT-

Geräte und spezifischer strahlenschutztechnischer Maßnahmen zu dem Resultat, dass die effektiven Do-

sen annähernd gleich sind. Ein einziger DVT-Datensatz ist jedoch bei Berücksichtigung von 20 diagnostischen Aspekten im Rahmen der kieferorthopädischen Behandlungsplanung in 19 Punkten den konventionellen Röntgenbildern weit überlegen (Tabelle 1). Wenn ein 3-D-Datensatz nicht nur mit einem primitiven Viewer betrachtet, sondern von DVT-Spezialisten spezifisch aufbereitet wird, ergeben sich immense diagnostische und therapeutische Vorteile für den Behandler. Darüber hinaus profitieren nicht nur Patient und Kie-

KN Adresse

MESANTIS Berlin –
3D-Röntgenprofis
Georgenstraße 25
10117 Berlin
Tel.: 0 30/2 00 74 42 80
Fax: 0 30/2 00 74 42 89
E-Mail: info@mesantis-berlin.de
www.mesantis-berlin.de

KN Kurzvita



Margarita Nitka

- 4/2002–8/2007 Studium der Zahnmedizin, Charité Berlin
- 8/2007 Approbation als Zahnärztin
- seit 3/2005 Promotion an der Charité Berlin (Zahnerhaltung), Promotionsthema: Einfluss der Sättigung von Speichelersatzmitteln bezüglich verschiedener Kalziumphosphatverbindungen auf demineralisiertes Dentin in vitro
- 9/2007–9/2009 Zahnärztin, Zahnklinik Berlin
- seit 4/2009 Zahnärztin, MESANTIS Berlin

KN Kurzvita



Prof. Dr. James Mah

- Associate Clinical Professor an der University of Southern California und University of Nevada, Las Vegas
- Direktor des Redmond Imaging Center der USC
- Direktor des Craniofacial Virtual Reality Laboratory der USC
- Bachelor of Science, Promotion (Dental Surgery), Master of Science sowie Spezialisierung im Fach Kieferorthopädie an der University of Alberta, Kanada
- Studium und Promotion (Medical Science) an der Harvard Medical School
- Post-Doctoral Fellowship am Department of Orthopaedics, Children's Hospital, Boston
- derzeitiger Forschungsschwerpunkt: Erschaffung virtueller dreidimensionaler kraniofazialer Patienten, an denen Diagnose, Behandlungsplanung sowie Simulationen durchgeführt werden können

ANZEIGE



Pst.
Pst..



ich habe ein Geheimnis..



..ich trage eine kieferorthopädische Apparatur..

Wer hätte das gedacht?



Mit freundlicher Genehmigung von Dr. Giuntoli



Vertrieb exklusiv in Deutschland durch:

- Kieferorthopädische Kosmetik des Lächelns, schnell und unsichtbar, speziell für Patienten mit leichten Rezidiven und Zahnfehlstellungen
- Low Friction 2D Biomechanik für eine perfekte Anordnung und Ausrichtung der Frontzähne in wenigen Wochen
- Diese kleinformigen und flachen Brackets werden mit Slide™ Ligaturen verwendet und verbessern so den Patientenkomfort
- Mit dem neu entwickelten Transfersystem ist eine praktische und genaue Positionierung möglich
- Wirkungsvolle Alternative zu den transparenten Alignern
- Geringfügige Beeinträchtigung des Aussprache
- Minimale Beanspruchung des Patienten

dentalline
orthodontic products ▶

dentalline GmbH & Co. KG • Karlsruher Straße 91 • 75179 Pforzheim
Tel.: 0 72 31/97 81-0 • Fax: 0 72 31/97 81-15
info@dentalline.de • www.dentalline.de

KN Kurzvita




Prof. Dr. Axel Bumann

- 1980–1985 Studium der Zahnmedizin in Kiel
- 1986–1989 Fachzahnarzt Ausbildung „Oralchirurgie“ in Kiel
- 1988 Promotion
- 1989–1992 Fachzahnarzt Ausbildung „Kieferorthopädie“ in Kiel
- 1991 Lehrer der „Akademie Praxis und Wissenschaft“
- 1992 Habilitation
- 1992 Oberarzt und stellv. Abteilungsleiter der Abt. KFO in Kiel
- 1993 Visiting Professor, University of Manitoba in Winnipeg (Kanada)
- 1996 Ernennung zum apl. Professor an der Universität Kiel
- 5/97 bis 6/98 Visiting Professor an der Harvard Medical School, Boston (USA)

Gegenwärtige Tätigkeiten

- Internationaler Referent (Themenschwerpunkte DVT, KFO sowie Funktionsdiagnostik/-therapie)
- seit 2000 Clinical Professor am Dept. of Craniofacial Sciences and Therapy, University of Southern California, Los Angeles (USA)
- seit 2000 Kieferorthopädische Gemeinschaftspraxis in Berlin
- seit 2002 Vizepräsident Advanced Dental Imaging in Las Vegas und Palm Desert (USA)
- seit 2006 Geschäftsführer MESANTIS – 3D-Röntgenprofis GmbH

KN Kurzvita



Vincent Richter

- 2000–2005 Studium der Zahnheilkunde, Freie Universität Berlin
- 2005 Staatsexamen im Fach Zahnheilkunde
- 2006 Approbation als Zahnarzt
- 2006–2008 Vorbereitungsassistent in allgemein-zahnärztlicher Praxis
- seit 2008 tätig in kieferorthopädischer Gemeinschaftspraxis Dr. Wiemer/Prof. Bumann und am 3D-Röntgeninstitut MESANTIS Berlin, Prof. Bumann, Berlin
- 2006/2007 Forschungsaufenthalte Universität Heidelberg und Boston University
- 2007 Posterpräsentation, Jahrestagung der BMES, Los Angeles
- 2008 Vortrag im Rahmen der DGKFO-Jahrestagung in Köln

ferorthopäde, sondern zeitgleich auch der Hauszahnarzt, Implantologe, Oralchirurg und HNO-Arzt von den zahlreichen Vorteilen der digitalen Volumentomografie, die im Rahmen einer kieferorthopädischen Behandlung angefertigt werden ist. Damit entfallen zahllose Mehrfachaufnahmen für einen Patienten. Leider sind diese Vorteile momentan noch nicht über-

all verfügbar. Aber der Trend zum DVT in der Kieferorthopädie ist unaufhaltbar, wie es die Entwicklung in den USA bereits gezeigt hat. Aus betriebswirtschaftlichen Überlegungen heraus werden in der Zukunft DVT-Aufnahmen wahrscheinlich nicht in jeder Einzelpraxis erstellt, sondern sinnvollerweise in regionalen Zentren, die eine DVT-Spezialistin auch ganztägig auslasten können. **KN**