

# Die GNE – ein Behandlungskonzept

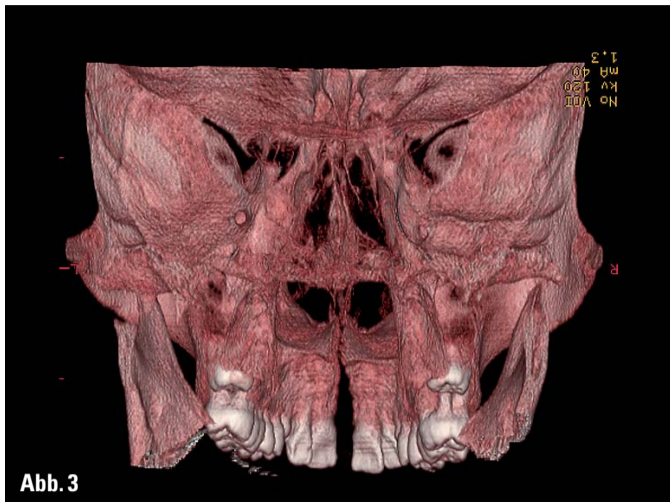
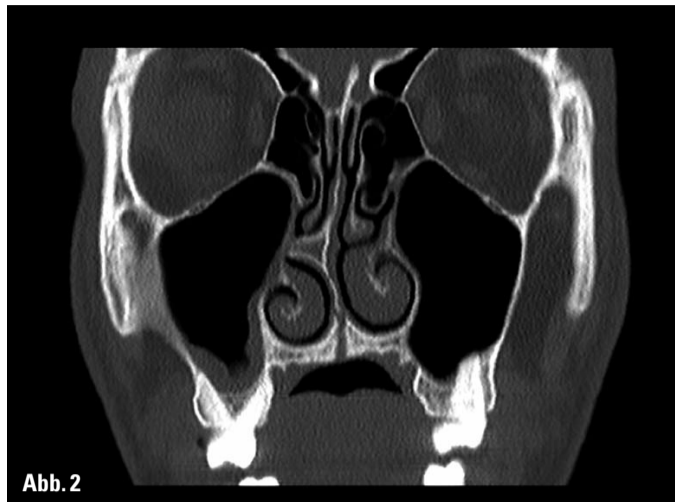
Abb. 1-3: CT-Darstellung der skeletalen Wirkung bei Spätbehandlung mit 17 Jahren; Zustand am Ende der Aktivierung bei kurzzeitiger Apparaturentfernung. (1): geöffnete Gaumennaht in axialer Primärschicht auf Höhe der Apices; (2): enge Lage der Wurzeln zur bukkalen Kortikalis; (3): Dorsalsicht in 3-D-Reformatierung.

**KN Fortsetzung von Seite 1**

sind jedoch nicht nur auf diese Strukturen lokalisiert, sondern konnten an Suturen bis in den Bereich des Osna-

sale und der Fossa cranialis nachgewiesen werden. Dies wurde mittels Finite Elemente Methode simuliert (Holberg) und an 3-D-CT-Reformatierungen unserer Patien-

ten auch erstmals visualisiert (Habersack) (Abb. 1 bis 3). Die rein kieferorthopädische GNE wird vom Kindes- bis hin zum jungen Erwachsenenalter durchge-

führt. Da die interindividuelle Ossifikation der Sutura palatina mediana eine große Spannweite hat, bleibt bei nicht erfolgreicher Öffnung in der Spätbehandlung die chirurgisch unterstützte GNE (SARPE) alternativ durchzuführen.

Die Indikation zur Gaumennahterweiterung ist dann gegeben, wenn eine transversale maxilläre Unterentwicklung vorliegt. Hier imponiert oft die kleine apikale Basis mit kompensatorischer Bukalkippung der Seitenzähne und einseitigem oder der beidseitigem Kreuzbiss. Bei der Anfangsdiagnostik ist stets das Vorliegen einer Zwangsbisskomponente abzuklären.

Die eingeschränkte Nasenatmung gilt als rhinologische Indikation. Bei Klasse II-Malokklusionen mit posteriorem Kreuzbiss ermöglicht eine Gaumennahterweiterung die Anterorentwicklung der Mandibula entsprechend dem „Fuß in den Pantoffel“-Prinzip nach Körbitz. Grenzen der Expansion sind einzuhalten, um einen Dualbiss zu vermeiden.

In Kombination mit der Protraktion der Maxilla wird die GNE zur Therapie der Klasse III eingesetzt, die generell in prognathen Gesichtstypen erschwert zu behandeln ist. Bei Zugrundelegung einer kephalometrischen Analyse mit fließenden Normen und leitenden Variablen (Hasund) wird dies deutlich. Hier zeigt sich u. a. eine vergleichbare Interpretierbarkeit des ANB-Winkels und der Wit's appraisal. Außerdem sollte bei Klasse III-Fällen neben der strukturellen Wachstumsanalyse nach Björk, Solow und Ödegaard auch die Familienanamnese zur Prognose herangezogen werden. In moderaten Fällen kann mittels GNE/Protraktion eine spätere gnathisch-chirurgische Therapie vermieden werden. In sorgfältiger Analyse aller kieferorthopädischen Anfangsunterlagen soll der Charakter der Dysgnathie bzw. Malokklusion abgeklärt werden. Funktionelle Parameter wie Zungenlage und -funktion, Tonsillenausprägung und Art der Atmung sind zu beachten. In Fällen mit Platzmangel darf die Extraktion bzw. Non-Extraktions-Entscheidung nicht allein aufgrund des zu erwartenden Platzgewinns durch

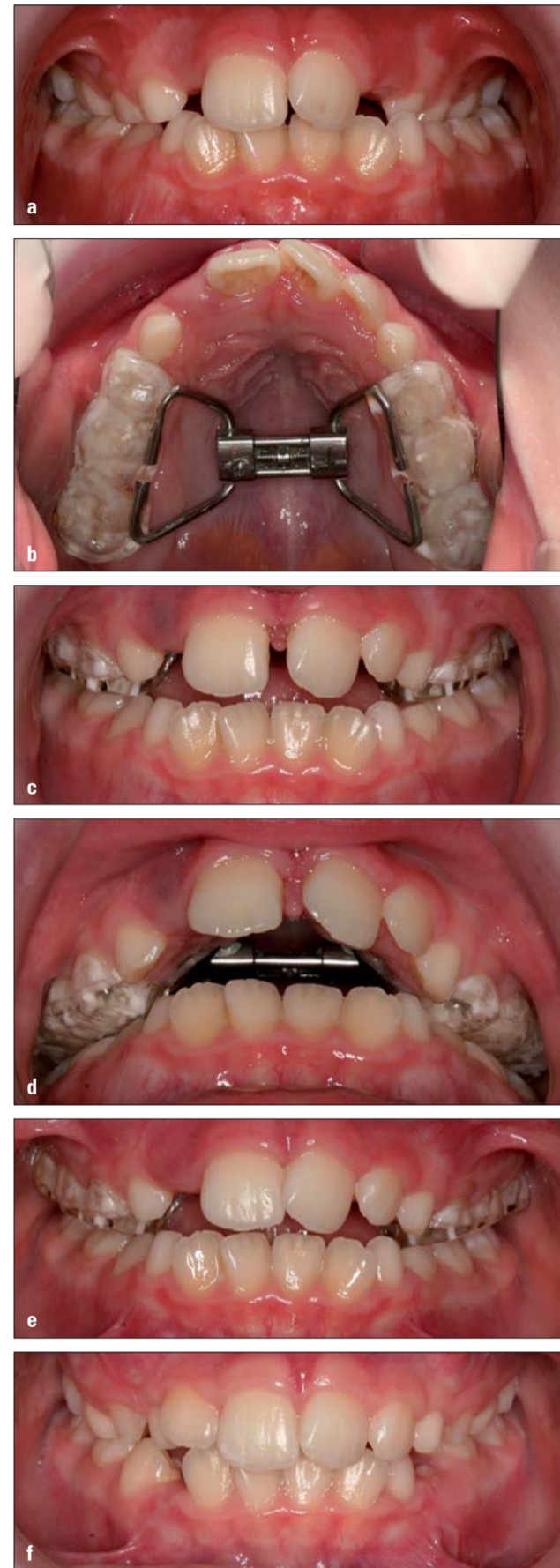

Abb. 4a-f: Frühbehandlung mit acht Jahren. (a): Anfangsbefund: unilateraler Kreuzbiss; (b): Acrylschiene-Apparatur; (c): nach 16 Aktivierungs-; (d): transversale Überkompensation; (e): Diastema-Rückbildung sechs Wochen nach Aktivierungsende; (f): Befund nach einem Jahr.

die GNE getroffen werden, die nach Derichsweiler pro Basaler Expansion 0,7 mm Platzgewinn im Zahnbogen erbringt. Die morphologisch und funktion-

ANZEIGE

## Perfect Smile

Das Konzept für die perfekte Frontzahnästhetik mit Dr. Jürgen Wahlmann/Edewecht

**Hinweis:** Nähere Informationen zum Programm, den Allgemeinen Geschäftsbedingungen und Veranstaltungsorten finden Sie unter [www.oemus.com](http://www.oemus.com)

**Veranstalter:** OEMUS MEDIA AG  
Holbeinstraße 29  
04229 Leipzig  
[event@oemus-media.de](mailto:event@oemus-media.de)

Faxantwort 03 41/4 84 74-2 90

Bitte senden Sie mir Informationen zum Programm Perfect Smile zu.

Praxisstempel

Datum/Unterschrift

Termine 2010

11. September 2010 Leipzig  
17. September 2010 Konstanz  
02. Oktober 2010 Berlin  
09. Oktober 2010 München  
27. November 2010 Hamburg

**KN Anmerkung der Redaktion**

**Korrektur der Ergebnistabelle aus dem Artikel (KN Ausgabe 5/2010) „Eine Frage des Designs – Minischraubengewinde und ihre Funktion“**

Bei der Übertragung der zum Einschrauben nötigen Kraftwerte in die Ergebnistabelle wurden die Spalten versehentlich vertauscht. Die korrekten Ergebnisse sind in folgender Tabelle dargestellt.

Abb. 5 REM-Abbildung einer herkömmlichen Minischraubenspitze ohne Bohr- und Schneidnuten		Abb. 6 REM-Abbildung der optimierten LuZi-Schraubenspitze	
Prüfkörper Nr.:	zum Einschrauben nötige Anpresskraft	Prüfkörper Nr.:	zum Einschrauben nötige Anpresskraft
1	12,5 N	1	5 N
2	15 N	2	5 N
3	15 N	3	5 N
4	10 N	4	5 N
5	12,5 N	5	5 N
6	15 N	6	5 N
7	12,5 N	7	5 N
8	12,5 N	8	5 N
9	10 N	9	5 N
10	10 N	10	5 N

Tabelle 1

**KN Termine**

	Kurs „Gaumennahterweiterung“	Kurs „Eckzahnverlagerung“
<b>Referentin:</b>	Dr. Karin Habersack	Dr. Karin Habersack
<b>Wann:</b>	Fr., 16. Juli 2010, 9 bis 17 Uhr	Sa., 17. Juli 2010, 9 bis 17 Uhr
<b>Kursinhalt:</b>	<ul style="list-style-type: none"> <li>Entwicklung der Methode</li> <li>Indikation/Wirkung</li> <li>Was bleibt, was rezidiert?</li> <li>Apparaturvarianten</li> <li>schrittweises Vorgehen / Protokoll</li> <li>Komplikationen/Nebenwirkungen</li> </ul>	<ul style="list-style-type: none"> <li>schrittweise Diagnostik</li> <li>bukcale Eckzahnverlagerung</li> <li>palatale Eckzahnverlagerung</li> <li>interdisziplinäre Aspekte</li> <li>Apparaturen/Biomechanik</li> <li>Behandlungsstrategien</li> </ul>
<b>Wo:</b>	Klinik für Kieferorthopädie und Kinderzahnmedizin Hebelstr. 3 4056 Basel/Schweiz	
<b>Teilnahmegebühr:</b>	pro Kurstag: 280,- €/400,- CHF bzw. 180,- €/250,- CHF (Assistenten) beide Tage: 520,- €/750,- CHF bzw. 320,- €/450,- CHF (Assistenten)	
<b>Anmeldung:</b>	Klinik für Kieferorthopädie und Kinderzahnmedizin Prof. Dr. Dr. H.-F. Zeilhofer, Klinikvorsteher a. i. Sekretariat Frau Jacqueline Burger Tel.: +41-61/267 26 41 Fax: +41-61/267 26 57 E-Mail: <a href="mailto:Jacqueline.Burger@unibas.ch">Jacqueline.Burger@unibas.ch</a>	
	oder: Frau Renate Lorms c/o Dr. Habersack Tel.: 08 81/10 95 Fax: 08 81/16 45 E-Mail: <a href="mailto:hasund@karinhabersack.de">hasund@karinhabersack.de</a>	



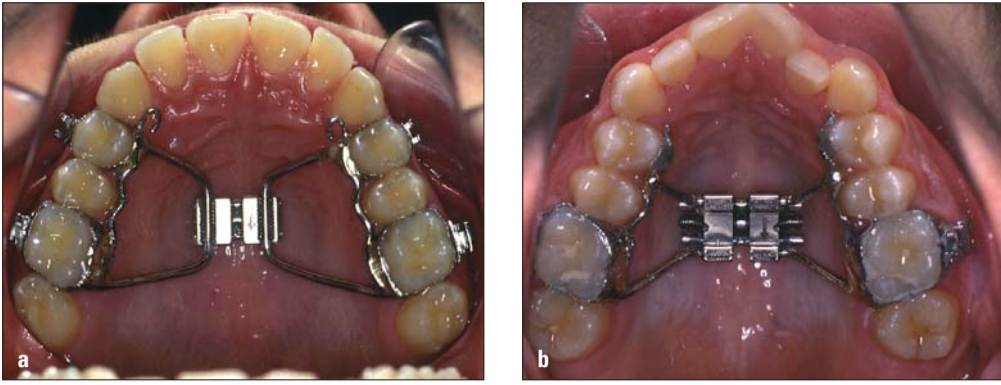


Abb. 5a, b: Apparaturvarianten: bändergetragene GNE mit Protraktionshäkchen (Laserverbindung) (a), Klebepads an 14/24 (b).

nell vorgegebenen Grenzen im Unterkiefer müssen respektiert werden, um Rezidive zu vermeiden. Um die forcierte Erweiterung der Gaumennaht zu erzielen, sind ein spezielles Apparaturdesign sowie eine standardisierte Methodik unerlässlich. In jedem Fall sollte eine festsitzende Apparatur verwendet werden. Abhängig vom Dentitionsstadium ist im Milch- und frühen Wechselgebiss (Abb. 4a-f) die Acrylschienen-GNE (Winsauer) eine häufig gewählte Alternative zur bändergetragenen Apparatur (Derichsweiler). Die dentalen Verankerungseinheiten müssen stabil mit der Palatinalsplitschraube verbunden sein, um eine maximale Rigidität der Apparatur gegenüber den bei der Aktivierung auftretenden Kräften zu gewährleisten. Der Stellmodus sollte initial drei Aktivierungen pro Tag betragen.

Ab dem sechsten Tag nach Insertion sind dann jeweils zwei Aktivierungen durchzuführen, bis die gewünschte Expansion erreicht ist. Dabei wird der Platzbedarf für die bukkopalatinale Aufrichtung (Torque) der initial gekippten Seitenzähne einkalkuliert, sodass eine entsprechende Überexpansion erfolgen muss. Klinisches Zeichen der Öffnung der Sutura ist das entstehende Diastema mediale. Nach Ende der aktiven Phase verbleibt die Apparatur für mindestens vier, in der Regel sechs Monate in situ. Anschließend erfolgt je nach Kasuistik die Retention mit herausnehmbaren Geräten beziehungsweise die Weiterbehandlung mittels Multibandapparat. Um den Behandlungsablauf der Gaumennahterweiterung für Patient, Eltern und Behandler zu optimieren, ist das

Befolgen eines Ablaufprotokolls unerlässlich, welches Punkte zu Aufklärung und Instruktion des Patienten sowie alle vom Behandler durchzuführenden Arbeitsschritte enthält. Liegen initial idiopathische Resorptionen oder andere Probleme an den Ankerzähnen vor, wie parodontale Schäden oder umfangreiche Restaurationen, ist eine implantatgetragene GNE als Alternative zu überdenken. Bei Zeichen der Nichtöffnung der Sutura palatina mediana wie persistierenden ausstrahlenden Schmerzen bis zur Nasenwurzel oder „flaring out“ der Ankerzähne muss die Behandlung unterbrochen werden. In der Spätbehandlung muss bereits vor Behandlungsbeginn über die eventuelle Notwendigkeit der SARPE aufgeklärt werden. Im Erwachsenenalter kann die chirurgisch unterstützte

GNE in das interdisziplinäre Konzept der kieferorthopädisch-kieferchirurgischen Kombinationstherapie integriert werden. Dies ist häufig der Fall bei Klasse II-Dysgnathien sowie auch bei Laterognathien, wo jeweils eine maxilläre Erweiterung der mandibulären Vor- respektive Seitverlagerung vorausgeht. In ausgewählten Fällen, abhängig von der kieferorthopädischen Vorbehandlung, kann die chirurgische Gaumenerweiterung zeitgleich mit Umstellungsosteotomien am Ober- und Unterkiefer erfolgen, ein Verfahren, das Professor G. W. Paulus (München) in den letzten Jahren vermehrt angewandt hat, um dem Patienten einen zusätzlichen operativen Eingriff zu ersparen. Er entwickelte auch neben der klassischen SARPE (2 piece maxilla) ein neues Verfahren (3 piece maxilla), bei dem die Osteotomielinien am Gaumen beidseitig paramedian verlaufen. Für den Patienten birgt diese Methode ästhetische Vorteile bei vergleichbarem transversalen Effekt. Sowohl die konventionelle als auch die chirurgisch unterstützte GNE hat weitreichende basale, dentale und funktionelle Effekte, die komplex auf das Mittelgesicht einwirken. Die Indikationsstellung und Durchführung der forcierten Gaumennahterweiterung setzt daher Fachkompetenz und kritische Evaluierung voraus.

Protokoll (Checkliste GNE) und Literaturempfehlungen können bei den Verfassern angefordert werden. **KN**

**KN Kurzvita**



**Dr. med. dent. Julia Becker**

- 1999–2004 Studium der Zahnmedizin an der Universität Witten/Herdecke, gefolgt von zweijähriger allgemeinärztlicher Tätigkeit
- seit 2007 Weiterbildungsassistentin bei Dr. Karin Habersack
- Teilnahme am Curriculum Kieferorthopädie der Bayerischen Landes-zahnärztekammer

**KN Adresse**

Dr. Karin Habersack  
Herzog-Christoph-Straße 7  
82362 Weilheim  
Tel.: 08 81/10 95  
Fax: 08 81/16 45  
E-Mail: hasund@karinhabersack.de  
www.hasund-orthodontics.de

**KN Kurzvita**



**Dr. med. dent. Karin Habersack**

- Studium der Zahnheilkunde an der LMU München
- kieferorthopädische Fachausbildung in München und an der Universität Bergen/Norwegen
- Niederlassung als Fachzahnärztin für Kieferorthopädie in weiterbildungsberechtigter Praxis in Weilheim/Obb.
- seit 2000 Lehrauftrag für das Fach Kieferorthopädie an der LMU München und seit 2008 an der Universität Basel
- Mitarbeit in DIN Nudent und ISO zur Normung kieferorthopädischer Materialien
- Fellow im International College of Dentists
- Referentin im Curriculum Kieferorthopädie der Bayerischen Landes-zahnärztekammer, im Erasmusprogramm Kieferorthopädie der Medizinischen Hochschule Hannover und in eigener Kursreihe zusammen mit Professor Hasund

ANZEIGE

Abrechnungssoftware | Hardware | **Digit. Röntgen** | Fortbildung | Service



# Mission Zukunft

Ihr Start in die digitale Röntgentechnik:

- **Zukunftsweisend:** fortschrittlichste Technik für beste Bilder mit Geräten von Morita
- **Effizient:** vollautomatische Dosierung der Strahlung
- **Service:** immer ein Standort in Ihrer Nähe

Fordern Sie unser Informationsmaterial an oder vereinbaren Sie einen Beratungstermin!

**Jetzt anrufen: 0 18 05/54 68 33 68\*** [www.linudent.de](http://www.linudent.de)

\* 14 ct/min aus dem Festnetz der Deutschen Telekom AG. Mobilfunktarife können abweichen.

Alles kann so einfach sein.

**LinuDent-KFO**  
powered by PHARMA-TECHNIK