

Selbstligierende Lingualsysteme – ein Fallbericht

Linguale Bracketssysteme müssen neben ästhetischen Aspekten vor allem durch eine effektive Wirkungsweise sowie leichtes Handling überzeugen. Inwieweit diese Voraussetzungen beim In-Ovation® L-System gegeben sind, demonstrieren die Dres. Constanze Stubbe und Heiko Goldbecher in folgendem Beitrag.

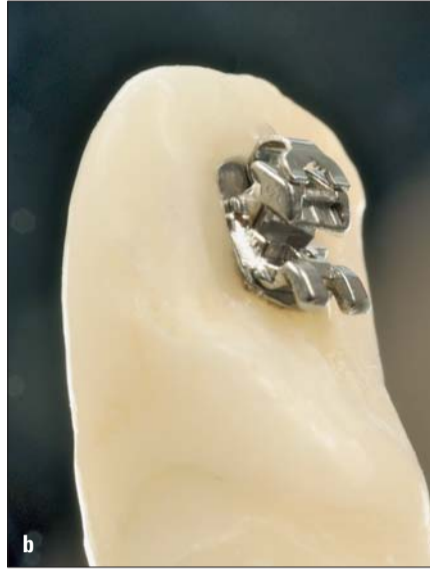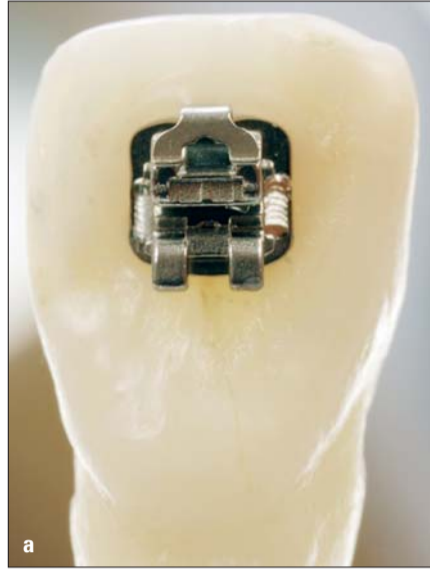
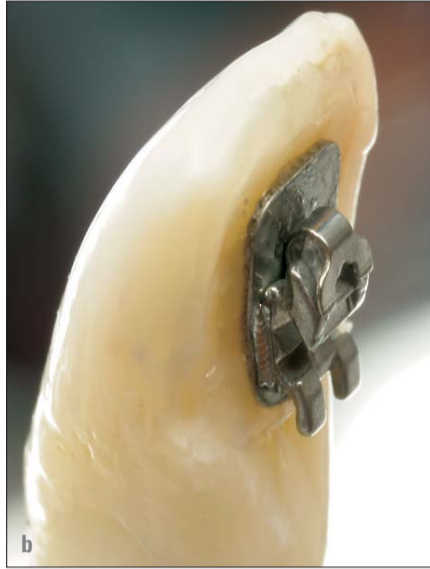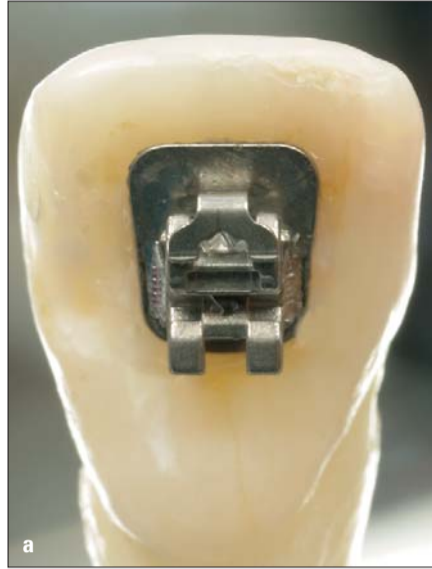


Abb. 1a, b: In-Ovation® L-Bracket mit geöffnetem Verschlussclip mit großer Klebebasis auf einem seitlichen Schneidezahn.

Abb. 2a, b: In-Ovation® L-Bracket mit geöffnetem Verschlussclip mit kleiner Klebebasis auf einem seitlichen Schneidezahn. Durch die beiden Klebebasen-Varianten – klein (MTM) und groß – ist eine individuelle Anpassung an die Morphologie des Zahnes möglich.

Abb. 3: Klebebasis mit Markierung – die stark strukturierte Netz-basis erlaubt den Einsatz von hochviskosen Bracketadhäsiven.

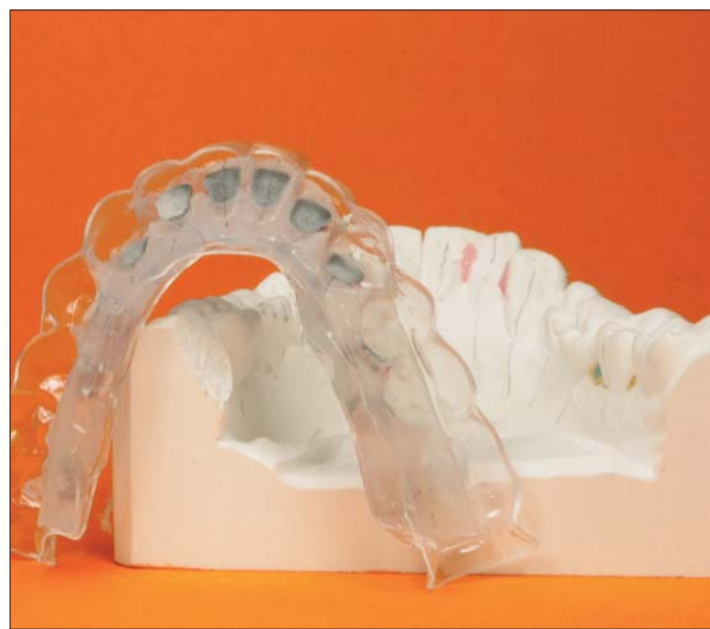

Abb. 4: Miniplastschiene mit Silikon Schlüssel zum indirekten Kleben – gut sichtbar sind die Achsenmarkierungen auf dem Gipsmodell und das Wachs zum Abdecken von Unterschnitten. Die Brackets haben jetzt eine individualisierte Klebebasis.

steller in zwei unterschiedlichen Größen zur Verfügung gestellt.

Wir haben in unserer Praxis mit verschiedenen Lingualsystemen gearbeitet und sind vor allem von der einfachen und schnellen Handhabung dieses Bracketesystems überzeugt. Im Gegensatz zu Alignerschiene hat der Patient nun nicht mehr die Möglichkeit, die Tragedauer der Apparatur zu beeinflussen. Rotationen, Veränderungen der Bisslage, ja selbst schwierigere Korrekturen lassen sich mit In-Ovation® L gut durchführen. Wie auch bei vestibulären Systemen können an den Flügeln problemlos Gummiketten, Gummifäden oder Kobayashi-Ligaturen zusätzlich befestigt werden.

Aufgrund des Speichelflusses ist die Mundhygiene bei lingual geklebten Brackets erfahrungsgemäß besser. So konnten auch in unserer Praxis keine vermehrte Zahnsteinbildung – insbesondere an den unteren Frontzähnen – beobachtet werden, was eine gute Voraussetzung für das dauerhafte Funktionieren des Schließmechanismus der Klappchen (Clips) darstellt. Die Positionierung der Brackets ist sowohl direkt als auch indirekt möglich. Da die Sicht am Patienten lingual jedoch eher eingeschränkt ist, bevorzugen wir die indirekte Technik mittels Übertragungs-

schiene. Hierzu positionieren wir die Brackets mittels lichterhärtendem Kunststoff auf das Gipsmodell und können so bis zum Aushärten des Bracketadhäsivs die gewünschte Position exakt bestimmen und beliebig korrigieren. Im Labor werden dann Silikon Schlüssel und Tiefziehschiene hergestellt.

Durch die Nutzung von Übertragungstrays zum Setzen der Brackets im Mund verkürzt sich die Dauer des Behandlungstermins für Patient und Kieferorthopäden um ca. zwei Drittel. Nicht nur bei erwachsenen Patienten stößt diese Art des Bracketklebens auf positive Resonanz.

Die Tiefziehschiene werden mittels eines chemisch härtenden 2-Phasen-Bracketadhäsivs im Mund eingesetzt und nach einer Aushärtungszeit von drei Minuten wieder vorsichtig entfernt. Der individualisierte Bogen kann nach Beseitigung der Wachsabdeckung und etwaig verbliebener Silikonreste in den Bracketslot eingesetzt werden. Durch den indirekten Klebevorgang wird die Bracketbasis individualisiert und der Zahnoberfläche direkt angepasst.

Dieser Arbeitsschritt ist ohne den Einsatz eines zahntechnischen Labors möglich. Der Behandler bestimmt selbst die Schichtdicke der Kunststoffbasis und die Position der Brackets auf dem Modell. Auf diese Weise ist es möglich, die unterschiedlichsten Neigungen der Lingualflächen und vestibulär-lingualen Dickenunterschiede der einzelnen Zähne – insbesondere an den Frontzähnen – von vornherein auszugleichen. Zusätzliche Biegungen I. und III. Ordnung, die sonst eventuell not-

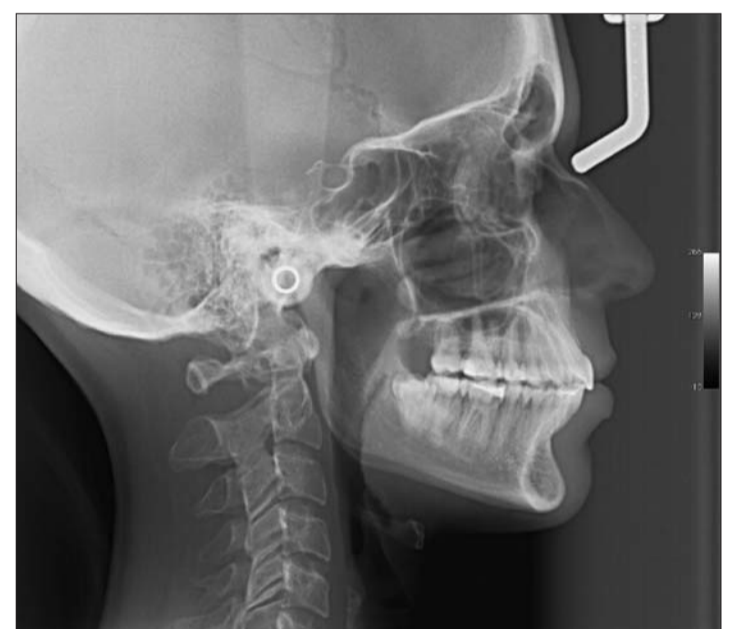


Abb. 7: Fernröntgenbefund nach Entbänderung.

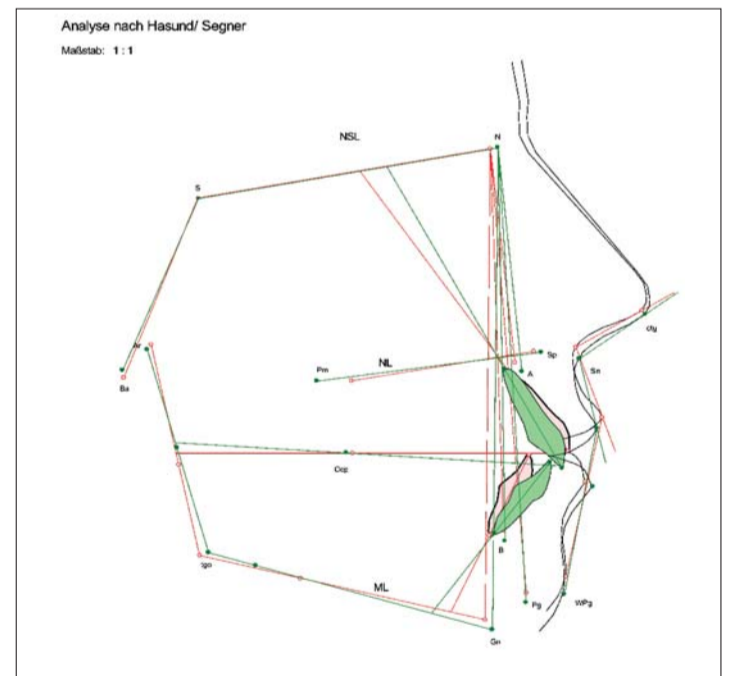


Abb. 8: Die Analyse des Fernröntgenbildes zeigt, dass der Ausgleich der Rücklage des Unterkiefers durch dentale Kompensation mit Retrusion der OK-Front und Protrusion der UK-Front erreicht wurde.

Immer mehr Patienten wünschen sich eine „unsichtbare“ kieferorthopädische Behandlung. Um diesem Wunsch zu entsprechen, werden heutzutage viele Behandlungsmöglichkeiten angeboten. So erfüllen diverse Alignersysteme, zahnfarbene vestibuläre Multibracketapparaturen und natürlich auch Lingualbrackets den Wunsch nach einer schnellen sowie ästhetischen Korrektur von Zahnfehlstellungen.

Jedoch sollten ästhetische Bracketssysteme nicht nur den Patienten, sondern vor allem auch dessen Anwender, den

Kieferorthopäden, überzeugen. Insbesondere Apparatereigenschaften sowie Wirkungsweise stehen hierbei im Mittelpunkt und mit ihnen wichtige Faktoren wie Torque- und Rotationskontrolle von Zahnbewegungen, aber auch die leichte Handhabbarkeit. Im vorliegenden Artikel möchten wir auf das selbstligierende In-Ovation® L-System* genauer eingehen. Die konfektionierten Twinbrackets dieses Systems verfügen über einen 0,018"er Slot. Die Basis mit ihrer Netzstruktur bietet eine gute Retention an der Zahnoberfläche und wird vom Her-

wendig würden, sind somit vermeidbar. Bei anderen Systemen hingegen erfolgt die Planung und

Herstellung des gesamten Brackets inklusive der individualisierten Bracketbasis im Labor. Das bedeutet ein Ver-

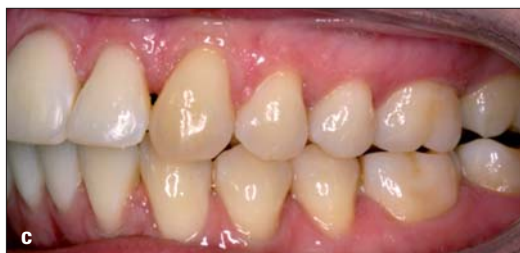
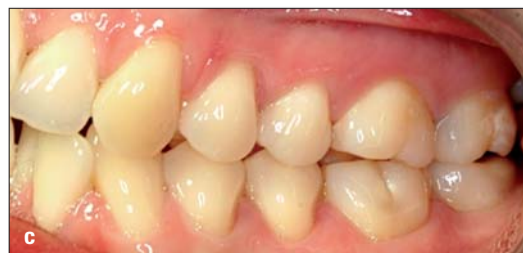
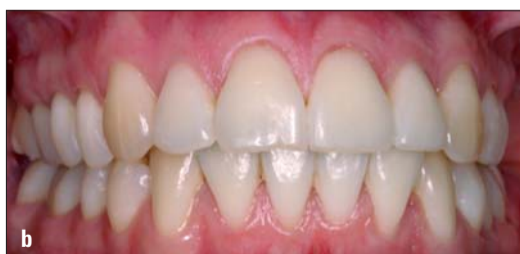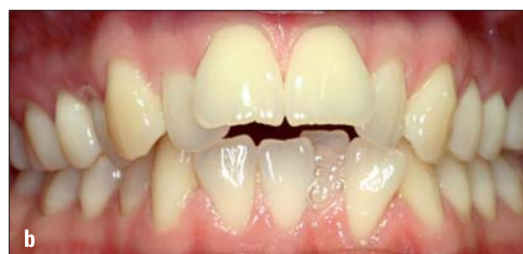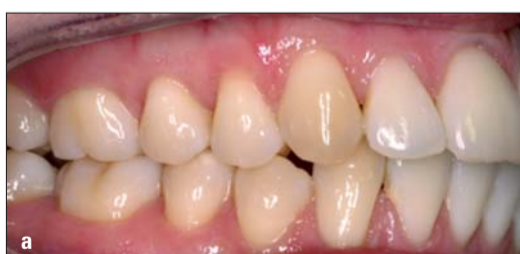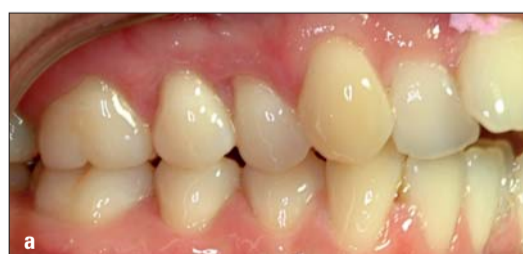Abb. 5a–c: Anfangsbefund.

Abb. 6a–c: Nach Entbänderung. Die Zähne 18, 47, 28 und 37 müssen sich noch setzen und wurden facettierend eingeschliffen.

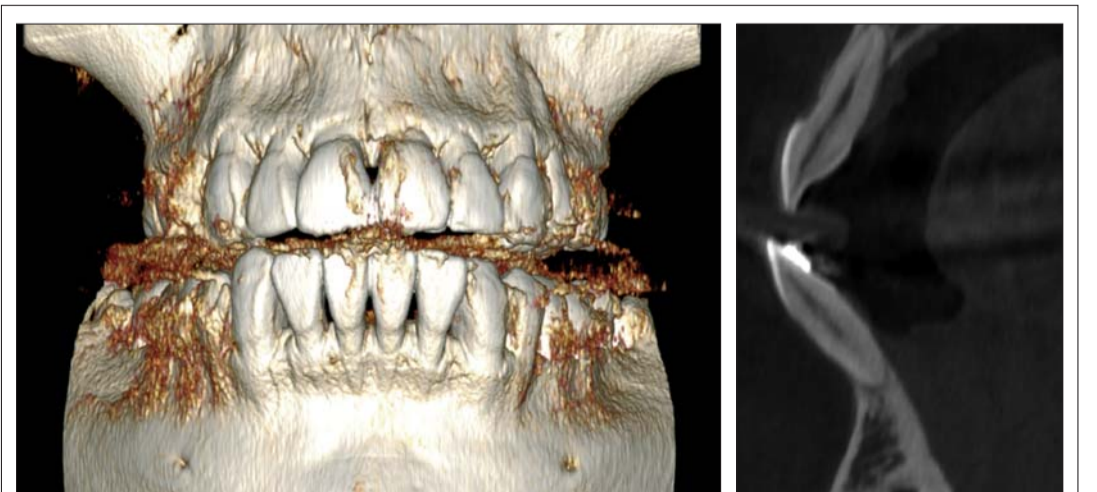


Abb. 9: Knochenangebot zum Zeitpunkt der Entbänderung.

Abb. 10: Achsstellung der UK-Front (hier 31) im DVT vor dem Entbändern.




Abb. 11: Interradikuläres Knochenangebot im DVT vor Entbänderung.

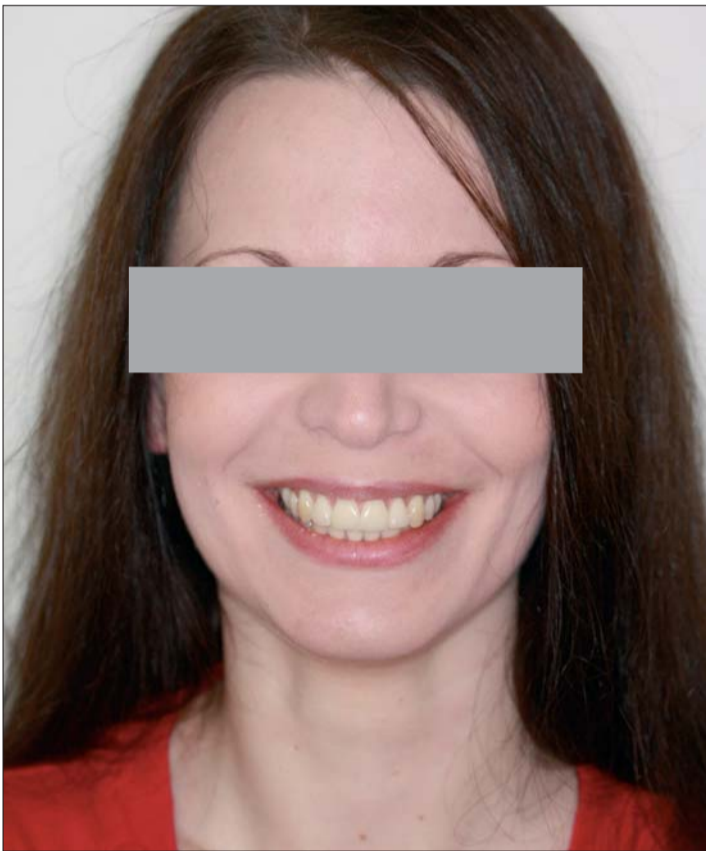

Abb. 12: En face-Bild zum Zeitpunkt der Entbänderung mit sichtlich zufriedener Patientin.

schieben von Wertschöpfung aus der kieferorthopädischen Praxis hin zum zahntechnischen Labor.

Für linguale Bracketsysteme werden diverse vorkonfektionierte Bögen angeboten. Allerdings müssen auch diese Bögen individuell angepasst werden. Das Eingliedern des Bogens erfordert eine gewisse Übung des Behandlers, da die Sicht erschwert ist. Eine gute Lagerung des Patienten ist dabei unerlässlich, auch wird ihm manchmal etwas Geduld abverlangt.

Die Akzeptanz des Patienten gegenüber der Lingualapparatur ist sehr gut, da störende Bereiche mit Kunststoff abgedeckt werden können. Die Sprache ist meist nur anfangs mehr oder minder beeinträchtigt. Bereits nach wenigen Wochen ist eine Veränderung der Zahnstellung zu erkennen. Da nicht nur runde Bögen verwendet werden können, sind auch Bewegungen III. Ordnung möglich. Ein Wurzeltorque und eine damit verbundene achsengerechte Einstellung der Zähne setzen allerdings einen slotfüllenden Bogen voraus.

Insgesamt lässt sich feststellen, dass die linguale Behandlungsweise in unserer Praxis vor allem bei Erwachsenen immer beliebter wird. Die Unsichtbarkeit der Apparatur, der Tragekomfort nach nur kurzer Eingewöhnungszeit und nicht zuletzt ein schnell sichtbarer Behandlungserfolg locken immer mehr Patienten in die kieferorthopädische Praxis. Mit dem In-Ovation® L-System steht dem Kieferorthopäden ein einfach zu bedienendes, komfortables Behandlungsmittel zur Verfügung, welches auch für Neueinsteiger eine gute Möglichkeit bietet, mit der linguale Behandlungs-

weise auf unkomplizierte Art vertraut zu werden.

Vorteile:

- nach kurzer „learning curve“ zügiges Ein- und Ausgliedern der Bögen
- zungenfreundliches Design für gute Selbstreinigung der Zähne
- sehr flache Brackets mit trotzdem guten Unterschnitten für Elastikketten
- sehr gute Rotationsübertragung durch großen mesiodistalen Flügelabstand und aktiven Verschlussclip
- durch Twin-Design gute Torqueübertragung

Nachteile:

- bei Zapfenzähnen, starken Verschachtelungen und Ro-

KN Kurzvita



Dr. Constanze Stubbe

- 1994–1999 Studium der Zahnheilkunde an der Martin-Luther-Universität Halle-Wittenberg
- Promotion 2004
- seit 2005 Fachärztin für Kieferorthopädie
- 2004–2009 Wissenschaftliche Mitarbeiterin an der Poliklinik für Kieferorthopädie der Martin-Luther-Universität Halle-Wittenberg
- seit 2010 tätig in der KFO-Praxis Dr. Heiko Goldbecher in Halle (Saale)

tationen um mehr als 45° erst als zweites Bracket verwendbar

- geöffnete Verschlüsse müssen vor Erstellung des Silikon-schlüssels mit Wachs abgedeckt werden
- hoher Preis

Fallbeispiel (Patientin, 27 Jahre)

Befund

- frontaler Engstand mit Unterentwicklung des Zwischenkiefers
- sagittale Schneidekantenstufe 7 mm bei Rücklage des UK um drei Viertel PB mit Zwangsbiss durch Retrusion von 12 und 22
- 17 und 27 mit ausgedehnter Karies
- 18 und 28 im Durchbruch
- buccal corridors durch einen Schmalkiefer

Therapieziel

- Extraktion 17 und 27 mit anschließendem Lückenschluss
- Aufrichtung der Prämolaren und Nachentwicklung der Zahnbögen
- Auflösen des Engstandes in der Front
- dentale Kompensation der Rücklage

Therapie

- April 2008: Beginn der Therapie nach Extraktion von 17 und 27 mit Insertion der Brackets
- Oktober 2008: Befestigen von Mini-Mold-Button auf 13, 23, 36 und 46 zum Spannen von Klasse II-Gummizügen
- Januar 2009: Kontrolle der Achsenstellung der UK-Front im DVT
- Mai 2009: Entfernung der Multibracketapparatur und Insertion eines Kleberretainers im UK (3-3) und einer 0.8 mm-Miniplastschiene im OK, zusätzlich für die Nacht ein klassischer offener Aktivator. KN

* (Anm. d. Red.) DENTSPLY GAC Deutschland, Gräfelfing, www.gac-ortho.de

KN Kurzvita



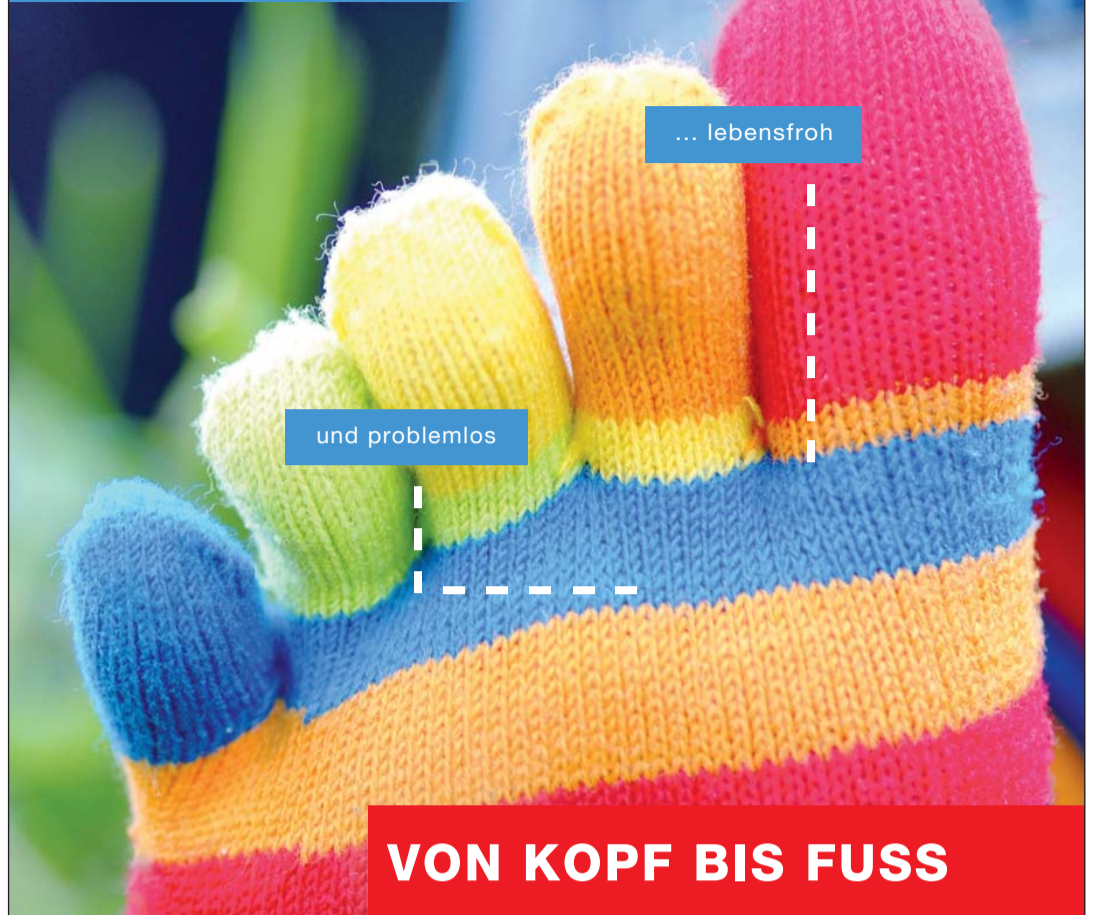Dr. Heiko Goldbecher

- Jahrgang 1969
- 1988–1993 Studium der Zahnmedizin in Greifswald
- 1994 Promotion
- seit 1997 Facharzt für Kieferorthopädie
- seit 1998 niedergelassen in eigener KFO-Praxis in Halle (Saale)
- Zertifiziertes Mitglied des German Board of Orthodontics

KN Adresse

Dr. Heiko Goldbecher
Mühlweg 20
06114 Halle (Saale)
Tel.: 03 45/2 02 16 04
Fax: 03 45/2 08 00 19
E-Mail: heikogoldbecher@web.de
www.stolze-goldbecher.de



Bunte Vielfalt



BIOCRYL® M

Die effektive Art Zahnspargen zeitsparend zu fertigen.

BIOCRYL® M Platten für eine schnelle, mühelose Herstellung: Einfach tiefziehen, ausschneiden – fertig!



Weitere Vorteile der KFO-DESIGN-Platten

- BIOCRYL® M Platten sind in fünf ansprechenden und trendigen Farbkreationen erhältlich: Tiger, Zebra, Rainbow, Polka-Dots, Camouflage
- Hartelastische Acrylplatten aus reinem PMMA
- Monomerfrei, ohne allergene Reizstoffe
- Verbinden sich mit Acrylat
- Automatische Polymerisation der Klammer- und Halteelemente beim Tiefziehprozess mit der BIOSTAR® Druckformtechnik
- Effektiv und effizient – die zeitaufwendige, konventionelle Methode der Drucktopf-Polymerisation entfällt!

SCHEU-DENTAL GmbH
www.scheu-dental.com

Am Burgberg 20
58642 Iserlohn · Germany

