

## Dr. Carrière in Düsseldorf

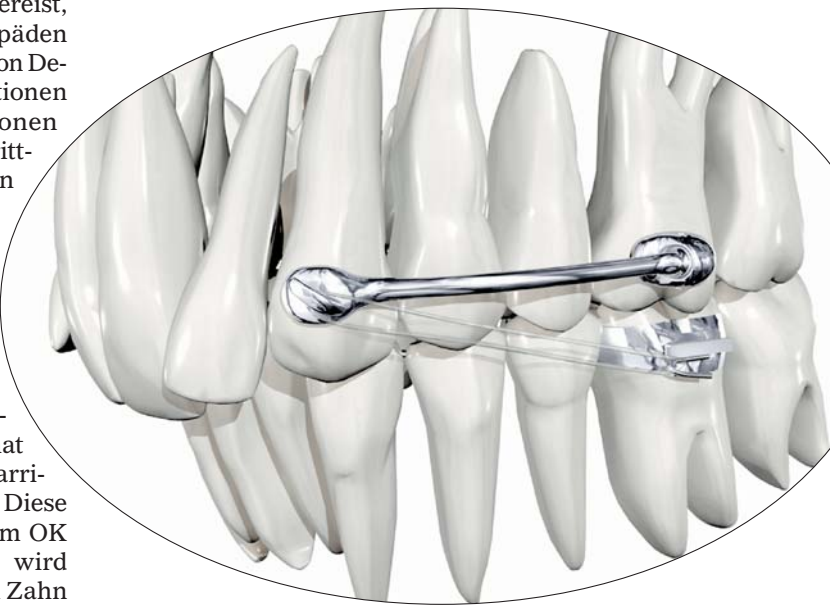


Dr. Luis Carrière vermittelte einen Tag lang alles Wissenswerte rund um den klinischen Einsatz des von ihm entwickelten Carrière Distalizers.

### Fortsetzung von Seite 1

aus dem klinischen Einsatz jener Distalisationsapparatur ergeben, konnten die Teilnehmer des ODS-Kurses „Klasse II-Behandlung mit dem Carrière Distalizer“ in Düsseldorf vom Meister selbst erfahren. Denn Dr. Luis Carrière war eigens aus Spanien angereist, um rund 50 Kieferorthopäden neben der Erläuterung von Designmerkmalen, Indikationen sowie Kontraindikationen insbesondere das schrittweise klinische Vorgehen bei Anwendung dieses von ihm entwickelten Gerätes zu vermitteln. Gerade um bei Klasse II-Verzahnungen aufgrund aufgewandeter Molaren die Extraktion bleibender Zähne möglichst zu vermeiden, hat sich der Einsatz des Carrière Distalizers bewährt. Diese zwischen 3er und 6er im OK eingesetzte Apparatur wird wie ein Bracket auf den Zahn geklebt, sodass der Abstand zwischen Eckzahn und 1. Molaren stets konstant bleibt. Durch das Einhängen von Klasse II-Gummizügen (vom 3er des OK zum 6er des UK) wird das bis dahin passive Gerät dann aktiviert und somit

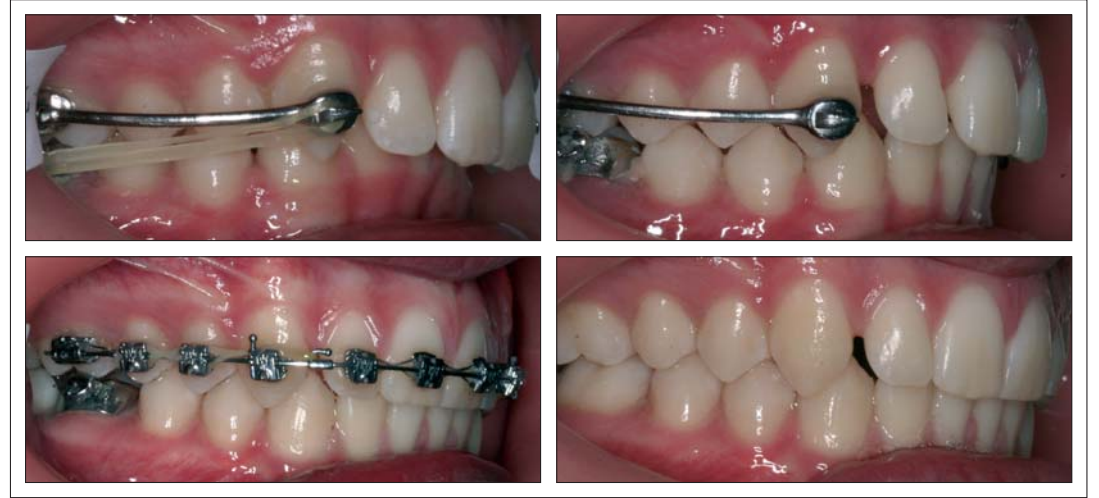eine geradlinige Distalbewegung der beiden oberen Seitenzahnsegmente ermöglicht, während der untere Zahnbogen stabil bleibt. Hierbei empfiehlt Dr. Carrière einen dreimaligen Wechsel der beim Essen herauszunehmenden Gummizüge. Die wirkenden Kräfte sollten 6,5oz. und 1/4



Inch im ersten bzw. 8 oz. und 3/16 Inch im zweiten Monat nicht überschreiten. Schon nach kurzer Zeit entstehen in der während des Distalisationsprozesses frei bleibenden OK-Front die ge-

wünschten Lücken und der komplette Seitenzahnbereich ist in eine Klasse I überführt. Eine wichtige Rolle, so der Referent, spielen hierbei die Molaren. Denn diese sind – um letztlich eine perfekte Klasse I-Verzahnung im Seitensegment erreichen zu können – nach distal zu rotieren. Gleichzeitig muss jedoch deren Überrotation vermieden werden. Um dies zu gewährleisten, verfügt der Distalizer am auf den 6er zu klebenden Ende über ein spezielles Gelenk, mit dessen Hilfe die Molaren auf einfache Weise derotiert werden können. Hat der Molar die korrekte Position eingenommen, verhindert eine Abflachung des Gelenks (eine Art Stopp) dessen weitere Bewegung bzw. Überrotation.

Das auf den 3er zu klebende Ende des Distalizers verfügt hingegen nicht über ein solches Gelenk. Vielmehr stellt es eine starre Verbindung dar, wodurch eine Rotation bzw. ein seitliches Verkippen des 3ers von Vornherein vermieden wird. Die Eckzahnbasis verfügt jedoch über ein Häkchen zum Einhängen der Klasse II-Gummizüge.



Und gerade das macht ihre klinische Effizienz aus. Insbesondere im Bereich der Kieferorthopädie ist die Osteoblasten- und Osteoklasten-Aktivität von großer Bedeutung, steuert sie doch die homogene Verteilung der Zellen. Wird mithilfe der eingehängten Gummizüge eine Kraft erwirkt, ist bei diesem Gerät eine klare Krafrichtung vorgegeben. Das heißt, jene Zellen, welche für die Resorption und Knochenanlagerung verantwortlich sind, werden aufgrund geringer und geradlinig ausgerichteter Kräfte völlig homogen arbeiten können, so der Referent. Denn bei Einsatz dieser Apparatur findet ein eher sanftes, die anatomischen Gefäßstrukturen des menschlichen Körpers berücksichtigendes Vorgehen statt. Einen wesentlichen Teil des Behandlungserfolges stellt die Verankerung im Unterkiefer dar. Wurde früher meist ausschließlich ein Lingualbogen eingesetzt, kommt heutzutage – gerade wenn Patienten über eine weichere Muskulatur verfügen – oft ein Aligner (von 6 bis 6 oder 7 bis 7) zum Einsatz. Um den Gummizug problemlos am geklebten Molarenröhrchen zu befestigen, wird die Schiene hierbei auf der bukkalen Seite in Höhe des 1. Molaren etwas ausgeschnitten. Eine weitere Möglichkeit der Verankerung stellen kieferorthopädische Miniimplantate (1,2 bis 1,8 mm Ø) dar, die im bukkalen Bereich des UK zwischen erstem und zweitem Molaren zu inserieren sind. Dies kommt aber momen-

tan noch sehr selten zum Einsatz.

Ist die Klasse I im Seitenzahngebiet erreicht, wird der Distalizer entfernt und es kann mit der nächsten (voll behänderten) Behandlungsphase oder auch in steigendem Umfang mit einer Alignertherapie begonnen werden. Die Multibandtherapie sollte hinsichtlich des wirkenden Kräfte-niveaus möglichst genauso minimalistisch vonstatten gehen wie die erste Behand-

tur und Elastikketten entfernt und der Fall schließlich mithilfe des Schlussbogens ( $\beta$ -Titan) zu Ende gebracht werden. Hat man nun schon einmal den Meister selbst zu Gast, muss diese Tatsache natürlich auch voll und ganz ausgenutzt werden. So nutzten viele Kursteilnehmer die Chance, Fragen zum Distalizer sowie dessen klinischen Einsatz an den Geräteentwickler zu richten. Was passiert z. B. mit dem bereits durchgebrochenen 2.



Hatten nach dieser gelungenen Veranstaltung allen Grund zur Freude – Dr. Luis Carrière (li.) sowie Corinna und Roman Denecke von der Firma ODS.

lungsphase. Dr. Carrière verwies hierbei auf den Einsatz passiver selbstligierender Brackets wie z. B. das Carrière-System. Kommen parallel noch thermoelastische Bögen zur Anwendung, sei eine schonende Behandlung mit sanften Kräften und niedriger Friktion gewährleistet.

Um sich den physikalischen sowie physiologischen Gegebenheiten während der Multibandtherapie optimal anpassen zu können, wird zunächst der Einsatz eines thermoelastischen .014"er Bogens empfohlen. Im weiteren Behandlungsverlauf sollten dann thermoelastische Drähte der Dimensionen .014" x .025", .017" x .025", .019" x .025" sowie ein .019" x .025"  $\beta$ -Titan-Draht als Finishing-Bogen zur Anwendung kommen.

Um die erreichte Klasse I-Verzahnung im Seitensegment auch während der Multibandphase zu erhalten, empfiehlt sich der Einsatz einer vom 6er zum 3er (unterhalb des Bogens) gespannten Draht-8er-Ligatur. Diese sorgt dafür, dass sich der komplette Seitenzahnbereich wie eine feste Einheit verhält. Zum Schließen von Diastemas in der Front wird zunächst eine Elastikkette von 2 bis 2 unter den Bogen gespannt, danach eine 8er Ligatur. Anschließend wird der Bogen wieder einligiert. So wird auch hier eine feste Einheit erreicht und es kann mit der Retraction der Front begonnen werden. Hierfür wird über den Bogen eine Elastikkette vom 5er bis zu einem Crimp-Häkchen zwischen 2 und 3 gespannt, die über den 3er hinweg führt und im Häkchen eingehängt wird. Ist die Front retrahiert, können Liga-

oberen Molaren, wenn die Apparatur auf den 1. Molaren im OK geklebt ist? Dieser wird, so Dr. Carrière, problemlos der Bewegungslinie folgen. Kann die Apparatur auch bei High-Angle-Fällen oder offenen Bissen eingesetzt werden? Antwort: Wenn genügend Verankerung sowie ein gutes Zungentraining vorhanden ist, steht auch hier einem Einsatz des Gerätes nichts im Wege. Zu beachten sei lediglich, dass die eingesetzten Kräfte der Gummizüge etwas geringer sein sollten. Kann bei noch nicht voll eruptierten Eckzähnen auch von 4 bis 6 gearbeitet werden? Antwort: Ja. Hierfür wurden spezielle kleine Größen entwickelt, die dann zum Einsatz kommen. Stellen KG-Probleme eine Kontraindikation für den Distalizer dar? Antwort: Nein. Die Apparatur wirkt nur innerhalb kürzester Zeit im Mund. Zudem seien die Kräfte so geartet, dass, selbst wenn sie einseitig wirken, zu keiner Zeit ein negativer Effekt auftreten kann.

Voraussichtlich noch in diesem Jahr wird es aufgrund der großen Resonanz einen weiteren ODS-Kurs zum Thema Carrière Distalizer geben. Wer die Veranstaltung in Düsseldorf also verpasst haben sollte, dem wird schon bald eine weitere Kursmöglichkeit geboten. ☒

### KN Adresse

ODS GmbH  
Dorfstraße 5f  
24629 Kisdorf  
Tel.: 0 41 93/96 58 40  
Fax: 0 41 93/96 58 41  
E-Mail: info@orthodont.de  
www.orthodont.de



Rund 50 Kieferorthopäden folgten im Düsseldorfer Hotel Meliá interessiert den Ausführungen des Referenten.



Fachlich absolut top war die Simultan-Übersetzung des in englischer Sprache gehaltenen Kurses.



Wer wollte, konnte sich in den Pausen über die komplette ODS-Produktpalette informieren.



Dr. Carrière war nicht nur mit Herz und Seele dabei, sondern stets auch offen für Fragen der Kursteilnehmer.