

## Laser in der Kieferorthopädie

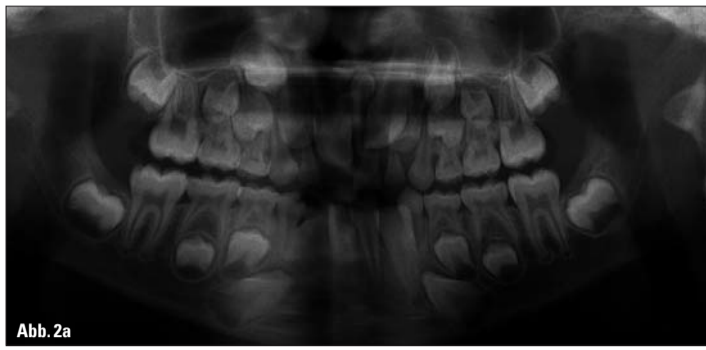


Abb. 2a

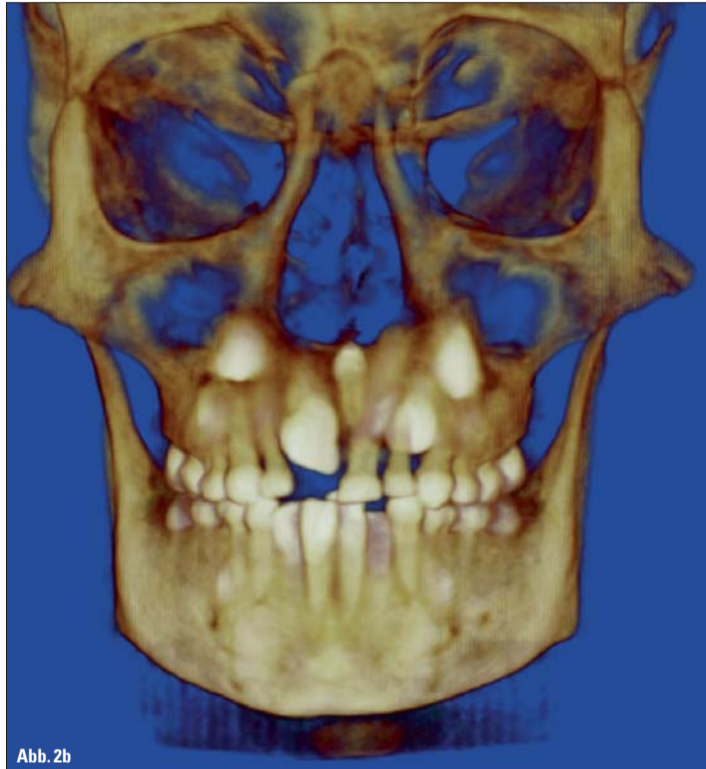


Abb. 2b

### Gingivektomien bei uneruptierten und partiell eruptierten Zähnen

#### Zugang zu uneruptierten Zähnen

Das Durchbrechen von Zähnen ist mitunter durch dicke keratinisierte Gewebeschichten erschwert, die die Zähne überlagern. In solchen Fällen kann das einfache Öffnen der Zahnfleischdecke einen Durchbruch beschleunigen. Bei dem elf Jahre und neun Monate alten Patienten (Abb. 1a) wurden einige Monate vor dieser Aufnahme (Abb. 2a, b) mehrere überzählige Zähne extrahiert und es begann eine kieferorthopädische Behandlung mit dem Ziel der Maxillaexpansion. Die Expansion korrigierte nicht nur die maxilläre Enge, sondern es entstand zudem mehr Raum für die Schneidezähne. Dem Patienten war vor allem die Eruption und Ausrichtung der Frontzähne wichtig, die bislang seinen Mitschülern Anlass zum Spott gegeben hatten.

Über den Zeitraum bis zur Eruption aus eigener Kraft war keine Aussage möglich, es kam eine Zeitspanne von bis zu sechs Monaten infrage. Da jedoch nicht genug keratinisiertes Gewebe für eine sichere Exposition der labialen Oberflächen vorhanden war, entschloss ich mich zur Freilegung der Schneidekanten (Abb. 1b). Zwei Wochen später zeigte sich nicht nur eine exzellente Heilung, auch die Eruption war signifikant vorangeschritten. Wir bestellten

Abb. 2a, b: OPG (a) und iCAT-Aufnahme (b) zeigen die vielfach überzähligen Zähne sowie uneruptierten Schneidezähne.

#### Fortsetzung von Seite 1

Behandlungszeit und mehrere Behandlungstermine eingespart werden. Da bereits eine Menge Informationen zur Technik, Sicherheit und Un-

tersuchungen über die Entscheidung, selbst zu behandeln bzw. zu überweisen, vorliegen, ist es sicher sinnvoll, die Möglichkeiten zur Reduzierung der Behandlungszeit näher zu betrachten.

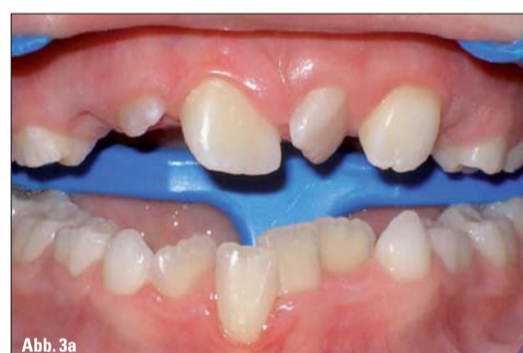

Abb. 3a

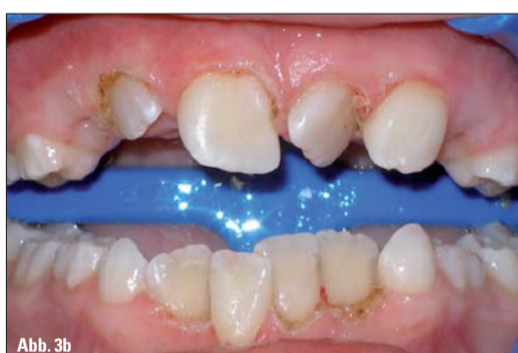

Abb. 3b

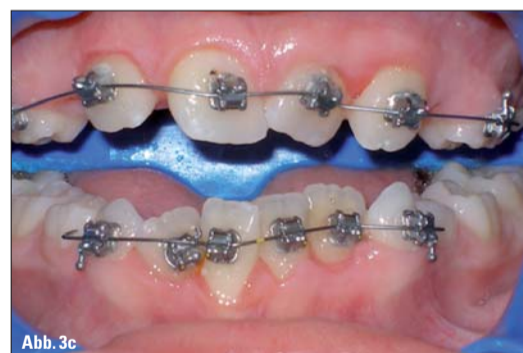

Abb. 3c




Abb. 3a-c: Drei Monate später waren die Zähne soweit eruptiert, um eine Gingivektomie durchzuführen, wobei eine 1 mm breite Zone keratinisierten Gewebes belassen wurde (a). Unmittelbar nach Durchführung (b) sowie zwei Wochen später (c).

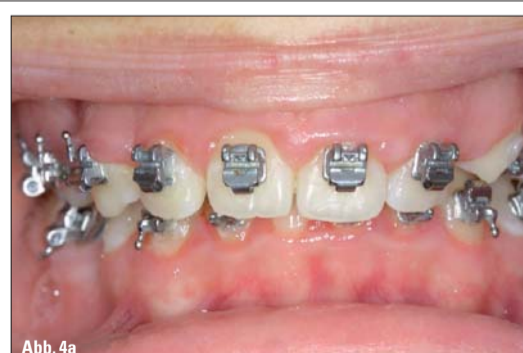

Abb. 4a

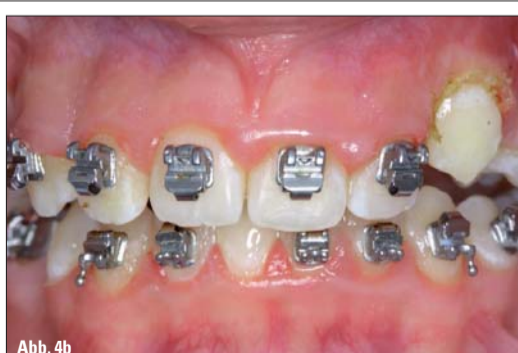

Abb. 4b

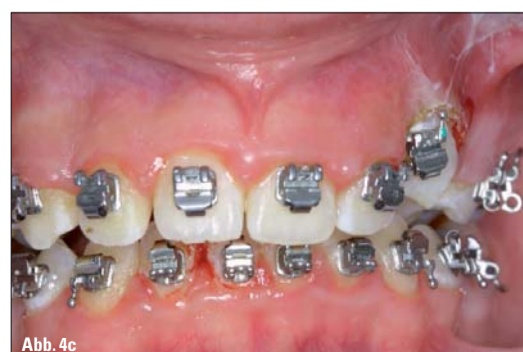

Abb. 4c

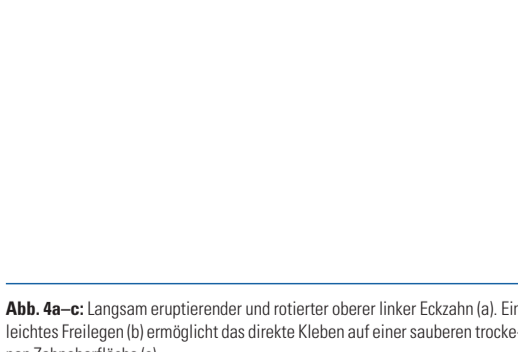


Abb. 4a-c: Langsam eruptierender und rotierter oberer linker Eckzahn (a). Ein leichtes Freilegen (b) ermöglicht das direkte Kleben auf einer sauberen trockenen Zahnoberfläche (c).

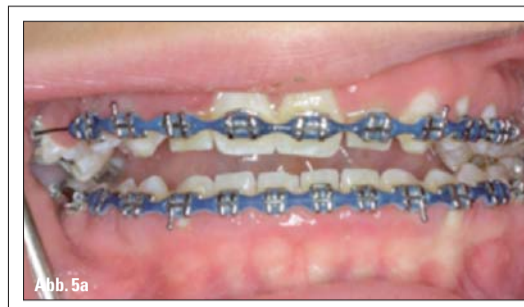

Abb. 5a

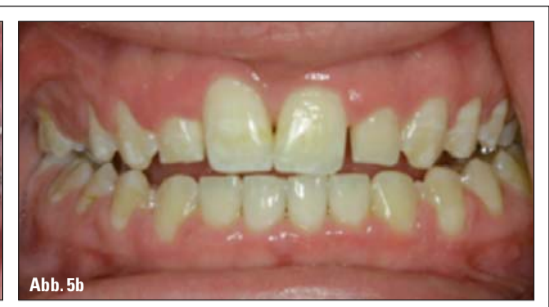

Abb. 5b

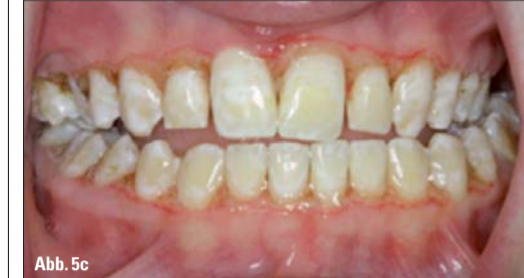

Abb. 5c

Abb. 5a-c: So stellte sich der Patient vor (a). Nach dreimonatiger Prophylaxe und verbesserter Mundhygiene (b). Unmittelbar vor dem Wiedereinsetzen der kieferorthopädischen Apparatur wurde eine Gingivektomie durchgeführt (c).

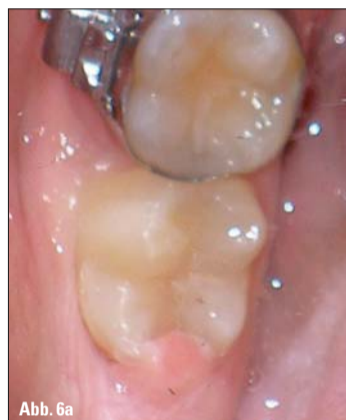

Abb. 6a

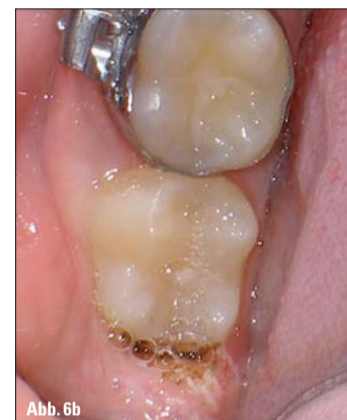

Abb. 6b

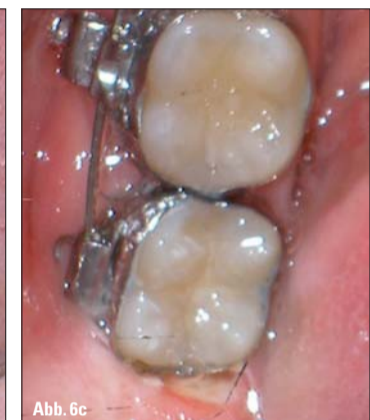

Abb. 6c

Abb. 6a-c: Vor Operculektomie (a), nach Operculektomie - vorbereiteter Molar für das Anlegen eines Bandes (b), Molarenband und Bogen werden während des gleichen Termins eingebracht (c).

den Patienten drei Monate später wieder zur Gingivektomie und zum Kleben.

#### Zugang zu partiell eruptierten Zähnen

Nach drei Monaten zeigte sich eine gesunde Gingiva und die Zähne waren soweit eruptiert, dass eine Gingivektomie möglich war. Wir exponierten die klinischen Kronen der oberen und unteren Schneidezähne, wobei wir eine 1 mm breite Zone keratinisierten Gewebes beließen (Abb. 3). Die korrekte Anwendung eines Soft-Tissue-Diodenlasers ermöglicht eine Exposition, die nicht nur ästhetisch befriedigend ist und innerhalb einer Woche vollständig ausheilt, sie schafft auch ein sauberes trockenes Umfeld, das zum Kleben ideal genutzt werden kann. Die Brackets wurden eingesetzt und wir begannen mit der Ausrichtung der anterioren Zähne. Schon zwei Wochen später zeigte sich eine signifikante Zahnbewegung, die das Lächeln des Patienten verschönerte (Abb. 3c).

In diesem Fall ersparte die Kombination aus einer einfachen Exposition und kleineren Gingivektomien dem Patienten mehrere Behandlungsmonate und eine Anzahl von Behandlungsterminen.

#### Zugang für ideale Bracketplatzierung

Wenn ein Zahn sehr langsam eruptiert oder ein Bracket nur unter Schwierigkeiten ideal zu platzieren ist, kann die Entfernung überschüssigen Gewebes die Behandlung beschleunigen und mehrere Behandlungstermine überflüssig machen. Das ist häufig bei maxillären Eckzähnen der Fall (Abb. 4a-b). Zwar ist hier der linke obere Schneidezahn eruptiert, jedoch ist dieser verdreht und die Krone nur wenig sichtbar. In solch einem Fall gibt es mehrere Therapieoptionen:

1. Abwarten, bis der Zahn weiter eruptiert ist (Wie oft

haben Sie schon sechs Monate oder länger darauf gewartet, dass ein Zahn durchbricht?)

2. Kleben Sie einen Button und befestigen Sie darüber einen Draht, um den Eckzahn ein wenig zu eruptieren. Rebonden Sie weiter apikal und wiederholen Sie den Vorgang, bis ausreichend Krone eruptiert ist, um ein Bracket zu platzieren und die Rotation zu korrigieren.
3. Überweisen Sie den Patienten zur Exposition an einen Spezialisten.

4. Schaffen Sie mit dem Laser die Voraussetzung für eine nahezu ideale Bracketpositionierung und ermöglichen Sie so dem Operateur, den Zahn in den Bogen einzugliedern und gleichzeitig zu rotieren.

Ein Diodenlaser sowie ein einfaches dreiminütiges Verfahren schaffen die Voraussetzungen für eine ideale Platzierung des Brackets und ersparen dem Patienten somit einige Monate Behandlungszeit mit mehreren Behandlungsterminen.



Abb. 7a



Abb. 7b

Abb. 7a, b: Die Patientin wies ein „Gummy Smile“ bei harmonischen Gesichtszügen auf (a). Durch Entfernung überschüssigen Zahnfleisches konnte das Problem gelöst werden (b).

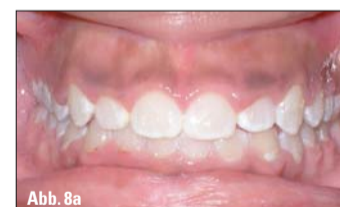

Abb. 8a

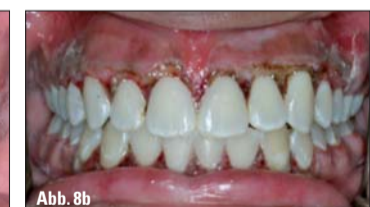

Abb. 8b

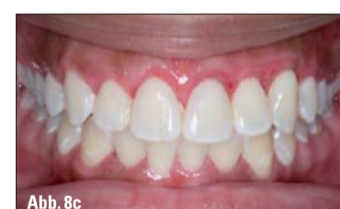

Abb. 8c

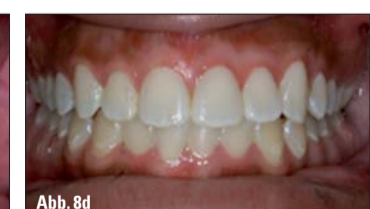

Abb. 8d

Abb. 8a-d: Vor (a), unmittelbar nach (b), eine Woche nach (c) sowie sechs Monate nach erfolgreicher Gingivektomie (d).

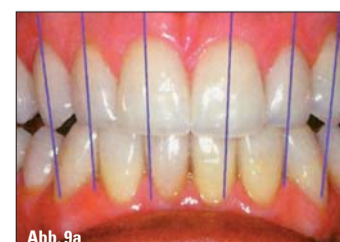

Abb. 9a

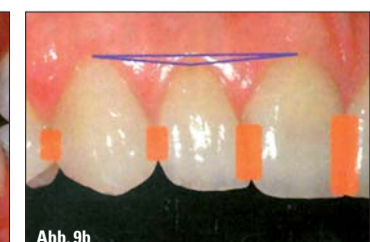

Abb. 9b

Abb. 9a, b: Die Zahnfleischränder bilden sanft geschwungene Kurven mit leicht nach distal geneigter Konturspitze (a). Die Zahnfleischränder der zentralen Schneidezähne und Eckzähne befinden sich auf gleicher Höhe, während der Zahnfleischrand des lateralen Schneidezahns 1 bis 1,5 mm niedriger ist (Zahnfleischhöhe vom zentralen Schneidezahn zum Eckzahn: hoch-niedrig-hoch) (b).

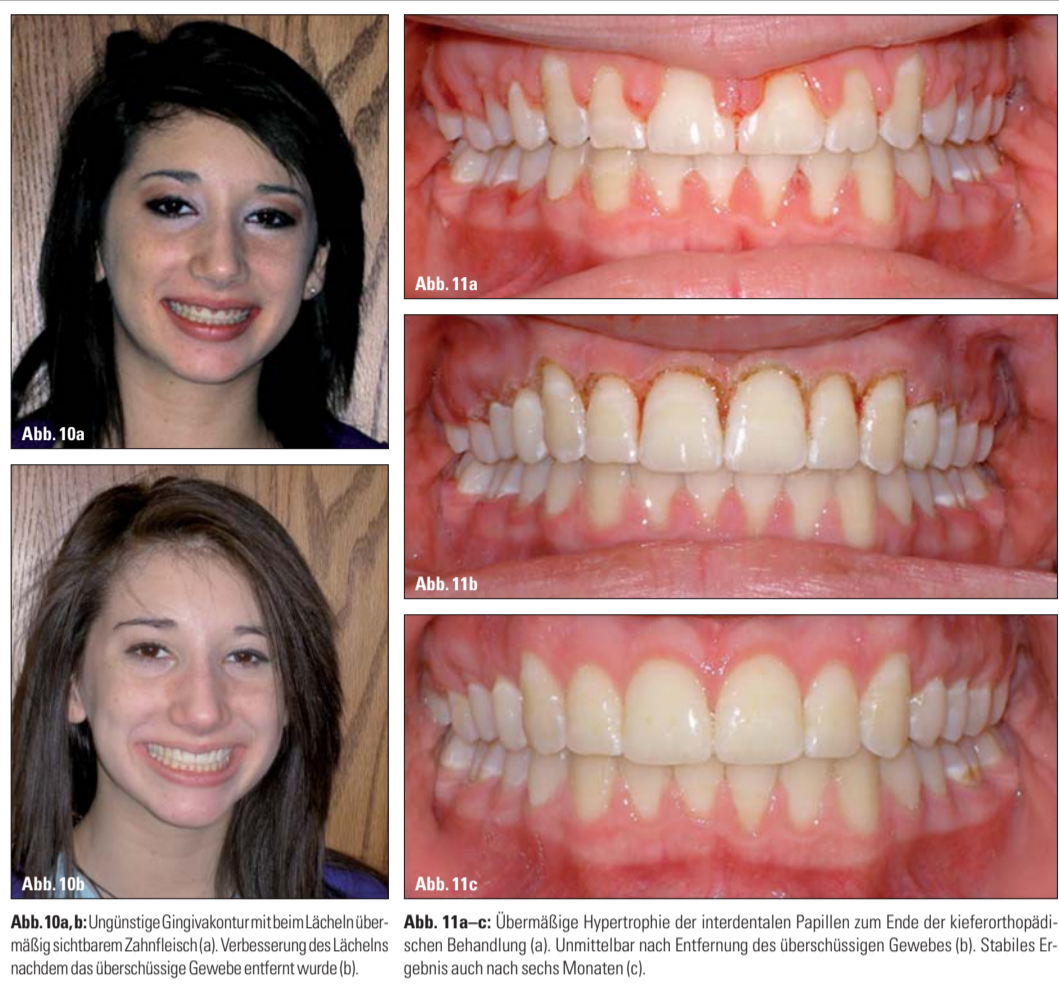

Abb. 10a, b: Ungünstige Gingivakontur mit beim Lächeln übermäßig sichtbar Zahnfleisch (a). Verbesserung des Lächelns nach dem das überschüssige Gewebe entfernt wurde (b).  
Abb. 11a-c: Übermäßige Hypertrophie der interdentalen Papillen zum Ende der kieferorthopädischen Behandlung (a). Unmittelbar nach Entfernung des überschüssigen Gewebes (b). Stabiles Ergebnis auch nach sechs Monaten (c).

**Zugang bei ungenügender Mundhygiene**

Mitunter haben Patienten Schwierigkeiten bei der Mundhygiene und entwickeln inflammatorische Gingivahyperplasien. Selbst nach einer Verbesserung der Mundhygiene geht die Hyperplasie nicht immer vollständig zurück. Abbildung 5 zeigt einen Patienten, der mehrere Jahre lang kieferorthopädisch behandelt wurde und unter schwerer Hyperplasie und Gingivitis litt. Wir entschieden uns, zunächst alle KFO-Apparaturen zu entfernen und überwiesen den Patienten für eine gründliche Untersuchung an seinen Zahnarzt. Selbst nach erfolgter Prophylaxe und nach drei Monaten mit verbesserter Mundhygiene bestand die Hyperplasie noch teilweise. Wir führten eine komplette Gingivektomie im gesamten Mund durch, entfernten überflüssiges Gewebe und ermöglichten dem Patienten damit die Weiterführung einer adäquaten Mundhygiene nach dem Wiedereinsetzen der kieferorthopädischen Apparaturen.

**Zugang bei aufliegenden Operculum**

Es gibt eine große Anzahl von Patienten, bei denen die Therapie erst nach Anlegen von Bändern an den zweiten Molaren fortgeführt werden kann, bei denen jedoch die Platzierung dieser Apparaturen durch ein aufliegendes Operculum behindert und verzögert wird. Dieses überschüssige Gewebe kann mittels Soft-Tissue-Laser entfernt werden. Der hämostatische Effekt gestattet hier das unmittelbare Kleben/Anbringen von Bändern und damit eine effektivere Nutzung der Behandlungszeit (Abb. 6a-c). Beachten Sie bitte, dass die Operculektomie eines der wenigen Verfahren ist, bei denen ein Lokalanästhetikum injiziert werden sollte.

**Bessere Behandlungsergebnisse**

Als Kieferorthopäden haben wir uns immer auf die Ausrichtung von Zähnen konzentriert. Heute erwartet man von uns jedoch auch das

Beherrschen einer optimalen anterioren Ästhetik sowohl für die Zähne als auch das Weichgewebe. Wir müssen die Prinzipien des „Smile Designs“ in unsere Diagnostik und Behandlungsplanung integrieren und der Soft-Tissue-Laser ist hervorragend geeignet, dieses neue Behandlungsniveau zu etablieren. Ich betone noch einmal, dass eine fundierte Ausbildung unerlässlich ist, doch es gibt eine große Anzahl von Situationen, in denen der Soft-Tissue-Laser die Ästhetik der Behandlungsergebnisse verbessern kann.

**Gingivaüberschuss im sichtbaren Bereich**

Wenn sich ein Patient mit einem „Gummy Smile“ (Abb. 7a) vorstellt, sollte zunächst die Ursache ermittelt werden, bevor eine Behandlung beginnt. Die Therapie einer skelettalen Diskrepanz („Long Face-Syndrom“ oder exzessives maxilläres Wachstum) erfordert mitunter kieferchirurgische Verfahren, während eine Gingivahypertrophie oder inkomplette Eruptionen mittels Gingivektomie therapierbar sind. Die Therapieplanung nach abgeschlossener kieferorthopädischer Behandlung erfordert hier mindestens Arbeitswissen auf dem Gebiet der Prinzipien des „Smile Designs“. Dieses Konzept ist auf die Entwicklung eines harmonischen und ästhetischen Verhältnisses zwischen den anterioren Zähnen, der Gingiva und den Lippen ausgerichtet. Sarver und Yanosky sprechen vom Unterschied zwischen Gingivaform und Gingivakontur.<sup>1</sup> Gingivaform bezieht sich auf das, was sichtbar ist, wenn man die Gingiva senkrecht zum Zahn betrachtet.<sup>2-5</sup> Es existieren ganze Bücher zum Smile Design, darum hier eine kurze Zusammenfassung:

1. Die Zahnfleischränder der zentralen Schneidezähne sollten auf dem gleichen Niveau liegen, eine sanft geschwungene Kurve bilden und die Apex der Kurve sollte den Konturen der CEJ folgen, die leicht distal geneigt ist (Abb. 9a).
2. Die Zahnfleischränder der Eckzähne sollten mindes-

tens auf der gleichen Höhe wie die der zentralen Schneidezähne liegen und auch leicht distal geneigt sein.

3. Die Zahnfleischränder der lateralen Schneidezähne sind 1 bis 1,5 mm inzisal zu denen der zentralen Schneidezähne und der Eckzähne, häufig liegen sie im Zentrum der Zähne.
4. Von zentral nach lateral zum Eckzahn hin betrachtet, sollte die Zahnfleischhöhe hoch-niedrig-hoch sein (Abb. 9b).
5. Das Verhältnis zwischen Breite und Höhe der klinischen Kronen der zentralen Schneidezähne sollte 75 bis 80 % betragen.<sup>6-9</sup>

Bei der in Abbildung 7a und 8a gezeigten Patientin ist die Länge der zentralen Frontzähne kürzer als die Breite (das Verhältnis liegt also unter 50 %). Die Patientin wies Taschentiefen von 3 bis 5 mm Zahnfleischüberschuss auf und es war klar, dass die Entfernung des überschüssigen Zahnfleisches die Ästhetik ihres Lächelns verbessern würde. Wir führten eine komplette anteriore Gingivektomie unter Beteiligung aller oberen und unteren anterioren Zähne durch (Abb. 8b), nach der sich ihr Lächeln deutlich schöner zeigte. Auch wenn die Technik nicht ideal war (beachten Sie das „raue“ Erscheinungsbild in Abb. 8b), zeigte sich nach einer Woche eine nahezu vollständige Heilung (Abb. 8c) und das Ergebnis blieb über sechs Monate stabil. Schauen Sie sich das deutlich schönere Lächeln an (Abb. 7b)!

Die Patientin in den Abbildungen 10 und 11 ist ein Beispiel für eine ungünstige Gingivakontur. Beim Lächeln zeigt sie zusätzlich übermäßig viel Zahnfleisch (Abb. 10a), doch die Breite-/Länge-Verhältnisse sind hier eher normal (Abb. 11a). In diesem Fall liegt am Ende der kieferorthopädischen Behandlung eine Hypertrophie der interdentalen Papillen vor und das überschüssige interdental Gewebe muss entfernt werden, ohne die Länge der klinischen Kronen zu verändern. Unmittelbar nach der Laserbe-

handlung erscheinen die Gewebe nahezu rosa (nach einer Woche sollte die Heilung abgeschlossen sein) und auch hier blieben die Ergebnisse nach sechs Monaten stabil und die Verbesserung des Lächelns fiel deutlich ins Auge (Abb. 10b).

In beiden dargestellten Fällen konnte das Erscheinungsbild des Lächelns durch die Behandlung mit dem Soft-Tissue-Laser deutlich verbessert werden.

**Andere Verfahren**

Neben Gingivektomien und Expositionen zum Kleben und zur Verbesserung kieferorthopädischer Behandlungsergebnisse kann der Laser in vielen anderen Situationen eine hilfreiche Unterstützung sein.

**Entfernung des labialen Frenums**

Wenn das labiale Frenum über den freien Gingivarand hinausreicht (Abb. 12a), kann eine Reduzierung der Spannung die Wahrscheinlichkeit des Zahnfleischrückgangs vermindern. Dafür muss das Frenum einfach nur isoliert, getrocknet und anästhesiert werden. Pinseln Sie nun mit der Laserspitze quer über das Frenum, während die Lippe unter Zug verbleibt. Das Frenum wird praktisch ohne eine Wunde abgetrennt (Abb. 12b) und die Gewebe heilen innerhalb von zwei Wochen. Frena,

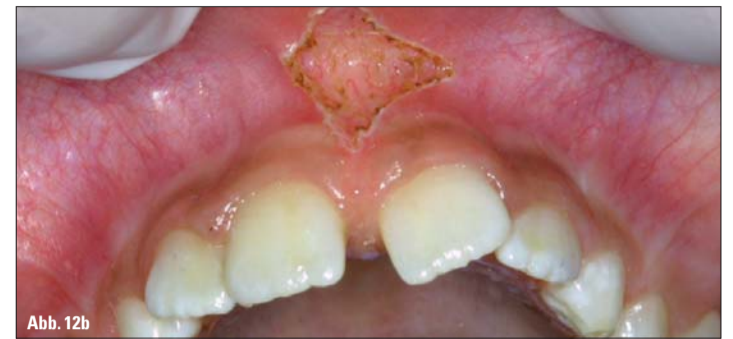
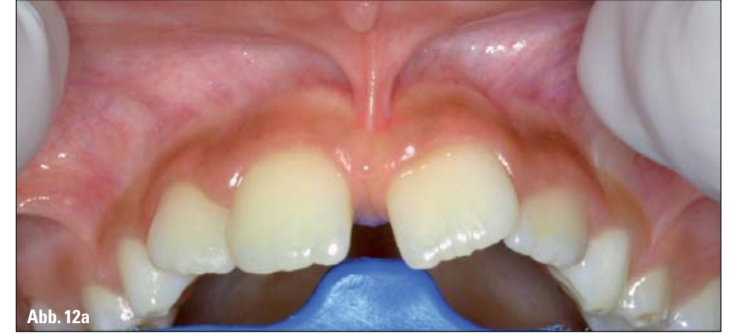
Abb. 12a, b: Sich erweiterndes labiales Frenum nahe einem Diastema (a). Unmittelbar nach Frenektomie (Dauer des Eingriffs: 35 Sekunden) (b).

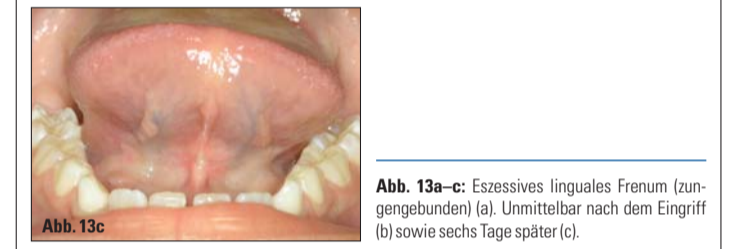
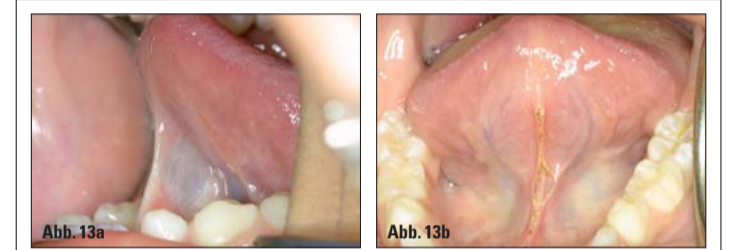

Abb. 13a-c: Eszessives linguales Frenum (zungegebunden) (a). Unmittelbar nach dem Eingriff (b) sowie sechs Tage später (c).

die sich durch ein Diastema erstrecken und ins Palatum

Fortsetzung auf Seite 6 KN

ANZEIGE

praxis upgrade

**IDS Köln 22.-26.03.2011**  
Halle 11.1, Gang A, Stand 051

# OrthoSoftwarePower

easy-dental-software

Telefon: 03745 7824-33  
E-Mail: [vertrieb@computer-konkret.de](mailto:vertrieb@computer-konkret.de)  
[computer-konkret.de](http://computer-konkret.de)

## Bunte Vielfalt

... lebensfroh




und problemlos

VON KOPF BIS FUSS

## BIOCRYL® M

Die effektive Art Zahnspangen  
zeitsparend zu fertigen.

**BIOCRYL® M Platten für eine schnelle, mühelose Herstellung: Einfach tiefziehen, ausschneiden – fertig!**



## Weitere Vorteile der KFO-DESIGN-Platten

- BIOCRYL® M Platten sind in fünf ansprechenden und trendigen Farbkreationen erhältlich: Tiger, Zebra, Rainbow, Polka-Dots, Camouflage
- Hartelastische Acrylplatten aus reinem PMMA
- Monomerfrei, ohne allergene Reizstoffe
- Verbinden sich mit Acrylat
- Automatische Polymerisation der Klammer- und Halteelemente beim Tiefziehprozess mit der BIOSTAR® Druckformtechnik
- Effektiv und effizient – die zeitaufwendige, konventionelle Methode der Drucktopf-Polymerisation entfällt!



KN Fortsetzung von Seite 5

eingehen, erfordern besondere Vorsichtsmaßnahmen. Wenn Sie hierfür keine Zusatzausbildung absolviert haben, sollten Sie den Patienten besser einem Parodontologen oder Zahnarzt überweisen.

## Entfernung des linguale Frenums

In vielen Fällen wird ein exzessives linguales Frenum in der Kindheit noch nicht behandelt. Kinder mit einem übermäßig starken linguale Frenum (Ankyloglossie) können an der Brust nicht richtig trinken. Dies gilt als häufigstes Symptom der Erkrankung in der Kindheit. Betroffene Patienten leiden potenziell oder definitiv auch mit zunehmendem Alter unter einer Ankyloglossie, denn sie haben Probleme beim Sprechen, Schlucken, wachstumsbedingte Probleme (exzessives Abwärtswachstum der Maxilla), Hygieneprobleme (Reinigung der bukkalen Zahnoberflächen) und Atmungsprobleme.<sup>11</sup> Wird die Ankyloglossie nicht schon früher behoben, ist das Verfahren relativ einfach mit einem Soft-Tissue-Laser durchführbar.

Wie schon beim labialen Frenum beschrieben, muss isoliert, getrocknet und anästhesiert werden. Nach Eintritt der Schmerzfreiheit wird mit der Laserspitze über das Frenum gepinselt, während die Zunge und Zug verbleibt. Der Patient wird in der Regel kaum oder gar nicht durch postoperative Wunden beeinträchtigt und die Besserung der Zungenmobilität tritt schon unmittelbar nach dem Eingriff ein (Abb. 13).

## Schmerzlinderung bei Aphthen

Aphthen können sehr schmerzhaft sein und eine Laserbehandlung kann die Schmerzen reduzieren und zugleich die Heilung beschleunigen. Die Verwendung eines 810 nm-Diodenlasers mit 0,6 W Leistung und nicht aktivierter Spitze führt ohne Berührung des Gewebes (der Laser wird im Abstand von 1 bis 2 mm an der Läsion entlang geführt) nach einer Expositionszeit von 60 Sekunden unmittelbar zur Schmerzlinderung und beschleunigt die Heilung.

## Eingliederung des Lasers in den Praxisablauf

Der Einsatz eines Soft-Tissue-Lasers bringt für die kieferorthopädische Praxis und ihre Patienten signifikante Vorteile, doch er muss effizient und sicher gehandhabt werden. Jeder Behandlung muss eine korrekte Diagnostik vorangehen, um sicherzustellen, dass die geplante Behandlung wirklich für den Patienten geeignet ist. Voraussetzung dafür ist eine fundierte Ausbildung. Um effizient arbeiten zu können, sollten Set-up, Kommunikation und postoperative Instruktionen Aufgabe des Praxispersonals sein, sodass der Kieferorthopäde nur die eigentliche Behandlung durchführt. Die Praxismitarbeiter sind dessen Unterstützung beim sicheren Einsatz des Lasers. Viele Organisationen, die sich mit Lasern beschäftigen (z. B. Academy of Laser Dentistry),

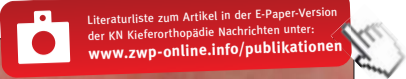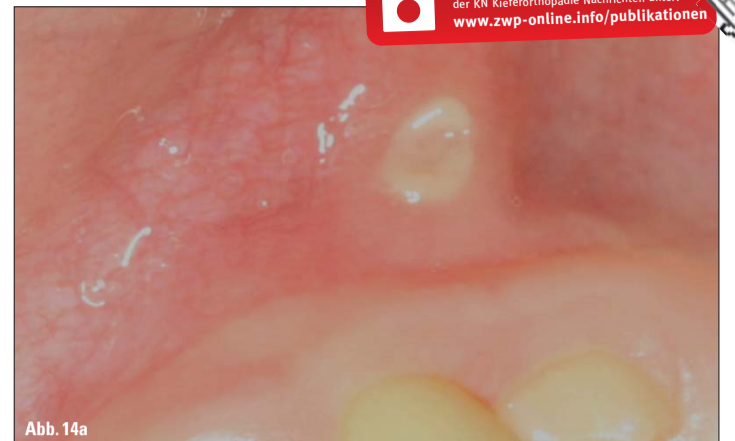Literaturliste zum Artikel in der E-Paper-Version der KN Kieferorthopädie Nachrichten unter: [www.zwp-online.info/publikationen](http://www.zwp-online.info/publikationen)

Abb. 14a

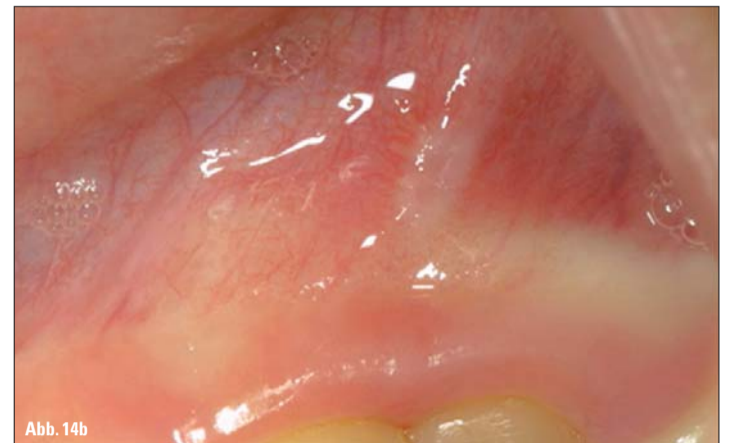


Abb. 14b

Abb. 14a, b: Aphthous ulcer – schmerzhaft und mit gewöhnlichem Verlauf von einer Woche bis zehn Tage (a). Vier Tage nach Behandlung mittels Laser (b).

bieten eine allgemeine Ausbildung an, die jedoch oft auf allgemeine zahnärztliche Verfahren ausgerichtet ist. Es gibt beschränkte Angebote durch die AAO (Aufzeichnung von Behandlungen, die ich in ihrem Namen während des Jahreskongresses 2010 durchgeführt habe) und man findet gelegentlich Kurse, die von verschiedenen kieferorthopädischen Fachgesellschaften und Studienkreisen durchgeführt werden. Es existiert eine begrenzte Anzahl von Literaturstellen<sup>1,5,6,8,10</sup> zum kieferorthopädischen Einsatz von Lasern und mindestens ein Kapitel in einem Fachbuch.<sup>5</sup> Zusätzlich kann man Webseminare besuchen (Eggheadortho.com), die sich speziell an Kieferorthopäden wenden und die Verfahren besprechen, die von ihnen durchgeführt werden. Auf jeden Fall ist es unbedingt erforderlich, dass sowohl der Kieferorthopäde selbst als auch sein Praxispersonal mit dem Laser und den Verfahren vertraut sind, um den Laser sicher und effizient einsetzen zu können.

## Zusammenfassung

Der Einsatz von Soft-Tissue-Lasern in der kieferorthopädischen Praxis bietet eine große Anzahl von Vorteilen, darunter die Einsparung von Behandlungsterminen und die Verkürzung der Behandlungszeit, die Verbesserung der Qualität der Behandlungsergebnisse und schließlich die Reduktion von Schmerzen. Nach einer fundierten Ausbildung kann das Praxispersonal Set-up und Reinigung überwiegend selbstständig durchführen, sodass exzellente Behandlungen mit einem für den Arzt minimalen Arbeitszeit durchführbar sind. Für weitere Informationen wenden Sie sich an den Autor ([info@eggheadortho.com](mailto:info@eggheadortho.com))

## KN Adresse

Dr. med. dent. Louis G. Chmura  
214 Winston Drive  
Marshall, MI 49068  
USA  
Tel.: +1-269/209-4512  
E-Mail: [LouieChmura@aol.com](mailto:LouieChmura@aol.com)

oder an die Academy of Laser Dentistry ([www.laserdentistry.org](http://www.laserdentistry.org)). KN

## KN Kurzvita



Dr. Louis G. Chmura

Dr. Louis Chmura graduierte im Jahre 1978 an der Michigan State University. Nachdem er drei Jahre lang als Ingenieur tätig war, war er davon überzeugt, Menschen im Bereich des Gesundheitswesens besser helfen zu können. Er schloss 1987 ein Studium der Kieferorthopädie an gleicher Universität ab und spezialisierte sich in den Bereichen Biomechanik und Ästhetik. Sein Forschungsprojekt wurde von der University of Michigan ausgewählt, sodass er seine Erkenntnisse beim Treffen der Association of Dental Research an der Denver University präsentierte. Bevor er in Marshall eine kieferorthopädische Praxis eröffnete, praktizierte er in Virginia. Dr. Chmura ist Mitglied der American Dental Association, Michigan Dental Association, der American Association of Orthodontics, dem American Board of Orthodontics, der Academy of Laser Dentistry sowie der American Academy of Dental Sleep Medicine. Er wirkt aktiv bei zwei örtlichen sowie drei nationalen Arbeitsgemeinschaften mit. Er hat zahlreiche weiterführende Fortbildungen in den Bereichen Kieferorthopädie, Parodontologie sowie kosmetischer Zahnheilkunde absolviert, was jedes Jahr über 100 Stunden in Anspruch nimmt. Im Jahre 2006 wurde er eingeladen, ein Buchkapitel über den innovativen Einsatz von Diodenlasern in der KFO-Praxis zu schreiben. Zudem bat man ihn, nationale Vorträge zu den Themen „Einsatz von Soft-Tissue-Lasern in der Kieferorthopädie“ sowie „Behandlungsplanung im Zeitalter innovativer Technologien“ zu halten. Momentan lebt er in Marshall mit seiner Frau Penny und den beiden Kindern Claire und John. Er spielt in seiner Freizeit gern Golf und verbringt die wenige freie Zeit gern mit der Familie und Freunden.