

Hightech-KFO höchster Präzision (1)

KN Fortsetzung von Seite 1

- unter Anwendung eines DVT-Scans auch Zahnwurzeln vollständig dreidimensional darstellen (Abb. 12),
- anhand dieses 3-D-Modells eine Behandlung unter Einbeziehung sämtlicher kieferorthopädischer Behandlungsoptionen am Bildschirm zu planen, zu

- simulieren oder zu vergleichen (Abb. 4–6),
- hochgenaue individuelle Drahtbögen mit Biegungen jeglicher Ordnung anzufertigen (sowohl aus superelastischen als auch aus biegbaren Materialien, und
- zu jedem Zeitpunkt der Behandlung diese beeinflussen zu können.

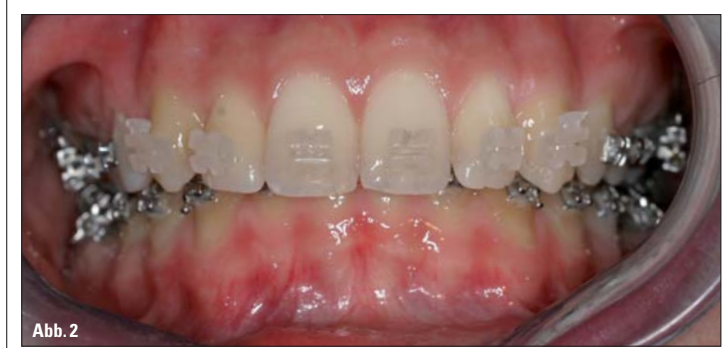

Abb. 2

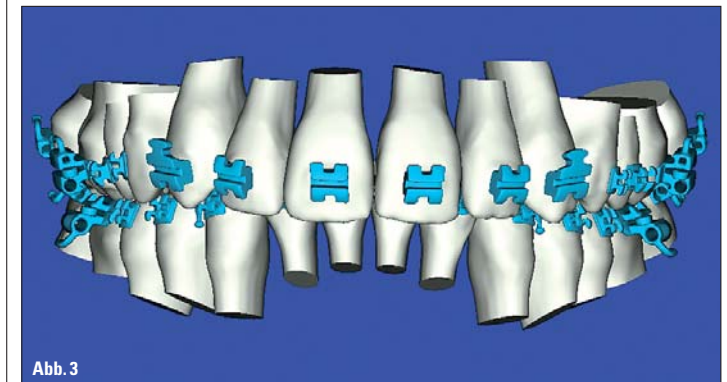


Abb. 3

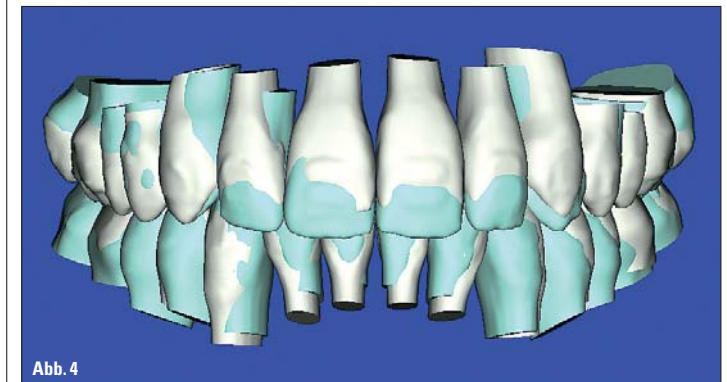


Abb. 4

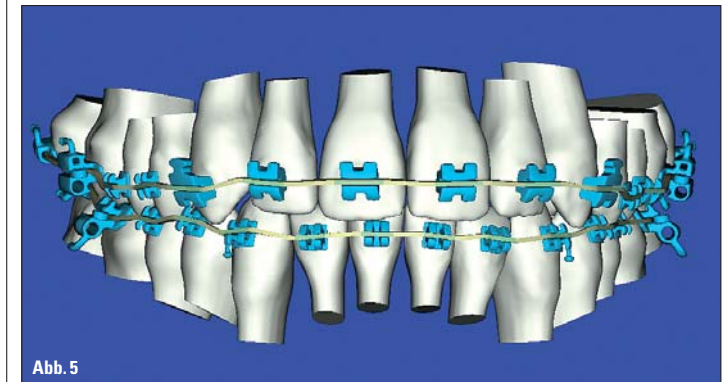


Abb. 5

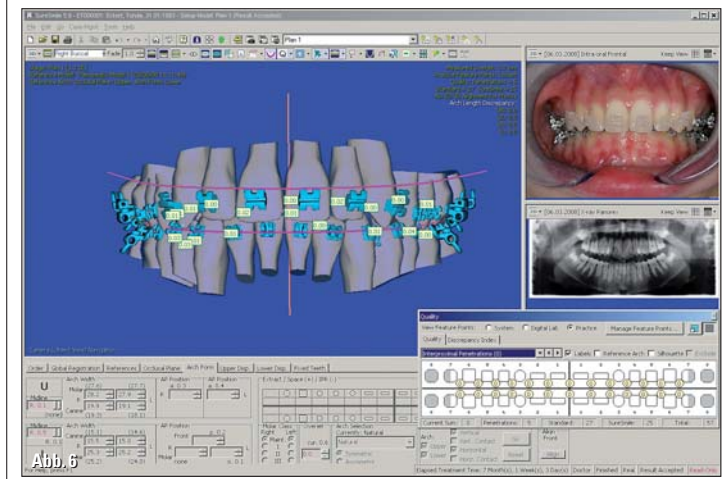


Abb. 6: Behandlungsqualität.

Die Entwicklung

Aus der im Jahre 1996 unter dem Namen „Bending Art“ in Berlin begonnenen Entwicklung eines CAD/CAM-Systems zur Unterstützung der kieferorthopädischen Behandlung entstand das Produkt „SureSmile“. Dahinter stehen inzwischen mehr als 15 Jahre Entwicklung, eine Übernahme der Patente im Jahr 1999 durch die OraMetric GmbH mit Hauptsitz in den USA und die Finanzierung mit Wagniskapital. Inzwischen beschäftigt die OraMetric GmbH 110 Mitarbeiter in Dallas und 30 Mitarbeiter in Berlin. Der Start auf dem europäischen Markt ist für 2011/2012 geplant.

Die ersten Schritte

Im Jahr 2007 wurden wir gefragt, die erste Pilotpraxis außerhalb der USA für dieses neue Behandlungssystem zu werden. Dazu war es notwendig, ein viertägiges Training am Hauptsitz in Dallas zu absolvieren. An diesem Training müssen alle Ärzte und Mitarbeiter teilnehmen, die diese



Abb. 7a–c: OraScanner-Spiegel (a), Rohdaten intraoralen Scan (b), Scanningstation am Stuhl (c). – Abb. 8: Biegeroboter.

Technologie anwenden möchten. An Hardware waren die Installation eines zusätzlichen Servers, des OraScanners, als auch einer S-DSL-Hochgeschwindigkeitsleitung für den Datenaustausch mit Dallas notwendig. Der Anwendersupport fand über den

Standort in Berlin-Mitte in deutscher Sprache statt.

Das SureSmile-Protokoll

Nachdem die Hard- und Software installiert war, wurden die

Fallbeispiel 1 (Abb. 9 bis 14)

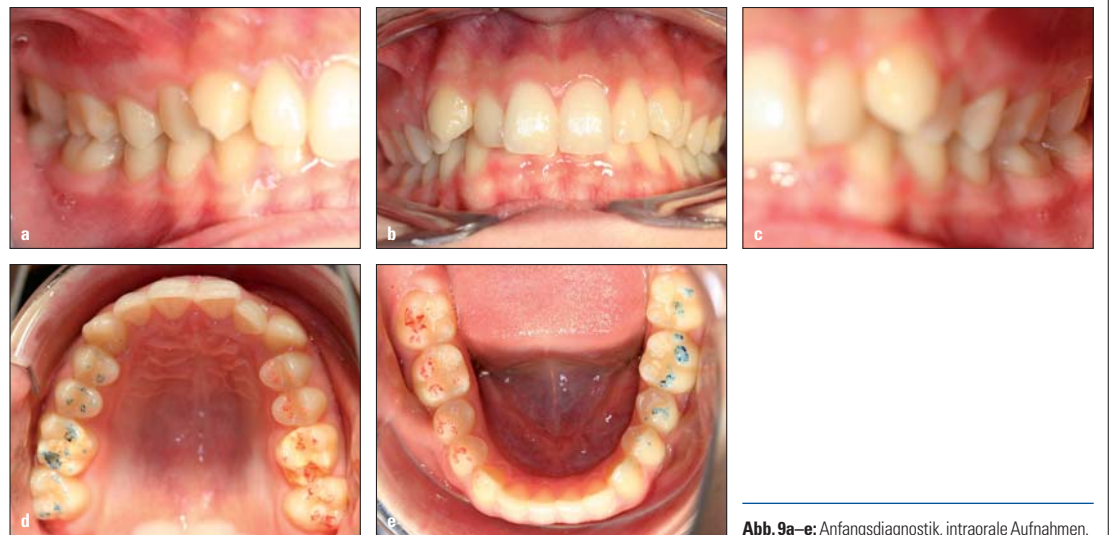

Abb. 9a–e: Anfangsdiagnostik, intraorale Aufnahmen.

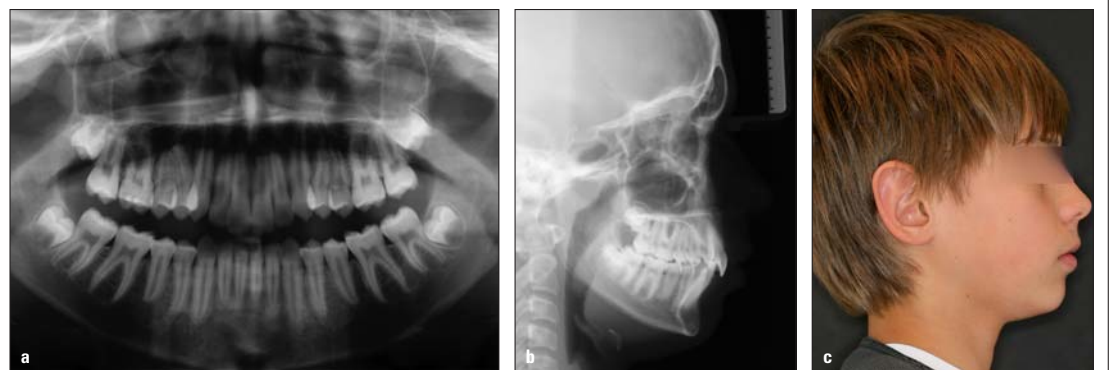

Abb. 10a–c: Anfangsdiagnostik: OPG (a), FRS (b) und Profilbild (c).

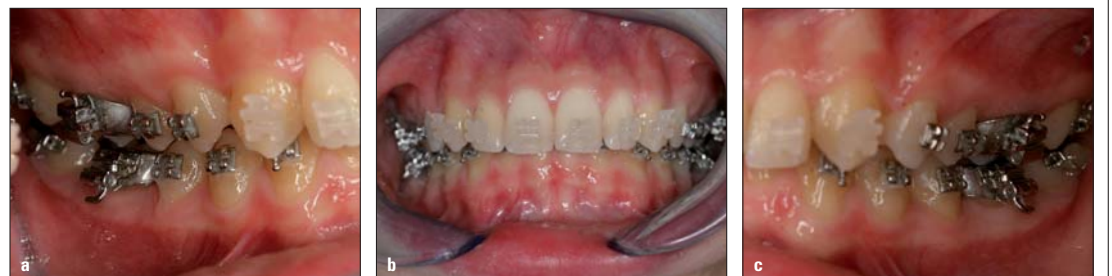

Abb. 11a–c: Zwischendiagnostik, intraorale Aufnahmen.

ersten Patienten mit diesem System behandelt.

1. Auswahl der Brackets

Die Bracketauswahl ist unlimitiert, die Datenbank umfasst alle nur erdenklichen 18"- oder 22"-Systeme. Sollte doch ein Bracketmodell fehlen, wird es auf Wunsch mit in die Datenbank aufgenommen. Der große Vorteil des Systems ist, dass in der Straight-Wire-Technik beliebige Bracket-systeme oder Bänder miteinander kombiniert und in einem Zahnbogen verwendet werden können. Durch die individuelle Bogenherstellung wäre es sogar möglich, unprogrammierte Bracketssysteme zu verwenden. Auch alle selbstligierenden Bracketssysteme sind in der Datenbank vorhanden, Anwender des Damon™-Systems können entsprechende Damon-Bogenformen auswählen.

2. Kleben der Brackets und intraoraler Scan

Das Kleben der Brackets erfolgt so, wie in der Praxis üblich – entweder direkt oder indirekt. Danach kann sofort intraoral gescannt werden. Zum Scannen werden alle Zähne und Brackets mit einem Kontrastmittel bestrichen und danach mit dem Ora-Scanner frei Hand gescannt. Dieser Vorgang dauert ca. 30 bis 40 Minuten und wird von einer dafür qualifizierten Fachassistenz durchgeführt (Abb. 7). Nach dem Scan wird zur initialen Zahnbewegung bis zum Erhalt der Sure-Smile-Drähte ein handelsüblicher Bogen eingesetzt.

3. Diagnostische Unterlagen

Um dem digitalen Labor in Dallas ausreichend Informationen zu liefern, sind aktuelle Röntgenbilder sowie intra- und extra-orale Fotos notwendig.

4. Behandlungsplanung

Etwa fünf Tage nach dem Versenden der Rohdaten bekommt der Behandler ein digitales Set-up-Modell in Okklusion zur Planung zurück (Abb. 3). Die Behandlungsplanung dient als Vorgabe für den Techniker im digitalen Labor und kann anhand von sogenannten „MACROS“ durch den Behandler in kurzer Zeit erledigt werden, oder dezidierter in der Einstellung sämtlicher gewünschter Bewegungsparameter für jeden einzelnen Zahn oder Kiefersegmente. Als Grundlage hierfür können auch vorher durchgeführte Behandlungssimulationen (Abb. 4) dienen; jeder einzelne Zahn des digitalen Set-ups ist in allen drei Raumebenen beweglich. Wenige Tage nach dem Versenden der Behandlungsplanung liegt dem Behandler das digitale Ziel-Set-up vor, das entsprechend modifiziert oder bestätigt werden kann (Abb. 5).

5. Bogenbestellung

Die Grundbogenformen, die dem Ziel-Set-up zugrunde gelegt wurden, hat der Behandler bereits mit der Behandlungsplanung defi-

niert. Auch hier sind alle handelsüblichen Bogenformen verfügbar. Wem das nicht reicht, der kann diese sogar selber individualisieren.

Als Bogenqualitäten stehen sowohl superelastische CuNiTi-Legierungen als auch verformbare Legierungen wie Elgiloy, Beta-Titanium etc. in allen Drahtstärken ab .016" rund bis .019" x .025"

Fortsetzung auf Seite 6 KN

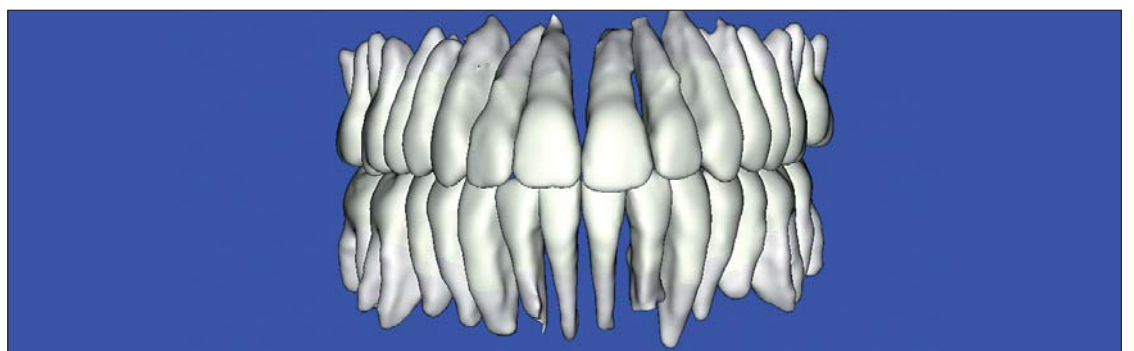
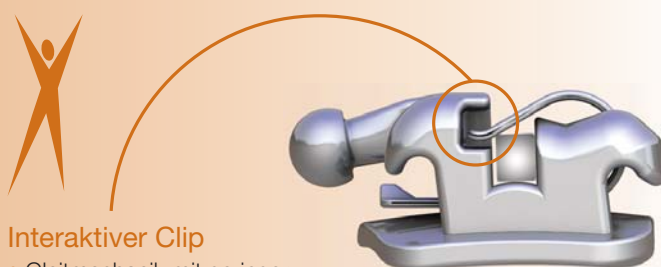


Abb. 12: 3-D-Modell mit Wurzeln.

ANZEIGE



Empower die neue Generation der selbstligierenden Brackets von American Orthodontics

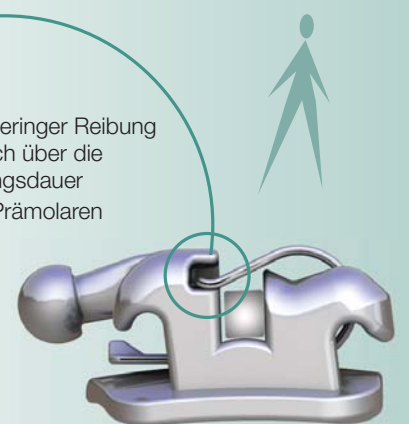

Interaktiver Clip

- Gleitmechanik mit geringer Reibung in der Frühphase der Behandlung mit dünneren Drähten
- Verbesserte Torque- und Rotationskontrolle in der End-Phase mit den stärkeren Vierkant-Bögen
- Für OK und UK von 5 bis 5 erhältlich

Passiver Clip

- Gleitmechanik mit geringer Reibung im Seitenzahnbereich über die gesamte Behandlungsdauer
- Für Eckzähne und Prämolaren erhältlich



Mittellinie dient zur Orientierung für die Ausrichtung der Brackets beim Bonding und als Führung für die Instrumentenspitze beim Öffnen

Anatomisch konturierte Maximum Retention™ Pads für einen besonders sicheren Verbund

Abgerundete Slotingänge reduzieren Verkleben und Reibung des Drahtes

Verlängerte Bracketflügel für einfaches und individuelles Legen von Ligaturen

Patientenfreundliche, distale Häkchen mit niedrigem Profil sind für die Zähne 2, 3, 4 und 5 erhältlich

Glatte, abgerundete Konturen für besonders hohen Patientenkomfort

Instrumentenöffnung als zusätzliche Möglichkeit, den Clip zu öffnen, wenn der Öffnungsstift nicht zugänglich ist

Stabiler, haltbarer Clip mit zuverlässiger Funktion

Rintelner Str. 160
D-32657 Lemgo
Fon: 05261-9444-0
Fax: 05261-9444-11
info@americanortho.de
www.americanortho.de



Kundenservice Freecall 0800-0264636, Freefax 0800-0263293

KN Fortsetzung von Seite 5

zur Verfügung. Bei .022"er Slot-systemen kann das Torquespiel automatisch durch kontrollierte Überbiegungen des Drahtes durch den Roboter eliminiert werden.

Die Bogensequenz wird individuell durch den Arzt definiert und bestellt, die Bogenanzahl pro Patient ist nicht begrenzt (Abb. 8).

6. Behandlung

Bei zügiger Bearbeitung der digitalen Behandlungsaufgaben bekommt der Behandler etwa drei bis vier Wochen nach dem intraoralen Scan die robotergefertigten Bögen zugesandt. Diese werden nacheinander am Patienten eingesetzt. Es empfiehlt sich, Rotationen der Zähne und Lücken vor dem Einsetzen des ersten Drahtes soweit wie möglich zu beseitigen. Die Bögen werden wie gewohnt ligiert.

7. Korrekturen

Sollten während der Behandlung ungewollte Zahnbewegungen entstehen oder sich das Behandlungsziel ändern, ist jederzeit das Nachordern von Korrekturbögen oder eine komplett neue Behandlungsplanung möglich.

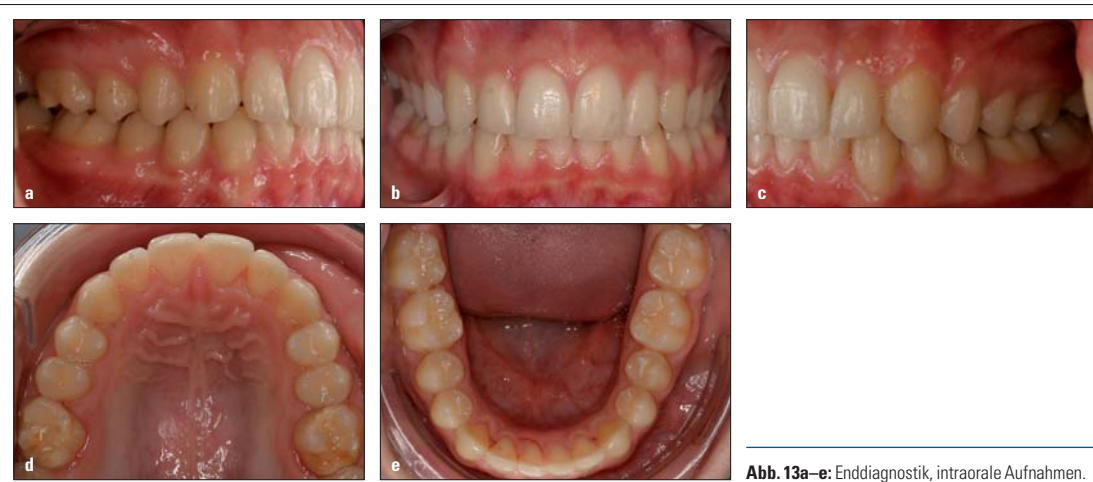

Abb. 13a-e: Enddiagnostik, intraorale Aufnahmen.

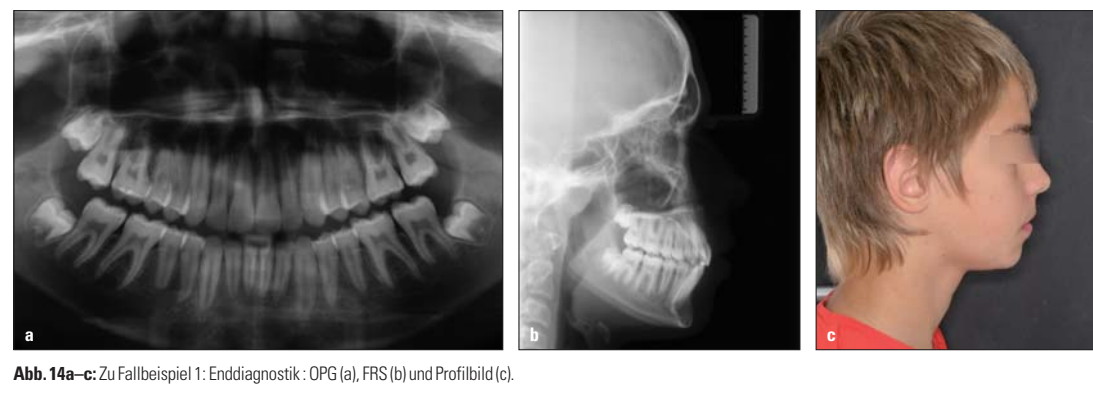


Abb. 14a-c: Zu Fallbeispiel 1: Enddiagnostik: OPG (a), FRS (b) und Profilbild (c).

Kosten

Neben den einmaligen Anschaffungskosten für den Server, den Scanner und die Software

fallen noch Unterhaltskosten für den zusätzlichen S-DSL-Internetzugang an sowie eine Fallpauschale von ca. 600€ pro Patient. Diese Pauschale

variiert je nach Fallzahl und zusätzlichen Leistungen wie Dauerretainer oder digitalen Modellen, die noch gewünscht sind.

Diskussion

Die Einführung einer so komplexen Technologie wie SureSmile bei laufendem Betrieb in unsere Praxis war eine Kette von kleinen und großen Herausforderungen. Als eine der größten Herausforderungen ist sicherlich die Sprachbarriere zu nennen. Auch wenn gute Englischkenntnisse unter den Ärzten verbreitet sind, so ist doch eine fließend Englisch sprechende Zahnmedizinische Fachangestellte nicht so häufig zu finden.

Die zusätzlichen Scantermine, die speziellen Anforderungen an die diagnostischen Unterlagen und auch das Management der Bogenbestellung erforderten einige Umstellung in der Sprechstunde. Für den Behandler sicherlich gewöhnungsbedürftig ist die prospektive Art des Behandelns. Er ist gezwungen, die Behandlung von Anfang bis Ende konsequent durchzuplanen, da alle Bögen dafür am Anfang bestellt werden sollten, um sie bei Bedarf vorrätig zu haben.

Ebenfalls verlagert sich ein Teil der Behandlung an den Computer, was entsprechende Anforderungen an das Zeitmanagement des Behandlers stellt. Die Einarbeitung in das sehr komplexe Programm erfordert viel Zeit, eine

Fallbeispiel 2 (Abb. 15 bis 20)

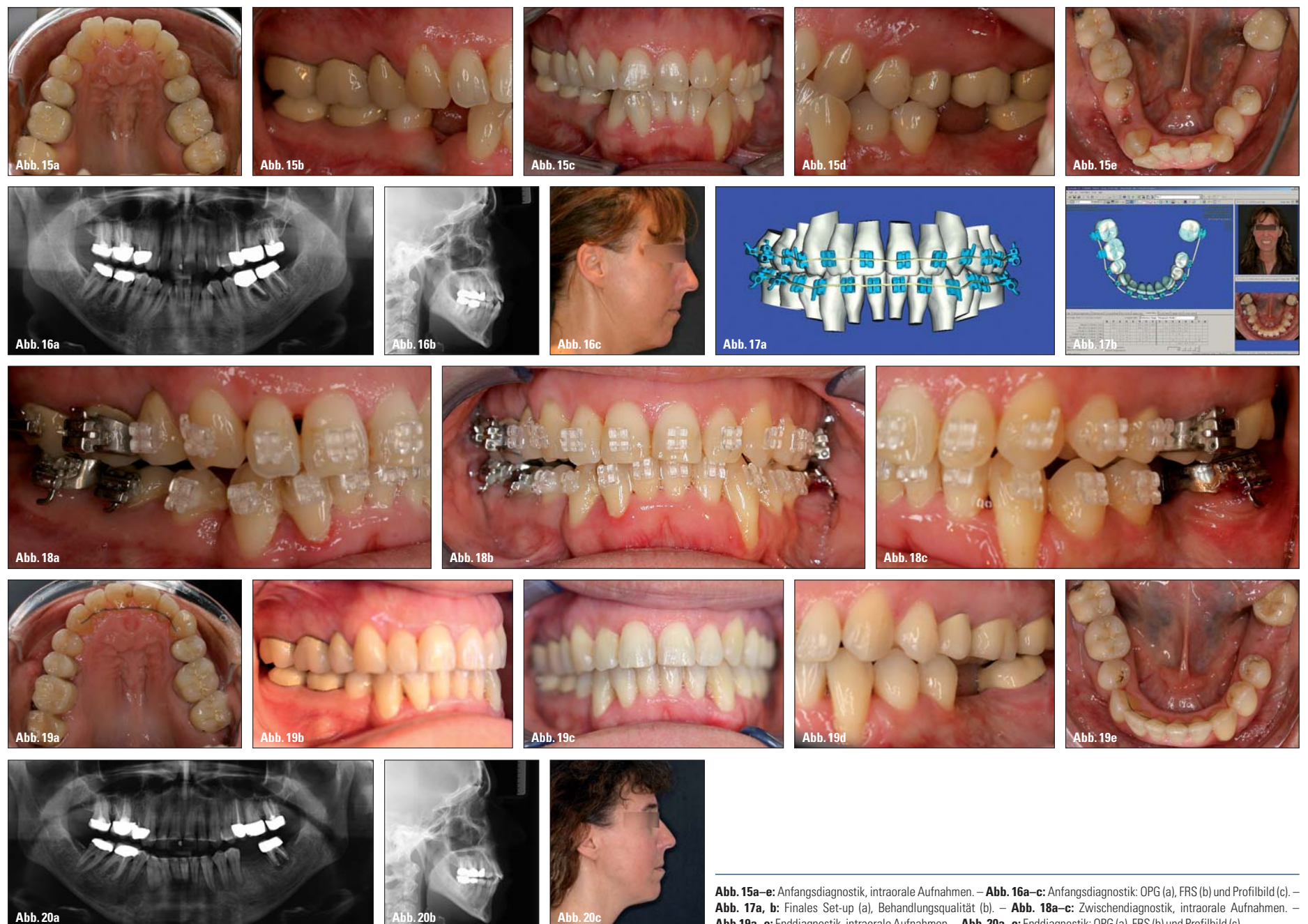


Abb. 15a-e: Anfangsdiagnostik, intraorale Aufnahmen. – Abb. 16a-c: Anfangsdiagnostik: OPG (a), FRS (b) und Profilbild (c). – Abb. 17a, b: Finales Set-up (a), Behandlungsqualität (b). – Abb. 18a-c: Zwischendiagnostik, intraorale Aufnahmen. – Abb. 19a-e: Enddiagnostik, intraorale Aufnahmen. – Abb. 20a-c: Enddiagnostik: OPG (a), FRS (b) und Profilbild (c).

Fallbeispiel 3 (Abb. 21 bis 26)

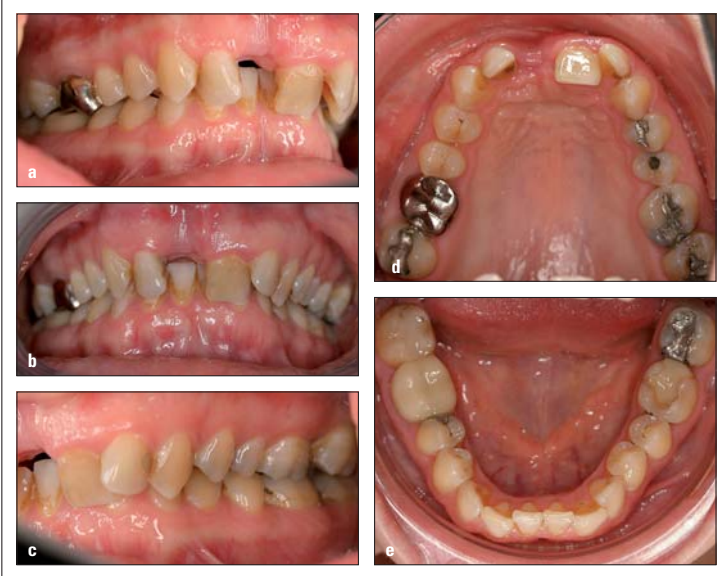


Abb. 21a-e: Anfangsdiagnostik, intraorale Aufnahmen.

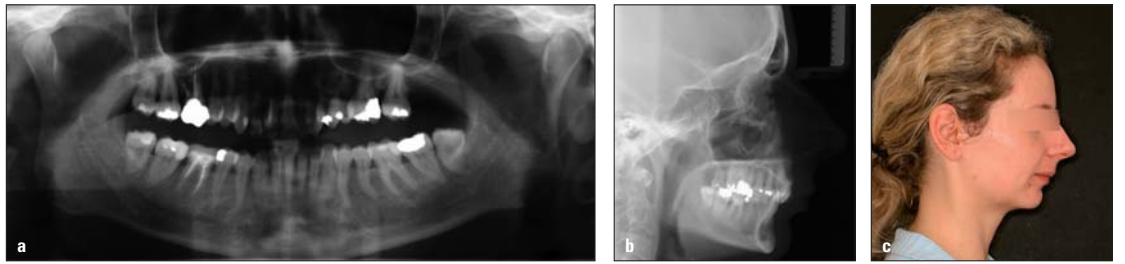


Abb. 22a-c: Anfangsdiagnostik: OPG (a), FRS (b) und Profilbild (c).

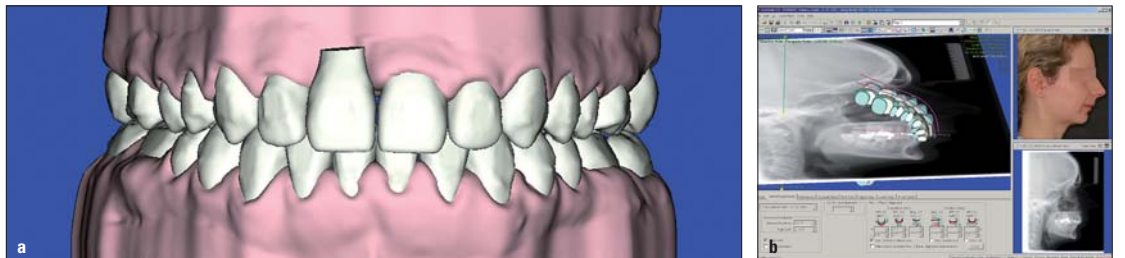


Abb. 23a, b: Simulation mit Platzhalter (a), OP-Simulation (b).

gewisse Computeraffinität des Arztes ist sicherlich hilfreich. Die Mehrkosten für den Zeital auch Materialaufwand von geschätzt insgesamt ca. 800 bis 1.200€ pro Behandlung zusätzlich zu den bereits bestehenden außervertraglichen Leistungen sind dem Patienten nicht immer transparent zu machen. Für den Patienten sind sowohl die bessere Behandlungsqualität als auch eine

schnellere Behandlung¹ manchmal zu abstrakt. Aufgrund der vielen positiven Erfahrungen sehen wir SureSmile aber inzwischen bei uns als Voraussetzung für komplexe Behandlungen u. a. bei PA-vorgeschädigten Gebissen, präprothetischer KFO, kombiniert kieferorthopädisch-kieferchirurgischen Behandlungen und insbesondere bei linguale Multibracketapparaturen.

Mit inzwischen mehr als 200 laufenden Behandlungen mit SureSmile und SureSmile QT kann man von einer erfolgreichen Integration dieser Behandlungsoption in unser Praxiskonzept sprechen, auch wenn das Ende der Lernkurve für uns noch nicht in Sicht ist.

Klinische Anwendung

Fall 1 (Abb. 9 bis 14)

14-jähriger Junge, Kleben der Multibracketapparat im Dezember 2007, Entfernen der MB-Apparat im Juli 2008, Behandlungszeit acht Monate.

Fall 2 (Abb. 15 bis 20)

44-jährige Patientin, Extraktionsbehandlung, Kleben der Multibracketapparat im April 2008, Entfernung der MB-Apparat im Mai 2009, Behandlungszeit 13 Monate.

Fall 3 (Abb. 21 bis 26)

33-jährige Patientin, Kleben der Multibracketapparat im Juni 2009, Entfernung der MB-Apparat im August 2010, Behandlungszeit 14 Monate, OP (Unterkieferverlagerung und Kinnplastik) erfolgte im März 2010.

¹A.K. Saxe et.al.; WJO 2010; 11; 19-22

KN Adresse

Woo-Ttum Bittner
Kieferorthopäde und Geschäftsführer
Adentics – Die Kieferorthopäden
Standort Berlin Lichtenrade
Goltzstr. 39
12307 Berlin
Tel.: 0 30/76 76 60 30
E-Mail: wtbt@adentics.de
www.adentics.de

KN Adresse*

OraMetric GmbH
Rungestraße 19
10179 Berlin
Tel.: 0 30/24 30 91-0
Fax: 0 30/24 30 91-10
E-Mail: mail@oramatrix.de
www.oramatrix.de

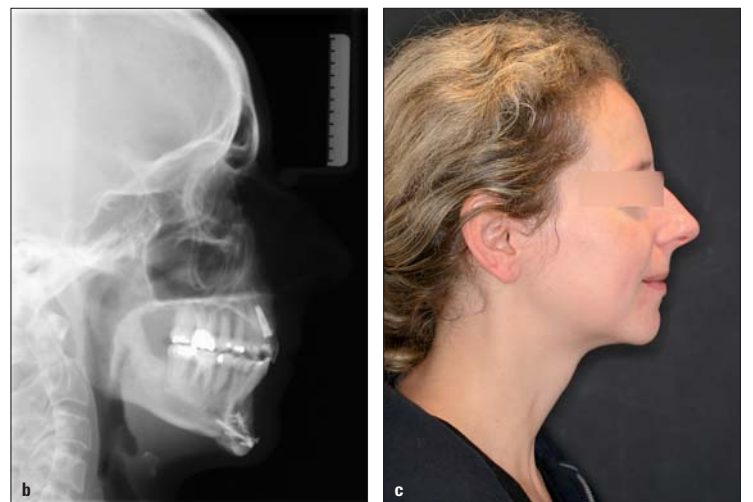
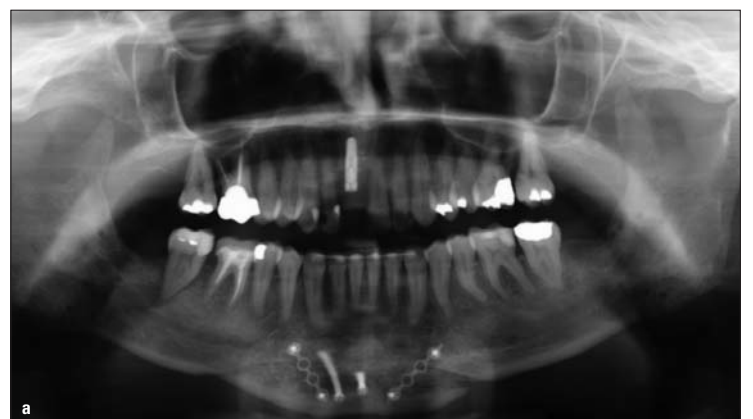

Abb. 26a-c: Enddiagnostik: OPG (a), FRS (b) und Profilbild (c).

KN Kurzvita



Woo-Ttum Bittner

- 1990–1996 Studium der Zahnmedizin an der FU Berlin und der Charité
- 1996–1997 Assistenz Zahnarzt in freier Praxis
- 1997–1998 Zahnarzt in einer kieferorthopädischen Praxis
- 1998–2001 Wissenschaftlicher Mitarbeiter in der Abteilung für Kieferortho-

pädie des Zentrums für Zahnmedizin, Charité (Campus Virchow)

- 10/2001 Ernennung zum Fach Zahnarzt für Kieferorthopädie
- seit 11/2001 tätig in eigener Praxis
- 11/2006 Weiterbildungsmächtigung für Kieferorthopädie durch die Zahnärztekammer Berlin
- 2/2007 stellv. Mitglied des Prüfungsausschuss für Kieferorthopädie der Zahnärztekammer Berlin
- diverse Mitgliedschaften: Active Member of the European Society of Lingual Orthodontics (ESLO), Berufsverband Deutscher Kieferorthopäden (BDK), Gesellschaft für Kieferorthopädie von Berlin und Brandenburg, Deutsche Gesellschaft für Kieferorthopädie (DGKFO), Europäische Gesellschaft für Kieferorthopädie (EOS), Deutsche Gesellschaft schlaftherapeutisch tätiger Zahnmediziner (DGSZ), zertifiziertes Mitglied der Deutschen Gesellschaft für linguale Orthodontie (DGLO)

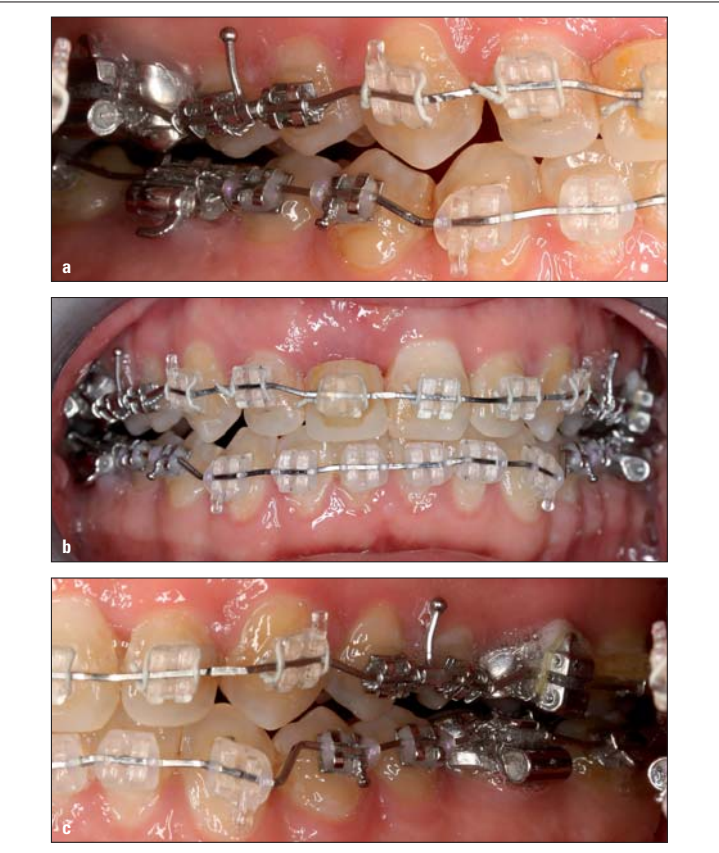

Abb. 24a-c: Zwischendiagnostik, intraorale Aufnahmen mit SureSmile OP-Bogen.

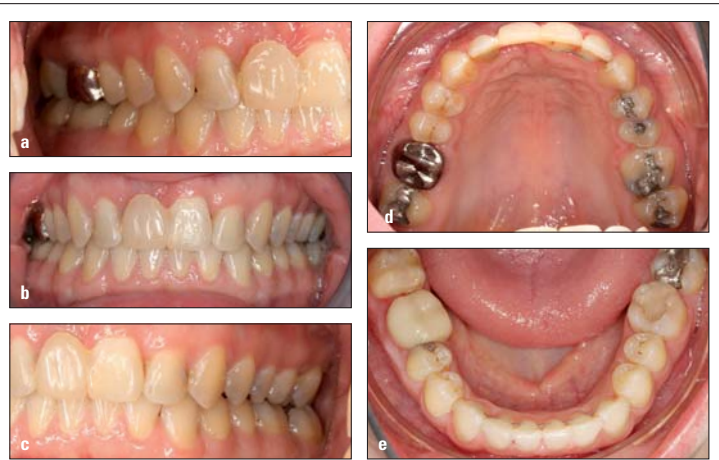

Abb. 25a-e: Enddiagnostik, intraorale Aufnahmen mit Provisorium Zahn 11.