

Individualisierte 3-D-Lingualtechnik für perfekte Ergebnisse

Incognito™-Anwendertreffen in Düsseldorf mit großem Erfolg. Ein Bericht von Dr. Dr. Reiner Oemus, Zirndorf.



In diversen Workshops nutzten zahlreiche Helferinnen die Möglichkeit zu praktischen Übungen und erhielten darüber hinaus hilfreiche Tipps für die erfolgreiche Integration von Incognito™ in den Praxisalltag. (Fotos: 3M Unitek)

Bereits zum 8. Mal fanden sich am 20./21. Mai die Anwender der Incognito™-Lingualtechnik zu ihrem großen Erfahrungsaustausch zusammen, um Neuheiten zu erfahren und spezielle Lösungen klinischer Probleme zu diskutieren – diesmal in Düsseldorf. Erneut hatte die Firma 3M Unitek Kieferorthopäden und ihre Teams zu dieser Weiterbildung eingeladen und ein interessantes Programm aufgestellt. Die wissenschaftliche Leitung des Anwendertreffens lag erstmals in den Händen von Dr. Julia Tiefengraber und Dr. Esfandiar Modjahedpour.

Zum traditionellen Helferinnentag waren diesmal mehrere Workshops geplant, die den Interessen entsprechend spezielle Informationen vermittelten. Zudem konnten die Helferinnen an praktischen Übungen am Typodonten teilnehmen.

Aufgrund der großen Nachfrage der praktischen Helferinnen-Workshops wurden diese mehrfach wiederholt. So nutzten allein am ersten Tag über 300 Teilnehmer/-innen diese Fortbildungsmöglichkeit, um sich hinsichtlich der Einführung in die Behandlungsprozesse und Mechaniken zu informieren und weiterführende Tipps zur erfolgreichen Integration des Incognito™-Systems von Dr. Julia Tiefengraber, Dr. Esfandiar Modjahedpour und Doris Dorsch zu erhalten. Aber auch Kieferorthopäden, die parallel den Ausführungen von Dipl.-Kffr. Ursula Duncker zum Thema „Abrechnung der Lingualtechnik“ gefolgt waren, bekamen wertvolle Informationen.

Traditionell gehört der Abend des ersten Anwendertages der großen Special Event Party. Mit kulinarischen Köstlichkeiten wurden hierbei die zahlreichen Gäste verwöhnt und feierten zu den Klängen der Flavius & Eurosound Show Band ein Wiedersehen mit Kollegen und Freunden. Einen Tag später kamen dann die Kieferorthopäden zusammen, um durch erfahrene Anwender über Details der Lingualtechnik informiert zu werden und den kollegialen Erfahrungsaustausch zu pflegen.

Dieser wurde durch Annette Hussé, Geschäftsführerin 3M Unitek Deutschland, eröffnet und mit einem historischen Rückblick auf die Entwicklungsstadien der Incognito™-Technologie durch Dr. Modjahedpour auf interessante Art und Weise eingeleitet. Zehn Jahre ist es nun schon her, dass im Jahre 2001 das erste Incognito™-Bracket vorgestellt wurde und seinen Entwicklungsweg antrat. Heute arbeiten weltweit mehr als 5.800 Kieferorthopäden mit diesem Lingualsystem, welchem ein Höchstmaß an Ästhetik und Präzision bei der Umsetzung der vorher gestellten Zielsetzung bescheinigt wird.

Zusammen mit Dr. Julia Tiefengraber stellte Dr. Esfandiar Modjahedpour anschließend das Incognito™ 3-3 Bracketsystem für die Korrektur der Frontzähne mittels individualisierter Brackets und Bögen vor, wobei die bewährte Bogenfolge 0.014" SE NiTi, 0.016" x 0.022" NiTi und 0.0182" x 0.0182" Beta III Titanium zum Einsatz kommt. Mit dem Incognito™ 3-3-Bracketsystem wurde auch das neue digitale

Set-up vorgestellt. Mit den Ansichten „left“, „right“, „enface“, „lingual“, „oblique“ und „occlusal“ können alle zu klärenden Details angesehen werden, bis die fertige Arbeit dann anschließend inklusive Klebetray, drei Bögen, Malokklusionsmodell, Screenshots und Klebeprotokoll in einer Box geliefert wird.

Das neue Incognito™ 3-3 Bracketsystem wird zudem durch verschiedene Materialien für das Marketing wie Flyer oder Poster unterstützt.

Um die Klebung zu optimieren und die bei Maximum Cure bekannten Verfärbungen ohne Einschränkung der Klebkraft zu vermeiden, wird nunmehr ein eigenes Produkt angeboten – der Transbond IDB Pre-Mix chemisch härtende Kleber. Dieser wird in zwei Flaschen geliefert, wobei 4xA und 4xB zu je gleichen Teilen angerührt wird. Mit 140 Sekunden Worktime weist dieses neue Produkt eine deutlich erhöhte Verarbeitungstoleranz sowie eine längere Haltbarkeit auf. Mit der Aussage, dass die Fachgesellschaften für Kieferortho-

pädie noch nicht einmal eine Stellungnahme zu den bukkalen Attachments abgegeben haben, begann Prof. Dr. Ariane Hohoff ihren Vortrag über Aspekte der ästhetischen Kieferorthopädie und hob heraus, dass die Deutsche Gesellschaft für linguale Orthodontie (DGLO) im Mai 2010 eine wissenschaftliche Stellungnahme veröffentlichte. Diese weist den Indikationsbereich der 3-D-Lingualtechnik und die Kombinierbarkeit mit Schrauben, Herbst-Scharnier, Aufbissen und der chirurgischen KFO bei großen biomechanischen Vorteilen aus und nennt als Kontraindikation lediglich die Segmentbogentechnik bei fortgeschrittenen Parodontopathien. Die Apparatur kann in sagittaler, vertikaler und transversaler Dimension uneingeschränkt und mit beeindruckender Präzision angewendet werden. Sie ist individualisierbar und stellt eine medizinisch sichere Apparatur dar.

Die Präzision zwischen Behandlungsplanung und erreichtem klinischen Ergebnis wurde von

Thalheim (2008) mit 86 % Übereinstimmung bestätigt, Demling (2009) stellte eine große Exaktheit der Slotdimensionen fest, die auch Pauls (2010) für Angulation und Slotdimensionen bestätigte. Wiechmann (2010) fand auch bei der Anwendung von Herbst-Scharnieren eine volle Kontrolle der UK-Front ohne Protrusionen. Van der Veen (2010) fand white spots bukkal deutlich größer und viel gravierender als bei Lingualtechnik vor.

In Beantwortung von Fragen, die von den Anwendern in Vorbereitung des Anwendertreffens gestellt werden konnten, ging Dr. Julia Tiefengraber auf die Möglichkeit ein, bei TMA-Drähten von 0.0175" oder 0.0182" einseitig die Speekurve zu verstärken und auf der anderen Seite eine Antispeekurve einzubiegen und mit Criss-cross-Zügen zu arbeiten, wenn die Okklusion noch nicht ausgeglichen ist. Bei noch nicht ausreichender Angulation und Mittellinienverschiebung in Extraktionsfällen lässt sich ein Korrekturbogen (Zackenbogen) in Beta III-Titan mit individueller Angabe der Angulationskorrekturen in Winkelgraden nachbestellen und mit Powerties durchsetzen. Danach wird dann weiter mit 0.016" x 0.022" SS gearbeitet. Bei Tiefbiss und gewünschter Lingualtechnik müssen meist keine Okklusalspads auf den Eckzähnen geordert werden, da Okklusalspads auf den 2. Molaren meist besser wirken. Der Ribbonwise-Bogen setzt aufgrund des Set-ups die Speekurve sehr gut durch und Distalbisss mit 1/2PB lassen sich mit Klasse II-Elastics gut korrigieren, sofern der Patient zuverlässig ist.

Bei Fällen mit Extraktion der 1. Molaren kann der Lückenschluss durch Einsatz von Minischrauben und Doublecable sehr gut korrigiert werden.


Bei Gaumennahterweiterung kann ein Zeitproblem zwischen Herstellung der Lingualapparatur und Ende der GNE entweder durch eine stabile gegossene GNE-Apparatur oder durch Palatinalbar gelöst werden. Falls das Tray tatsächlich nicht exakt platziert werden kann, muss dieses in der Mitte durchtrennt wer-



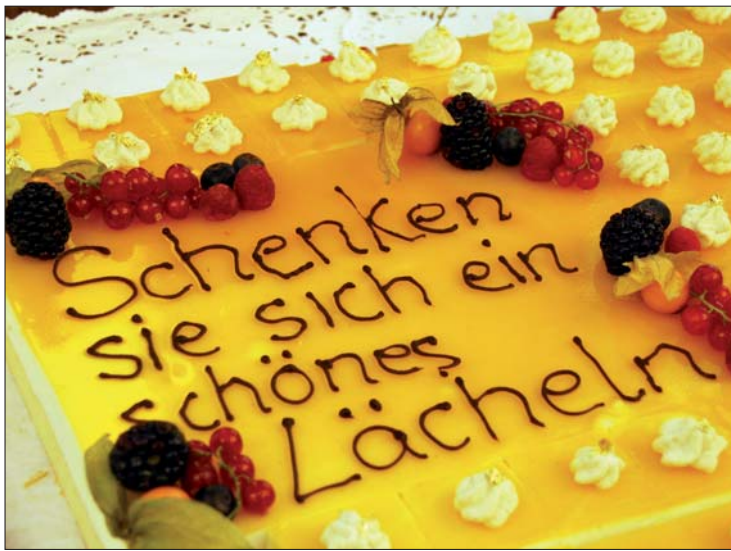Bereits zum 8. Mal informierten hochkarätige Referenten im Rahmen des Incognito™-Anwendertreffens über Neuheiten rund um den klinischen Einsatz des bekannten Lingualsystems.



Gute Stimmung – die traditionelle Special Event Party am Abend des ersten Anwendertages.



Die Pausen wurden nicht nur zur Stärkung, sondern vielmehr auch zum Erfahrungsaustausch unter Kollegen genutzt.



Die Geburtstagstorte des Incognito™ 3-3-Bracketsystems.

den, sofern doch ein transversaler Verlust eingetreten ist. In der Regel ist jedoch kein Palatinalbar notwendig, da die Apparatur stark genug ist und eventuell auch noch transversal erweitert werden kann. Auch bei der Umsetzung von funktioneller Therapie auf Lingualtechnik kann durch Weitertragen des FKO-Gerätes die Herstellung der Apparatur überbrückt werden.

In einem ausgezeichneten Vortrag von Dr. Jean-Stéphane Simon (Frankreich), der die Incognito-Lingualtechnik seit 2002 intensiv anwendet, wurde sehr eindrucksvoll die besondere Bedeutung des Set-ups dargestellt. So wird in jedem zu lösenden Fall zunächst ein Set-up hergestellt, welches die bessere Lösungsmöglichkeit so gut veranschaulicht, dass auch der Patient sich eine Vorstellung von der späteren Situation machen kann. Besonders in schwierigen Fällen lässt das Set-up eine wesentlich größere Variabilität der Voraussage zu, die nach den Erfahrungen mit diesem System sehr exakt umgesetzt werden kann.

Bei Korrektur von Klasse II-Malokklusionen mittels Herbst-Scharnier, die von den Dres. Tiefengraber und Modjahedpour in einem weiteren Hauptvortrag dargestellt wurde, benutzt der Behandler ohne Separation bei 16 und 26 wie auch bei 33-43 gegossene Ringe. Diese werden nicht über die Approximalflächen, sondern nur über die Okklusionsflächen gelegt, ohne erneute Abformung. Die Verankerung der Unterkieferfront ist durch den reversen Torqueeffekt perfekt und kann bei einem 0.018" x 0.025" Full-Size-Bogen ohne Protrusion wie im Set-up exakt durchgesetzt werden. Nach der Ausformung mit dem 0.018" x 0.025" NiTi-Bogen wird das 3-er Bracket entfernt und durch das 3er-Band ersetzt. Anschließend können die für rechts und links vorgebogen gelieferten Scharniere, die bereits auf dem Set-up auf Zielorientierung justiert wurden, eingeschraubt werden. Die Herbst-Phase dauert ca. acht Monate und wird mit einem 0.018" x 0.025" Stainless steel-Bogen durchgeführt, welcher mittels Stahlligaturen an 3 und 6 fixiert wird. Zum Retinieren

wird die Vorschubdoppelplatte genutzt, kein Retainer.

Für die Nutzung der Forsus™-Apparatur empfiehlt es sich, nur den L-Pin in Verbindung mit speziell gestalteten Bändern im Oberkiefer zu nutzen, was von vornherein auf dem Auftragsformular angegeben werden sollte. Die untere Verankerung wird mit einer U-förmig gestalteten Drahtligatur direkt am Set-up gebogen und möglichst weit gingival nach erfolgter Sandstrahlung mittels Transbond XT geklebt und mit MIP glattgestrichen. Bei der Benutzung von L-Pins kann auch während der Therapie eine Nachbestellung der Forsus™-Apparatur erfolgen.

In informativer Weise berichtete Dr. Dr. Axel Berens über Weiterentwicklungen bei der Kombination von Incognito™-Apparaturen mit Dysgnathiechirurgie. Vor allem die Minischrauben erweitern gegenwärtig die Möglichkeiten des Lückenschlusses, der Intrusion oder der Verlängerung von Molaren mittels Crisscross-Züge. Bei der Dysgnathiechirurgie hat sich die Set-up-Planung sehr bewährt. In Verbindung mit Knöpfchen, die sich besser für die Verankerung eignen als Miniimplantate, Splint sowie Drahtligaturen, lassen sich sehr gute Ergebnisse bei Anwendung der Lingualtechnik erzielen. Im posterioren Bereich werden eher Metallknöpfchen, frontal mehr Kunststoffknöpfchen verwendet. Äußerst interessante Ausführungen machte Dr. Volker Breitenbach bei dem Vergleich von sieben verschiedenen Laborprozessen in den einzelnen Lingualtechnikverfahren, wobei untersucht wurde, ob die gleichen Effekte bei einer Behandlungssimulation entstanden. Die Einzelübertragung der Brackets, konfektionierte Brackets und Straight-Wire-Verfahren erbrachten dabei schlechtere Ergebnisse als individualisierte Verfahren, wobei Incognito mit nur 0,4 mm Abweichung die besten Ergebnisse erzielte.

Bei der bilateralen Freilegung von Eckzähnen steht neben der Platzbeschaffung mit initial zwei Bögen dann die Abformung mit Silikon oder Alginat im Vordergrund, um das Nachkleben der freigelegten Zähne zu ermögli-

chen. Wenn der Abdruck der freigelegten Zähne erfolgt ist, sollte eine komplett neue Bogensequenz bestellt werden. Die Brackets werden mit Auflagen ausgeliefert, damit sie besser geklebt werden können. Später sollten diese Auflagen weggeschliffen werden. Artikulation und Torque werden mit dem Vierkantdraht voll genutzt, wenn Powerties oder Stahlligaturen anfangs eingesetzt und später durch graue Ligaturen ersetzt werden. Bei unilateralen Eckzahnfreilegungen wird der Zahn der Gegenseite gespiegelt und mit Fingerchenaufgaben hergestellt, was zu sehr guten Passgenauigkeiten führt. Dr. Michael Sostmann gab als letzter Redner einen Überblick über die funktionellen Aspekte der Lingualtherapie, wobei er sehr auf die theoretischen Grundlagen der Steuerung der Haltung, Muskelführung und die Möglichkeiten der Diagnostik betrachtete. Symmetrieuntersuchung, modifizierte MFSA, HWS Mobilitätstests sind wichtige Untersuchun-

ANZEIGE

www.wintersymposium.eu

21. Wintersymposium 2012 in Going/Tirol (A)
14. bis 20. Januar 2012
 Kieferorthopädie und Kinderzahnmedizin
 für die tägliche Praxis
Kursleitung: Prof. Dr. Andrea Wichelhaus



Anmeldung:
 CBS Congress und Business Services
 Frau Denise Bamert
 Tel. (CH): +41-44-445 35 40,
 Tel. (D): +49-89-92 56 42 65
 E-Mail: info@cbs-congress.ch
www.wintersymposium.eu

gen, die durch Anwendung von DVT bei besonderen Formen (keine Standarddiagnostik) ergänzt werden können. Die extrem hohen Kräfte bei Bruxismus können durch Aufbisschienen unterdrückt werden, wobei Aufbisse auch retrusive Kontakte auslösen können. Deshalb sind Molarenpads besser zu beurteilen als Frontzahn pads, da die vertikale Entkopplung der Adduktoren

besser gelingt. Die genaue Betrachtung der Disklusion und der Winkel von RKN und RFF können dabei bessere Erkenntnisse zeigen. Die neuere Darstellung der Artikulationsforschung kann (aus kanadischen Studien entstanden) beeindruckend unter www.magic.ubc.ca bereits mit Einbeziehung der elastischen Eigenschaften als 5-D-Darstellung betrachtet werden. **KN**

ANZEIGE



KN NACHRICHTEN

STATT NUR ZEITUNG LESEN!

Fax an 03 41/4 84 74-2 90
 Bestellung auch online möglich unter: www.oemus.com/abo

KN Die Zeitung von Kieferorthopäden für Kieferorthopäden

Ja, ich abonniere die **KN Kieferorthopädie Nachrichten** für 1 Jahr zum Vorteilspreis von € 75,- (inkl. gesetzl. MwSt. und Versand). Das Abonnement verlängert sich automatisch um ein weiteres Jahr, wenn es nicht sechs Wochen vor Ablauf des Bezugszeitraums schriftlich gekündigt wird (Poststempel genügt).

Datum Unterschrift

Widerrufsbelehrung:
 Den Auftrag kann ich ohne Begründung innerhalb von 14 Tagen ab Bestellung bei der OEMUS MEDIA AG, Holbeinstraße 29, 04229 Leipzig schriftlich widerrufen. Rechtzeitige Absendung genügt.

Datum Unterschrift

KN KIEFERORTHOPÄDIE NACHRICHTEN

Die Zeitung von Kieferorthopäden für Kieferorthopäden | www.kn-aktuell.de

Nr. 7/8 | Juli/August 2011 | 16. Jahrgang | ISSN 1612-2077 | P050 5212 | € 75,- (inkl. MwSt.)

Außergewöhnlicher Bogen

Alle über den Mund

BSC in der KFO

Hightech-KFO höchster Präzision (2)

Digitale Kieferorthopädie

jetzt anwendbar!

Name

Vorname

Straße

PLZ/Ort

Telefon

Fax

E-Mail

www.kn-aktuell.de

OEMUS MEDIA AG
 Holbeinstraße 29, 04229 Leipzig
 Tel.: 03 41/4 84 74-0, Fax: 03 41/4 84 74-2 90
 E-Mail: grasse@oemus-media.de

KN 7+8/11