

Cervical Vertebral Maturation (CVM)

KN Fortsetzung von Seite 1

Während des jugendlichen Knochenwachstums stellten Franchi und Baccetti bei 214 kephalometrischen Aufnahmen anatomische Veränderungen des Wirbels C2, C3 und C4 fest sowie ein bestimmtes Wachstumsmuster der Unterkiefer, gemessen zwischen Kondylion und Gnathion (das Kondylion ist der dorso-kraniale Punkt des Kondylus; das Gnathion der ventro-kaudale Punkt vom knöchernen Kinn).¹³ Anhand dieser Werte wurde ein Index erstellt, der erkennen lässt, wann der größte Wachstumsschub des Unterkiefers zu erwarten ist.³ Hieraus entwickelte sich die Cervical Vertebral Maturation-Methode, genannt CVM.

Die Methode

Kephalometrische Röntgenaufnahme

Bei der radiografischen Aufnahme ist darauf zu achten, dass die Frankfurter Horizontale waage-

recht verläuft (die Frankfurter Horizontale ist die Linie zwischen Porion und Orbitale). Die Zähne sind in zentraler Okklusion und die Lippen in entspanntem Zustand. Die drei Wirbel Dens oder Odontoid Prozess C2, der Korpus Vertebrae C3 und der Korpus Vertebrae C4 müssen röntgenologisch sichtbar sein.

Auswertung

Ist die untere Begrenzung des Wirbels flach oder konkav (Abb. 2a, b)?

Wie ist der Wirbel C3 und C4 geformt (Abb. 3)?

- **Trapezförmiger Wirbel:** Die superiore Begrenzung des Wirbels steigt von posterior nach anterior.
- **Rechteckiger horizontaler Wirbel:** Die Höhe der posterioren und anterioren Begrenzungen sind gleich. Die superioren und inferioren Begrenzungen sind länger als die anterioren und posterioren.
- **Viereckiger Wirbel:** Die superioren, anterioren und inferioren Begrenzungen sind gleich.

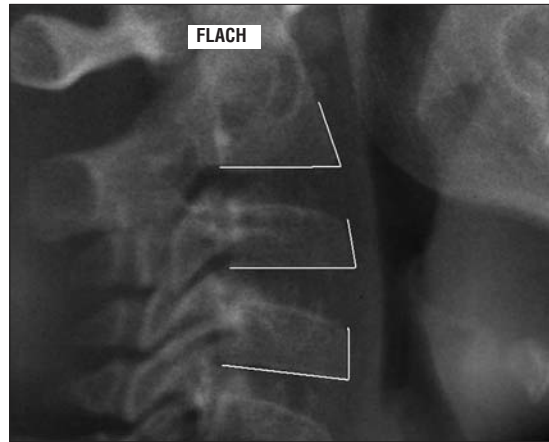


Abb. 2a: Flache Begrenzung.

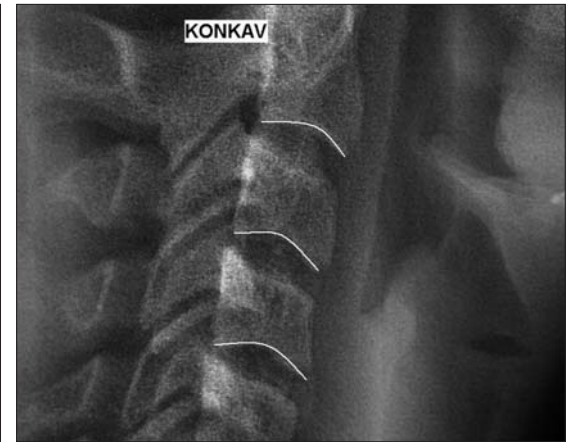

Abb. 2b: Konkave Begrenzung.

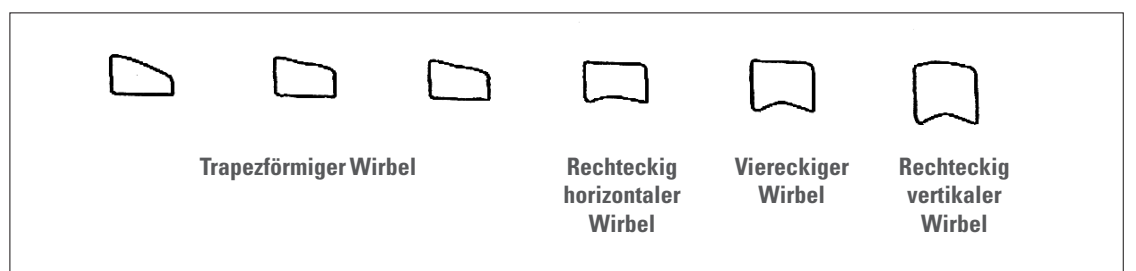


Abb. 3: Wirbelform C3 und C4.

- **Rechteckiger vertikaler Wirbel:** Die posterioren und anterioren

Begrenzungen sind länger als die superioren und inferioren.

Zervikale Vertebral-Stadien

Franchi und Baccetti^{13,15} haben anhand ihrer Erkenntnisse über die Morphologie der Wirbelkörper sechs zervikale Wirbelstadien aufgestellt, welche das mandibuläre Wachstum bestimmen (Abb. 4):

CVS 1 – Die inferiore Begrenzung aller Wirbelkörper ist flach.

CVS 2 – Die inferiore Begrenzung des 2. Wirbelkörpers entwickelt eine Konkavität.

CVS 3 – Die inferiore Begrenzung des 3. Wirbelkörpers entwickelt eine Konkavität.

CVS 4 – Die inferiore Begrenzung des 4. Wirbelkörpers entwickelt eine Konkavität. Die Wirbelkörper C3 und C4 sind rechteckig geformt.

CVS 5 – Die inferioren Begrenzungen aller Wirbelkörper sind konkav. Die Wirbelkörper sind fast viereckig und der Raum zwischen den Wirbeln verringert sich.

CVS 6 – Alle Wirbel haben tiefe Konkavitäten und sind in vertikaler Richtung rechteckig.

Mandibuläres Wachstum bei Kindern

Bei 250 Kindern wurde untersucht, inwieweit eine Differenz zwischen den zervikalen Stadien und den verschiedenen Stadien im Zahndurchbruch besteht.¹⁴ Aus Tabelle 1 geht hervor, dass eine große Übereinstimmung zwischen der frühen dentalen Wechselphase und dem skelettalen Wachstum besteht. Während des Wachstumsschubs, im zervikalen Stadium 3, besteht wenig Übereinstimmung mit der dentalen Wechselphase. Wenn die permanenten Eckzähne und Prämolaren durchbrechen, ist die späte dentale Wech-

selphase erreicht. Ein Viertel der Kinder befindet sich noch im präpuberalen Wachstumsschub (CS 2) und ein Drittel im puberalen Wachstum (CS 3). Ist das Kind in der späten dentalen Wechselphase oder im frühen permanenten Gebiss, hat der Behandler eine Chance von 66%, den Wachstumsschub im CVS 3 zu erkennen. Weitere Untersuchungen ergaben, dass zwischen dem Lebensalter und dem skelettalen Wachstum große Differenzen bestehen. So kann der Wachstumsschub in CS 3 zwischen dem 8. und 14,5. Lebensjahr auftreten. Die Studie belegt, dass wenig Übereinstimmung zwischen dem skelettalen Wachstum der Mandibula und den verschiedenen dentalen Wechselphasen sowie dem Lebensalter besteht. Insgesamt wächst die Mandibula (Co-Gn) von der Präpubertät bis zum frühen Erwachsenenalter sechs Jahre:

- ▶ bei skelettaler Klasse I ca. 14,5 mm
- ▶ bei skelettaler Klasse II ca. 12,5 mm
- ▶ bei skelettaler Klasse III ca. 17,5 mm.

In der Präpubertät wächst die Mandibula in allen skelettalen Angle-Klassen ungefähr 5 mm. Im Stadium CV1 bis 2 wächst die Mandibula 2,5 mm und noch einmal 2,5 mm in Stadium CVS 2 bis 3. In Stadium CV 3 bis 4 während des Wachstumsschubes und bei einer Dauer von elf Monaten wächst die Mandibula (Co-Gn):

- ▶ bei skelettaler Klasse I: 5 mm.
- ▶ bei skelettaler Klasse II: 3 mm.

Bei skelettaler Klasse III dauert der Wachstumsschub anstatt elf Monate 16 Monate und liegt zwischen 5,5 mm bei Mädchen und 8 mm bei Jungen.^{5,22}

Fortsetzung auf Seite 6 **KN**

ANZEIGE

nächster CMD Kurs

27. 01. 2012

13 - 19 Uhr

Dresden

WELTNEUHEIT!

individualisierbar

selbstjustierend

Sie kann als einzige Schiene während einer festsitzenden kieferorthopädischen Behandlung eingesetzt werden

Die neue Aufbiss-Schiene zur einfachen Diagnose & effektiven Therapie des Kiefergelenks (CMD)

Sie überzeugt durch viele Vorteile:

- schnelle Schmerzlinderung / Muskelentspannung
- ohne Abdruck, Registrierung oder Einschleifen
- passgenau durch individuelle **Unterfütterung**
- ersetzt die Relaxierungs- und Distractionsschiene
- **Differentialdiagnostik** der multifaktoriellen Genese des CMD
- präprothetische / präkieferorthopädische **Bissbestimmung**
- kann während einer **KFO**-Behandlung eingesetzt werden

Weitere Informationen & Video unter:
www.aqua-splint.com!

PS: Nicht für Dauerknirscher geeignet!

Bestellungen und Kursanmeldungen:

TELEDENTA

Funktion & Ästhetik

TeleDenta GmbH

Hainstraße 108
09130 Chemnitz
Germany

Telefon: +49 (0)371 433 02 09
Telefax: +49 (0)371 402 03 59
E-Mail: info@teledenta.com
Web: www.teledenta.com

Wirbelstadium/ Eruptionphasen	frühe Wechselphase	Wechselgebiss	späte Wechselphase	frühes permanentes Gebiss
CS 1	96	68	31	7
CS 2	4	28	24	19
CS 3	0	4	36	30
CS 4	0	0	8	30
CS 5	0	0	0	11
CS 6	0	0	0	3

Tabelle 1: Skelettales versus dentales Stadium.

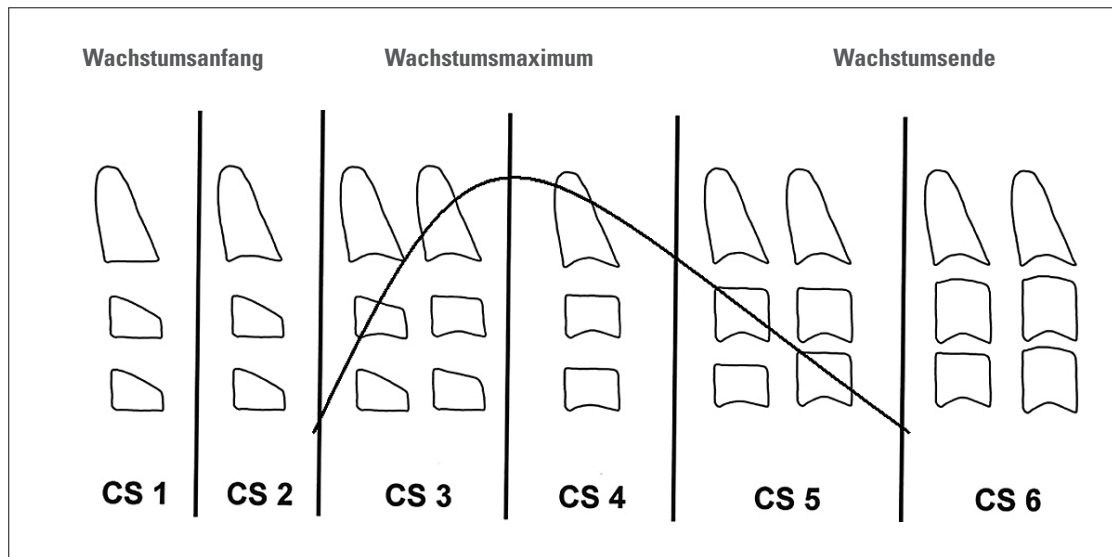


Abb. 4: Mandibuläres Wachstum.

KN Fortsetzung von Seite 4

In Stadium CV 4 bis 5 und CV 5 bis CV 6 wächst die Mandibula (Co-Gn):

- ▶ bei skelettaler Klasse I und II respektiv 2,5 mm und 2 mm.
- ▶ bei skelettaler Klasse III respektiv 3 mm und 3 mm.

Das mandibuläre Wachstum (Co-Gn) beträgt zwischen Stadium CV 3 bis CV 6:

- ▶ bei skelettaler Klasse I ca. 9,5 mm
- ▶ bei skelettaler Klasse II ca. 7,5 mm
- ▶ bei skelettaler Klasse III ca. 12,5 mm

Dabei liegen die Hauptmerkmale dieser CVM-Methode in folgenden Punkten:^{1,4,6,13,21,26}

1. Die CV-Stadien sind unabhängig vom chronologischen Lebensalter.
 2. Die Identifizierung und Reproduzierbarkeit der Daten bzw. der CVM-Stadien liegen zwischen 91,2%²⁶ und 98,6%.^{1,13}
 3. Die morphologischen Änderungen der zervikalen Wirbel beginnt bei Mädchen früher als bei Jungen.
 4. Die Änderungen in Größe und Morphologie der Vertebrae in den sechs Phasen sind identisch für beide Geschlechter. Es gibt im Gegensatz zu Lamparski keine unterschiedlichen Angaben für Mädchen und Jungen.²³
 5. Der skeletale Wachstumsschub und der Schub des Unterkieferwachstums finden zwischen CS 3 und 4 in 95% der Fälle statt.
 6. CS 1 kommt mindestens zwei Jahre vor dem skelettalen Wachstumsmaximum vor.
 7. CS 2 ein Jahr vor dem Beginn des skelettalen Wachstumsschubs.
 8. CS 5 tritt ein Jahr nach Ende des Wachstumsmaximums ein.
 9. CS 6 tritt minimal zwei Jahre nach dem Wachstumsmaximum ein.
 10. CS 6 lässt das Ende des puberalen Wachstums erkennen.
- Mädchen haben ihren zirkumpuberalen Wachstumsschub im Alter zwischen zehn und zwölf Jahren. Bei Jungen tritt der Wachstumsschub im Alter zwischen 11 und 14 Jahren auf.^{21,25} So erreichen – in Bezug auf

die Reife – Mädchen bereits mit 16 Jahren ihr endgültiges skelettales Reifestadium, Jungen hingegen erst mit 18 Jahren.¹⁵

Klinische Handhabung

Es ist wichtig zu erkennen, wann genau der Wechsel von Phase 2 zu Phase 3 stattfindet. Ist der Wirbel C3 trapezförmig und bildet an der inferioren Begrenzung eine Konkavität von 1 mm (gemessen am höchsten Punkt der Konkavität und einer gedachten Linie zwischen der inferioren dorsalen und der ventralen Begrenzung) ist die Wachstumsphase 3 eingetreten (Methode nach San Roman).²⁷

Auf vielen Radiografien sind an der inferioren Begrenzung des Wirbels C3 und C4 in Phase 3 und 4 „Ossifikationspunkte“ zu erkennen. Sie zeigen sich in der Aufnahme als knöcherne längliche Strukturen. Bei dieser Methode wird zwischen drei Stadien unterschieden (Tabelle 2). Ist noch kein Ossifikationspunkt zu erkennen, bedeutet dies nicht, dass die Phase des puberalen Wachstumsschubes noch nicht erreicht ist. So zeigte sich bei etwa 40%, dass trotz Abwesenheit dieses Merkmals der Wachstumsschub bereits begonnen hatte.¹⁰ Findet sich hingegen das Stadium 1, kann mit sehr hoher Wahrscheinlichkeit davon ausge-

Wirbel C3 eine viereckige Form erreicht.

Vorteile der CVM-Methode

Hassel und Farman¹⁸ berichteten von einer hohen Korrelation zwischen der Reifung der Halswirbel und der skelettalen Reifung der Hand. Im Vergleich zur Handgelenk-Methode führt die CVM bei der Auswertung zu weniger Fehldiagnosen.⁷ Demzufolge ist die CVM-Methode ein klinisch praktikables Instrument, das skelettale Wachstum Heranwachsender sicher zu diagnostizieren.^{17,24} Die kephalometrische Röntgenaufnahme bietet alle nötigen Informationen (sowohl kraniofazial als auch die zervikale Vertebrae), sodass sich eine zweite radiologische Aufnahme des Handgelenks erübrigt. Folglich ist die Strahlenbelastung für den Patienten geringer.⁸ Trotz der Bleischürze zum Schutz des Thyroid sind die benötigten C2-bis C4-Wirbel auf der kephalometrischen Röntgenaufnahme gut sichtbar.²¹

Klinisches Beispiel

Radiografische Aufnahmen von weiblichen zweieiigen Zwillingen im Alter von zwölf Jahren (Abb. 7a, b).

Anwendungen

Bei Patienten mit mandibulärer Defizienz in Stadium CV 1 muss der Behandler mindestens noch ein Jahr warten, um eine radiologische Neubewertung durchzuführen. Die Wirksamkeit einer funktionellen kieferorthopädischen Behandlung ist stark abhängig von der biologischen Reaktionsfähigkeit des Kondylenknorpels, die wiederum in Verbindung steht mit der Wachstumsrate der Mandibula. In CVS 3 ist der ideale Zeitpunkt, um eine skelettale Klasse II zu behandeln (z. B. mittels eines bimaxillären Geräts), da nach zwölf Monaten der Höhepunkt des mandibulären Wachstums erreicht wird.^{1,16} Im Vergleich zur Therapie vor dem Wachstumsmaximum ergaben sich einige Vorteile: Größere Veränderungen in der totalen Unterkieferlänge und -höhe sowie eine höhere posteriore Wachstumsrichtung der Kondylen.¹ In CVS 5 verfehlt eine funktionelle kieferorthopädische Therapie ihr Ziel, da der

ANZEIGE

Jimmy Dent Elastics ...

... sind super-elastisch

DWS GmbH • Dorfstraße 5 • 24936 Kisdorf • Tel.: +49 (0) 41 93/96 58 40 • Fax: +49 (0) 41 93/96 58 41 • E-Mail: info@orthodont.de • www.orthodont.de

gangen werden, dass die Patienten sich im puberalen Wachstumsschub befinden. Die Stadien 2 und 3 repräsentieren eine Phase, in welcher der puberale Wachstumsschub entweder bereits zu Ende ist oder sich zumindest dem Ende zuneigt. Aufgrund dieser Ergebnisse scheint die Ossifikationspunkte-Methode allenfalls geeignet, um die Ergebnisse einer anderen Methode zu untermauern.¹⁰ Das Ende der dritten Wachstumsphase zeigt sich, sobald der

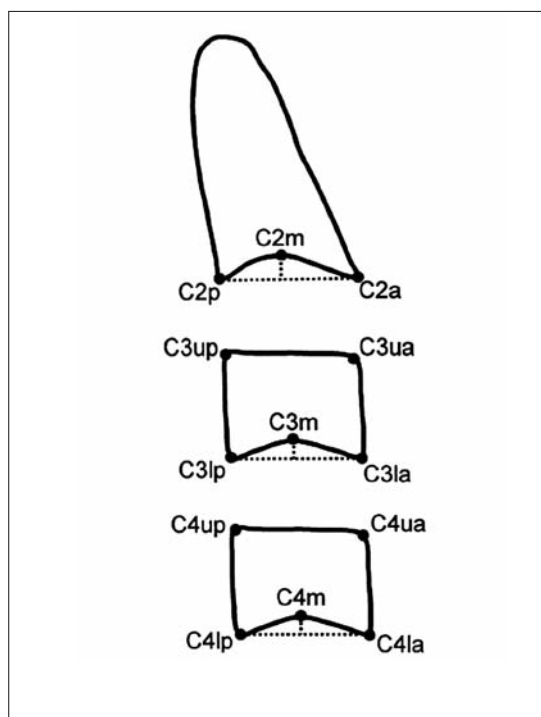


Abb. 5: Messung der Wirbelkonkavität.

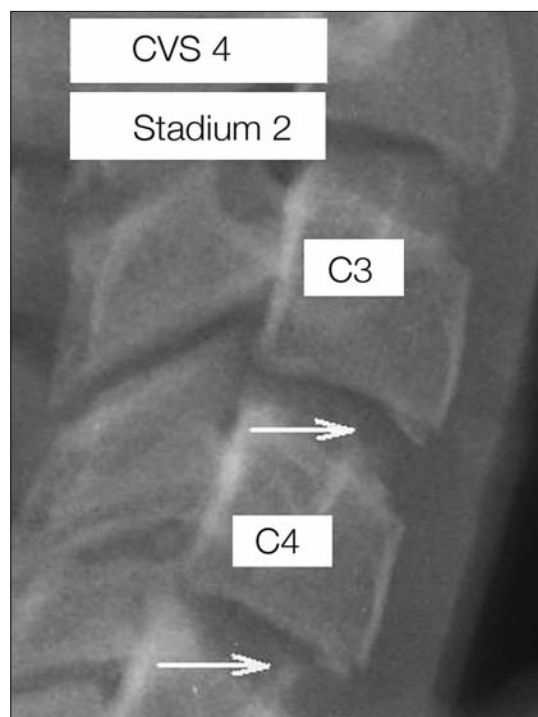


Abb. 6: Sogenannte Ossifikationspunkte.

Stadium	Merkmale
1	erste Anzeichen des Ossifikationspunktes in Form eines dünnen Balkens
2	Längenzunahme des Ossifikationspunktes in der Transversalen und Vertikalen. Abstand zwischen Ossifikationspunkt und Halswirbel verringert sich.
3	Ossifikationspunkt ist mit der Unterseite des Halswirbels fast vollständig verwachsen.

Tabelle 2: Darstellung der Stadien des Ossifikationspunktes.

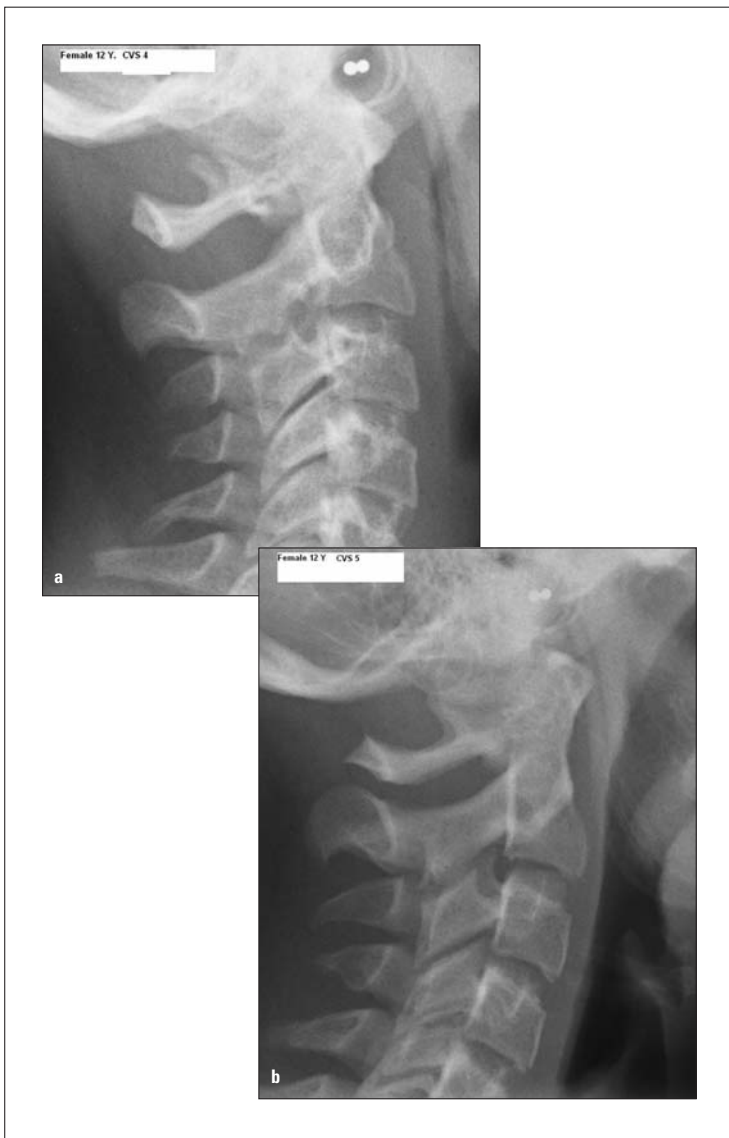


Abb. 7a,b: Klinische Differenz zwischen CVS 3 (a) und CVS 4 (b). (a): Die Wirbelkörper C3 und C4 sind fast rechteckig. Es zeigt sich eine Konkavität an der inferioren Begrenzung von C3; (b): Die Wirbelkörper C3 und C4 sind fast viereckig. Es zeigt sich eine Konkavität an der inferioren Begrenzung von C3 und C4.

Wachstumsschub schon vorbei ist.^{1,16} Folglich ist das skeletale Wachstum individuell und nicht vom Alter abhängig.^{6,15,21} Das optimale Alter, eine kieferorthopädische Expansion durchzuführen (z. B. mittels palatinaler Expansionsschraube), ist in der frühen Wachstumsphase CVS 2.² Eine orthognathe Chirurgie oder die Insertion von Implantaten kann nach dem skelettalen Wachstumsende in Phase CVS 6 durchgeführt werden.²⁵ Auch im Hinblick auf das Retentionsende bei der FKO-Therapie einer skelettalen Klasse III-Dysgnathie spielt die Bestimmung des skelettalen Alters eine wichtige Rolle. Wird diese zu früh vor Wachstumsende abgeschlossen, ist ein residuales Wachstum des Unterkiefers zu erwarten.⁹ Der optimale Zeitpunkt für den Beginn einer funktionellen kieferorthopädischen Maßnahme wird exakter bestimmt.

wertung der Halswirbel nach der CVM-Methode als zuverlässig reproduzierbar und leicht durchführbar angesehen. Die CVM-Methode verspricht bei der Umsetzung somit einen hohen Therapieerfolg und letztlich zufriedene Patienten. KN



KN Kurzvita



Dr. med. dent. Tom Verhofstadt

- Jahrgang 1964
- Studium der Zahnmedizin an der Reichsuniversität Antwerpen und an der Katholischen Universität Leuven
- 1994 Approbation und Promotion an der Universität des Saarlandes

KN Adresse

Dr. Tom Verhofstadt
Heiligenweg 29
47626 Kevelaer
Tel.: 0 28 32/81 52
E-Mail: Verhofstadt@t-online.de

Fazit

Eine funktionelle kieferorthopädische Behandlung aufgrund der dentalen Wechselphase zu beginnen, ist wissenschaftlich nicht belegt. Auch das chronologische Alter, die unterschiedlichen Wechselphasen und die Menarche sind keine zuverlässigen Indikatoren, um den skelettalen Wachstumsschub vorzusehen.^{15,21} Auf Grundlage der aufgeführten Literaturangaben wurde die Aus-

ANZEIGE

Personalized Color-Matching Technology.



Fotos der InVu Brackets sind unbearbeitete Originalaufnahmen.

DER PERFEKTE FARBTON FÜR JEDEN PATIENTEN.

Die InVu Keramik Brackets bestechen durch die Personalized Color-Matching Technology. Die Brackets absorbieren Licht auf eine besondere Weise und passen sich dadurch perfekt jeder Zahnfarbe an.



- Verfärbungsresistente Keramik für eine perfekte Ästhetik während der gesamten Behandlung
- Die exklusive Polymernetzbasis ermöglicht ein schnelles, einfaches Entbändern
- In Readi-Base® Version erhältlich: Voraufgetragener Klebstoff ermöglicht eine äußerst einfache Handhabung

Weitere Informationen erhalten Sie unter
0800 181 4719 (Deutschland)
0044 113 2526247 (Österreich und Schweiz)
www.InVu-Ortho.com



Personalized Color-Matching Technology is a trademark of TP Orthodontics, Inc. InVu is a registered trademark of TP Orthodontics, Inc. and manufactured under US Patents 5,263,859, 6,685,468, 6,746,242; Britain 0455500, 1562511; China 03822189.6; France 0455500, 1562511; Germany DE69105235.2, 60332263.8-08; Italy 20395BE/95, 1562511; Japan 3,334,940, 4414334, 4503440; Mexico 265725, 274623; and Spain 1562511. Readi-Base is a registered trademark of TP Orthodontics, Inc. and manufactured under US Patents 6,685,468, 6,834,761, 6,746,242, 7,131,836, 7,469,783; Britain 1562511; China 03822189.6; France 1562511; Germany 1562511; Italy 1562511; Japan 4414334, 4503440; Mexico 265725, 274623; and Spain 1562511. All other patents pending. ©2011 TP Orthodontics, Inc.