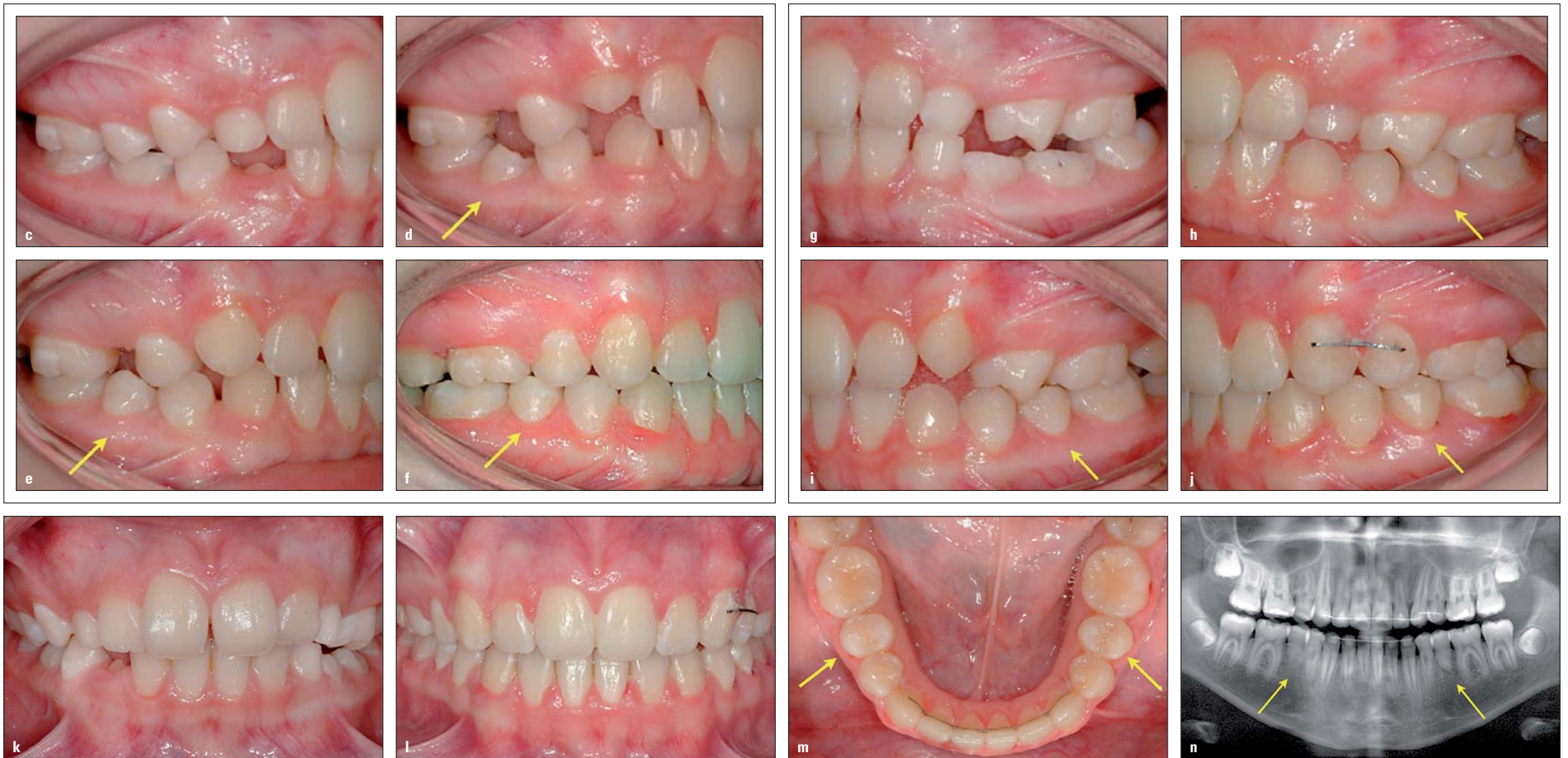

## Autotransplantation von im Wurzelwachstum befindlichen Prämolaren



**Abb. 1:** Elfeinhalbjähriges Mädchen mit einer Klasse II-Malokklusion und fehlenden Anlagen für die unteren zweiten Prämolaren (a, c, g, k). Infraokklusion der unteren Milchmolaren auf der linken Seite (a, g). Autotransplantation zweier nicht durchgebrochener zweiter Prämolaren im OK, um die fehlenden Zähne zu ersetzen (b, siehe Pfeile). Durchbruch der transplantierten Zähne sechs Monate (d und h, siehe Pfeile) und 18 Monate (e und i, siehe Pfeile) nach dem Eingriff. Kieferorthopädisches Schließen der Lücken im Oberkiefer und normale okklusale Beziehungen beim Debonding (f, j, l). Die oberen Prämolaren sind gut im Zahnbogen ausgerichtet (m, siehe Pfeile). Panoramaaufnahme nach erfolgtem Debonding mit den transplantierten Prämolaren (siehe Pfeile), die endgültige Wurzellänge ist kürzer als erwartet, aber das Verhältnis von Krone zu Wurzel ist >1.

### KN Fortsetzung von Seite 1

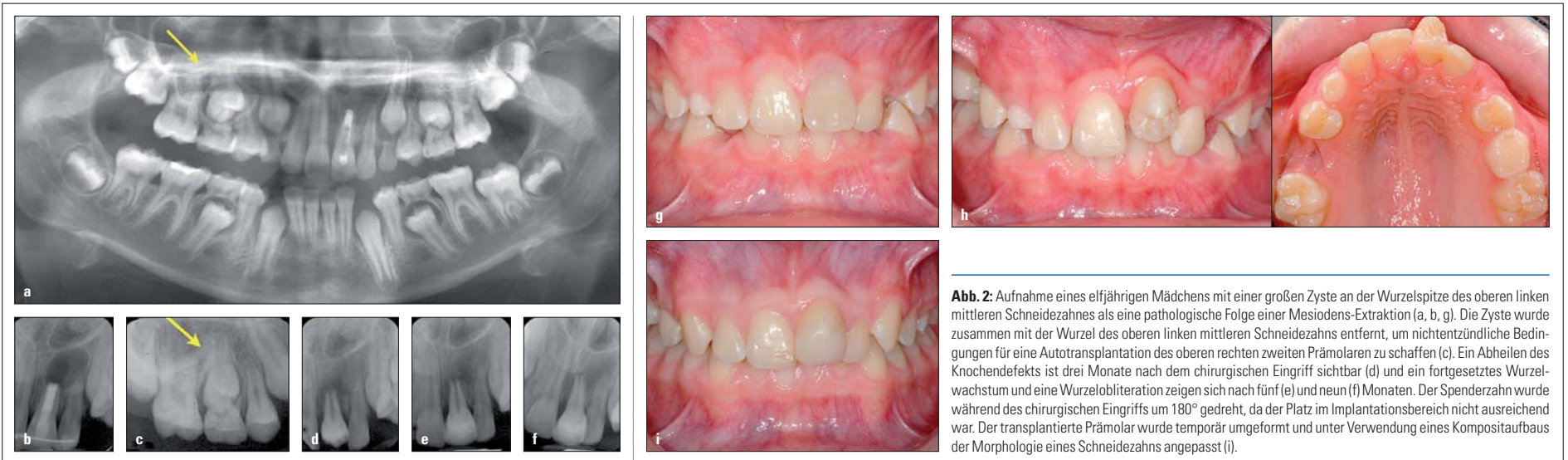radiologischer Befund sind eine Obliteration der Pulpa<sup>4,5</sup> (Abb. 2) und ein fortgesetztes Wurzelwachstum nach der Transplantation. Liegt keine Pulpaobliteration vor, kann dies ein Anzeichen für eine beginnende Nekrose oder einen Vitalitätsverlust des Zahns sein. Generell reagieren transplantierte Zähne weniger stark auf Vitalitätstests, jedoch sollten sie eine teilweise oder totale Pulpaobliteration aufweisen, um als vital eingestuft zu werden. Oft sind transplantierte Prämolaren etwas kürzer als normale Zähne, ihre Wurzellänge ist um 10% bis 15% geringer. Wenn sie jedoch mit der halben Wurzellänge von normalen Zähnen oder kürzer transplantiert werden, sollten sie nach der Operation ein erhebliches Wurzelwachstum zeigen (Abb. 3). Deshalb können als die drei Hauptindikationen für eine erfolgreiche Autotransplantation von im Wurzelwachstum befindlichen Prämolaren die folgenden Aspekte zusammengefasst werden: Pulpaobliteration, fortgesetztes Wurzelwachstum und Durchbruch des Transplantats, wenn es auf gingivaler Ebene transplantiert worden ist. Liegen diese Indikatoren nicht vor, wird gemäß der von Kristerson und Lagerström<sup>6</sup> erstellten Kriterien die Autotransplantation nicht als erfolgreich bewertet. Wenn es keine anderen Behandlungsoptionen gibt, sollte dennoch erwogen werden, den transplantierten Prämolaren an dieser Stelle zu belassen. Der Pa-

tient sowie dessen Eltern sollten über etwaige postoperative Komplikationen und mögliche Behandlungsalternativen informiert werden. Die meistgenannten kieferorthopädischen Indikationen für eine Autotransplantation von im Wurzelwachstum befindlichen Prämolaren<sup>7</sup> beziehen sich auf Patienten mit einer leichten Klasse II-Malokklusion und fehlenden Anlagen der unteren Prämolaren, Patienten, die aufgrund eines Traumas einen oder mehrere maxillare Schneidezähne verloren haben, sowie Patienten mit einer multiplen Agensie. Solche Anomalien treten oft bei kieferorthopädischen Screenings von Patienten unter zehn Jahren auf, wo nicht durchgebrochene Prämolaren vorhanden sein können, die als Spenderzähne geeignet sind. Grundlage hierfür sind kieferorthopädische Indikationen, die deren Entnahme begünstigen. Die Autotransplantation von Prämolaren bei heranwachsenden Klasse II-Patienten mit fehlenden unteren Prämolaren kann erwogen werden, wenn es erstens keine Milchmolaren gibt, die Zeichen einer fortgesetzten Wurzelresorption und damit einer Infraokklusion (Abb. 1a) oder verkürzte Zahnwurzeln aufweisen, und zweitens das Patientenprofil eine Erhaltung der unteren Zahnbogenlänge und vorzugsweise die Extraktion der oberen Prämolaren erfordert. Abbildung 1 zeigt eine Panoramaaufnahme eines elf Jahre und sechs Monate alten Mädchens mit fehlenden Zahnanlagen der zweiten unteren Prä-

molaren und einer Infraokklusion der unteren Milchmolaren auf der linken Seite (Abb. 1a). Der Behandlungsplan sah die Autotransplantation zweier nicht durchgebrochener oberer zweiter Prämolaren vor, um die zwei fehlenden unteren zweiten Prämolaren zu ersetzen (Abb. 1b). Kieferorthopädische Indikatoren implizierten Klasse II-Molaren- und Eckzahnbeziehungen auf beiden Seiten (Abb. 1c, g). Die oberen ersten Prämolaren auf der linken Seite waren übereruptiert. Sechs Monate nach der Operation brachen die transplantierten Prämolaren durch (Abb. 1d, h). Dies dauerte weitere sechs Monate an (Abb. 1e, i). Ein Jahr und acht Monate nach der Transplantation wurden im Zuge der kieferorthopädischen Behandlung feststehende KFO-Geräte eingesetzt. Die orthodontische Bewegung transplantierten Zähne sollte innerhalb der ersten sechs Monate vermieden werden. Meist wird damit erst ein bis zwei Jahre nach dem chirurgischen Eingriff begonnen, um nach der Transplantation ein ungestörtes Heilen zu gewährleisten. Nach der kieferorthopädischen Behandlung wurden normale okklusale Beziehungen realisiert (Abb. 1f, j, l) und die oberen Prämolaren wurden im unteren Bogen normal ausgerichtet (Abb. 1m). Die endgültige Wurzellänge der transplantierten Prämolaren war drei Jahre nach dem chirurgischen Eingriff kürzer als erwartet, aber das Verhältnis von Krone zur Wurzel war >1 und wurde als zufriedenstellend eingestuft (Abb. 1n).

Die Autotransplantation von sich im Wurzelwachstum befindlichen Prämolaren bei Klasse II-Behandlungen mit Agensie der unteren zweiten Prämolaren ermöglicht es, eine normale Länge des unteren Zahnbogens beizubehalten und eine zahnärztliche Prothetik als Ersatz für fehlende Zähne zu vermeiden. Heranwachsende Patienten mit schwer geschädigten oder avulsierten mittleren Schneidezähnen sind oft geeignete Kandidaten für eine Transplantation von im Wurzelwachstum befindlichen Prämolaren. Wenn fehlende Vorderzähne nicht durch Zahnersatz ersetzt wurden, welcher sich dem Wachstum anpasst, kann eine signifikante Resorption des alveolaren Knochens auftreten. Diese würde zukünftige Transplantationen nach abgeschlossenem Wurzelwachstum unmöglich machen. Die Vorteile der Autotransplantation von sich im Wurzelwachstum befindenden Prämolaren bei beschädigten Schneidezähnen sind nicht nur durch den sofortigen Austausch eines fehlenden Zahns oder fehlender Zähne gegeben. Sie begründen sich auch in ihrem Potenzial für Knochenregeneration, wenn ein Trauma den Alveolarenfortsatz beeinträchtigt oder eine Resorption des alveolaren Knochens vorliegt. Die Abbildungen 2 und 3 zeigen Aufnahmen eines elfjährigen Patienten, der eine große Zyste an der Wurzelspitze des oberen linken mittleren Schneidezahns als eine pathologische Folge der Extraktion eines Mesiodens auf-

wies. Die Zyste wurde zusammen mit der Wurzel des oberen linken mittleren Schneidezahns chirurgisch entfernt, um nichtentzündliche Bedingungen für eine Autotransplantation zu schaffen und den fehlenden Zahn zu ersetzen. Zwei Wochen nach dem chirurgischen Eingriff wurde der nicht durchgebrochene obere rechte zweite Prämolare (Abb. 2c) transplantiert. Drei Monate nach der Transplantation war die Heilung des Knochendefekts deutlich sichtbar (Abb. 2d). Auch im Verlauf der nächsten Monate, besonders nach fünf und neun Monaten (Abb. 2e, f), wurden diese beobachtet. Wurzelwachstum und Pulpaobliteration waren ebenfalls zu erkennen und deuteten auf eine normale Entwicklung des Transplantats hin. Weil der Platz im Implantationsbereich nicht ausreichte, wurde der Spenderzahn während der Operation um 180° gedreht (Abb. 2h). Vier Monate nach der Transplantation wurde ein temporärer Kompositaufbau angepasst, um die Morphologie des Schneidezahns nachzubilden (Abb. 2i). Die kieferorthopädische Behandlung ist nach dem Durchbruch aller bleibenden Zähne vorgesehen. Bei Fällen mit starker Verlagerung nicht durchgebrochener Prämolaren kann eine andere Implantatart verwendet werden, die transalveoläre Transplantation. Sie bezeichnet das chirurgische Aufrichten eines Zahns von seiner anfänglich ektopischen zu einer normalen Position. Abbildung 3 zeigt eine Aufnahme eines verlagerten unter-



**Abb. 2:** Aufnahme eines elfjährigen Mädchens mit einer großen Zyste an der Wurzelspitze des oberen linken mittleren Schneidezahnes als eine pathologische Folge einer Mesiodens-Extraktion (a, b, g). Die Zyste wurde zusammen mit der Wurzel des oberen linken mittleren Schneidezahns entfernt, um nichtentzündliche Bedingungen für eine Autotransplantation des oberen rechten zweiten Prämolaren zu schaffen (c). Ein Abheilen des Knochendefekts ist drei Monate nach dem chirurgischen Eingriff sichtbar (d) und ein fortgesetztes Wurzelwachstum und eine Wurzelobliteration zeigen sich nach fünf (e) und neun (f) Monaten. Der Spenderzahn wurde während des chirurgischen Eingriffs um 180° gedreht, da der Platz im Implantationsbereich nicht ausreichend war. Der transplantierte Prämolare wurde temporär umgeformt und unter Verwendung eines Kompositaufbaus der Morphologie eines Schneidezahns angepasst (i).

ren zweiten Prämolaren bei einem Mädchen von zwölf Jahren und fünf Monaten. Weil der Winkel zwischen der langen Zahnachse des verlagerten Zahns und den langen Achsen der Nachbarzähne mehr als 45° betrug, wurde eine transalveoläre Transplantation gewählt, um den unteren zweiten Prämolaren aufzurichten (Abb. 3a b). Dabei ist es für eine erfolgreich verlaufende Zahnheilung entscheidend, den Spenderzahn vorsichtig zu entfernen,

ohne ein Trauma beim Spenderfollikel zu verursachen. Dies ist aber bei transalveolären Transplantationen aufgrund der ursprünglichen ektopischen Positionierung des Spenderzahns besonders schwierig (Abb. 3e-g). Spenderzähne mit kürzeren Wurzeln und maximal der Hälfte der endgültigen Wurzellänge werden bevorzugt, weil eine atraumatische Entfernung bei diesen Zähnen einfacher umzusetzen ist. Im vorliegenden Fall wird eine nor-

mal verlaufende Knochenheilung nach der Transplantation erwartet. Auch eine normale Entwicklung des transplantierten Prämolaren einschließlich Wurzelwachstum und Zahndurchbruch ist zu erwarten (Abb. 1b-d, h, i). Ein weiterer Vorteil dieser Behandlungsalternative ist die signifikante Verringerung der Behandlungsdauer in Relation zur

kieferorthopädischen Traktion. Bei Fällen mit stark verlagerten, nicht durchgebrochenen Prämolaren und einer schlechten Prognose für die kieferorthopädische Traktion stellt sie sogar die einzige Alternative zur Zahnextraktion dar. Die Autotransplantation von sich im Wurzelwachstum befindenden Prämolaren kann erfolgreich

bei Patienten mit fehlenden Anlagen für Prämolaren oder aufgrund eines Traumas fehlenden oberen Schneidezähnen durchgeführt werden, sofern entsprechende kieferorthopädische und chirurgische Indikationen vorliegen. Die transalveoläre Transplantation kann im Falle eines chirur-

Fortsetzung auf Seite 6 KN

KN Kurzvita



Ewa Monika Czochrowska, DDS, PhD

- 1991 Abschluss Studium der Zahnmedizin, Medizinische Fakultät der Universität Warschau/Polen
- bis 1994 wissenschaftliche Mitarbeiterin an der Abteilung für konservierende Zahnheilkunde und Parodontologie der Medizinischen Fakultät der Universität Warschau/Polen

- 1994–1997 Weiterbildung im Fach Kieferorthopädie an der Zahnmedizinischen Fakultät der Universität Oslo/Norwegen
- seit 1997 niedergelassen in einer privaten KFO-Praxis in Warschau/Polen
- 1998–2002 Wissenschaftliche Mitarbeiterin an der Abteilung für Kieferorthopädie der Zahnmedizinischen Fakultät der Universität Oslo/Norwegen
- 2002 Devel Award, AJODO (Langzeiterfahrungen hinsichtlich Autotransplantation von Zähnen)
- 2003 PhD im Fach Kieferorthopädie, Zahnmedizinische Fakultät der Universität Oslo/Norwegen (Autotransplantation von Zähnen/kieferorthopädischer Lückenschluss)
- seit 2010 Teilzeitstelle an der Abteilung für Kieferorthopädie der Universität Warschau/Polen
- 2014 Präsident Elect der European Orthodontic Society

KN Kurzvita



Paweł Plakwicz, DDS, PhD

- 1994 Abschluss Studium der Zahnmedizin, Medizinische Fakultät der Universität Warschau/Polen
- 1994–2003 Wissenschaftlicher Mitarbeiter an der Abteilung für Oralchi-

- 1996 Niederlassung in Privatpraxis in Warschau/Polen (Schwerpunkt: orale und parodontale Chirurgie)
- 2000 Weiterbildung im Bereich Autotransplantation von Zähnen an der Zahnmedizinischen Fakultät der Universität Oslo/Norwegen
- 1999–2001 Facharztausbildung Oralchirurgie (Grade I und II Spezialisierung)
- 2009 PhD im Fach Oralchirurgie, Zahnmedizinische Fakultät der Medizinischen Universität Warschau/Polen (Autotransplantation als Behandlungsmethode bei fehlenden Zähnen)
- seit 2009 Teilzeitstelle an der Abteilung für Parodontologie der Universität Warschau/Polen

ANZEIGE

## Empower die neue Generation der selbstligierenden Brackets von American Orthodontics

**Interaktiver Clip**

- Gleitmechanik mit geringer Reibung in der Frühphase der Behandlung mit dünneren Drähten
- Verbesserte Torque- und Rotationskontrolle in der End-Phase mit den stärkeren Vierkant-Bögen
- Für OK und UK von 5 bis 5 erhältlich

**Passiver Clip**

- Gleitmechanik mit geringer Reibung im Seitenzahnbereich über die gesamte Behandlungsdauer
- Für Eckzähne und Prämolaren erhältlich

**Self Ligating Molars**  
Ab sofort sind SL Empower Brackets auch als Kleberöhrchen für die ersten Molaren lieferbar

Mittellinie dient zur Orientierung für die Ausrichtung der Brackets beim Bonding und als Führung für die Instrumentenspitze beim Öffnen

Anatomisch konturierte Maximum Retention™ Pads für einen besonders sicheren Verbund

Abgerundete Slotengänge reduzieren Verkleben und Reibung des Drahtes

Verlängerte Bracketflügel für einfaches und individuelles Legen von Ligaturen

Patientenfreundliche, distale Häkchen mit niedrigem Profil sind für die Zähne 2, 3, 4 und 5 erhältlich

Glatte, abgerundete Konturen für besonders hohen Patientenkomfort

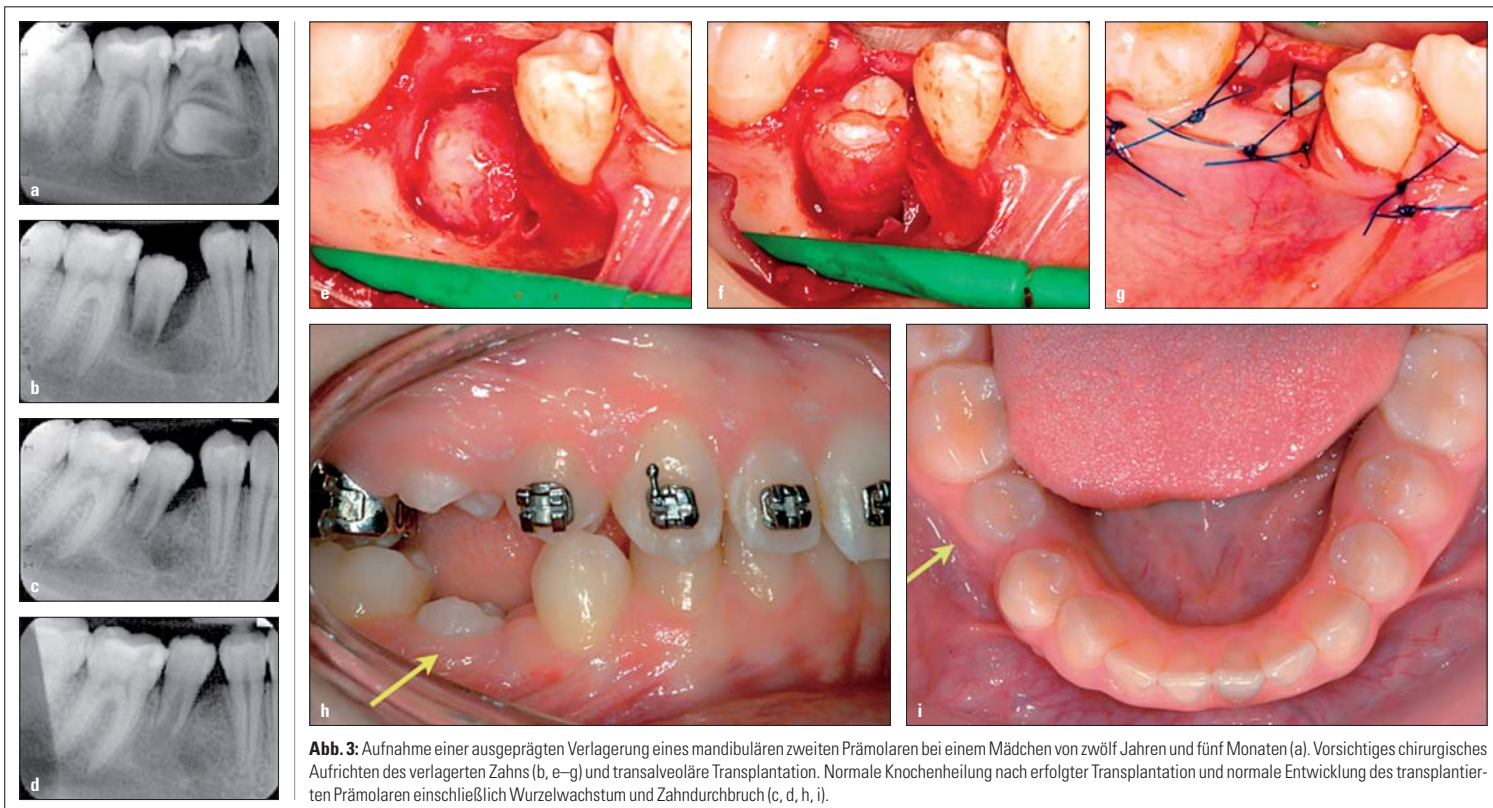
Instrumentenöffnung als zusätzliche Möglichkeit, den Clip zu öffnen, wenn der Öffnungsstift nicht zugänglich ist

Stabiler, haltbarer Clip mit zuverlässiger Funktion

Molar Tube zum Kleben.

Lagesche Str. 15 D  
D-32657 Lemgo  
Fon: 05261-9444-0  
Fax: 05261-9444-11  
info@americanortho.de  
www.americanortho.com

**Kundenservice** Freecall 0800-0264636, Freefax 0800-0263293



**Abb. 3:** Aufnahme einer ausgeprägten Verlagerung eines mandibulären zweiten Prämolaren bei einem Mädchen von zwölf Jahren und fünf Monaten (a). Vorsichtiges chirurgisches Aufrichten des verlagerten Zahns (b, e–g) und transalveoläre Transplantation. Normale Knochenheilung nach erfolgter Transplantation und normale Entwicklung des transplantierten Prämolaren einschließlich Wurzelwachstum und Zahndurchbruch (c, d, h, i).

KN Fortsetzung von Seite 5

gisch aufgerichteten verlagerten Prämolaren angewendet werden. Eine gute Kommunikation und Zusammenarbeit zwischen Kieferorthopäde und Oralchirurg ist maßgeblich für ein erfolgreiches Ergebnis. Bei einer Transplantation von sich im Wurzelwachstum befindenden Prämolaren zur anterioren Maxilla sollte auch ein Prothetiker einbezogen werden. Eine umfassende Nachsorge nach erfolgter Transplantation kann zudem wertvolle Informationen über die Heilung von Pulpa und Zahnfleisch vermitteln. KN



KN Adresse

Ewa Monika Czochrowska, DDS, PhD  
ul. Grzybowska 4/1  
00-131 Warschau  
Polen  
ewa.czochrowska@magres.pl

## „Unsere Erfolgsrate liegt bei über 90 Prozent“

Im Rahmen des letztjährigen AAO-Kongresses in Chicago/USA referierte Dr. Ewa Monika Czochrowska zum Thema Autotransplantation von sich im Wachstum befindlichen Zähnen als berechenbare Behandlungsmethode bei Patienten mit fehlenden oder verlagerten Zähnen. KN bat die Kieferorthopädin aus Warschau zum Interview.

### KN Welche Zähne werden am häufigsten als Spenderzähne eingesetzt?

Am besten geeignet und daher am häufigsten verwendet werden Zähne, die sich noch im Wurzelwachstum befinden, vorzugsweise noch nicht durchgebrochene Prämolaren, denn diese besitzen eine gute Zahnmorphologie und Positionierung im Zahnbogen. Dadurch können sie entnommen werden, ohne ein Trauma zu provozieren, und werden oft für kieferorthopädische Zwecke extrahiert. Diese Eigenschaften gibt es bei anderen, sich im Wurzelwachstum befindenden Zähnen nicht: Weisheitszähne und retinierte Eckzähne z. B. werden zwar auch transplantiert, aber das Endresultat ist dabei weniger genau einschätzbar. Vollständig entwickelte Zähne hingegen haben nur eine geringe Chance, ihre Vitalität nach einer Transplantation zu bewahren. Zudem ist es weitaus schwieriger, sie zu entnehmen und dabei die Wurzeloberfläche intakt zu erhalten. Das jedoch ist unabdingbar, wenn man eine Ankylose verhindern möchte.

### KN Braucht ein Oralchirurg ein spezielles Training, um transplantierten zu können?

Ja und nein. Ein Oralchirurg sollte sich mit den chirurgischen Techniken, die während einer Zahntransplantation angewandt werden, auskennen. Vorzugsweise sollte er ein klinisches chirurgisches Training oder eine klinische Supervision zur Transplantationschirurgie durchlaufen haben. Die Fachliteratur bietet viele Beschreibungen von chirurgischen Techniken für die Zahntransplantation, aber am besten

begleitet man einen Chirurgen, der Erfahrung in dieser Art von chirurgischem Eingriff gesammelt hat, bei seiner klinischen Tätigkeit. Die Transplantationschirurgie wird meist nicht in den gängigen Bachelor- und Weiterbildungsstudiengängen für Oralchirurgie angeboten, deshalb gibt es in den meisten Ländern kein formal gültiges Training.

Außerdem steht nur eine begrenzte Anzahl von Patienten zur Verfügung, die für eine Zahntransplantation eingeplant werden können. Denn die spezifischen kieferorthopädischen Indikationen für die Entnahme eines Spenderzahns und chirurgische Indikationen für die Auswahl des Spenders müssen in jedem Fall vorliegen. Dennoch ist die Zahntransplantation kein komplizierter chirurgischer Eingriff: Es geht in erster Linie darum, den Spenderzahn vorsichtig zu entnehmen und an der Empfängerstelle zu platzieren. Einem engagierten und erfahrenen Oralchirurgen oder Parodontalchirurgen sollte es keine Probleme bereiten, erfolgreich eine Zahntransplantation durchzuführen. Gesichtschirurgen kommen traditionell gesehen für einen solchen Eingriff weniger infrage, weil diese insgesamt in einem größeren operativen Rahmen agieren und sich nicht nur mit einem einzelnen Zahn befassen.

### KN Wie hoch ist Ihre Erfolgsrate und woran messen Sie diese?

Unsere Erfolgsrate für die Transplantationen von sich im Wurzelwachstum befindenden Prämolaren entspricht den Ergebnissen von skandinavischen Versuchen und liegt bei über 90% bei der ersten Versuchsreihe mit 23 Prämolaren. Wir verwenden da-

bei Messkriterien aus zurückliegenden Studien wie z. B.: 1. das Fehlen einer progressiven Wurzelresorption, 2. normales hartes und weiches Parodontalgewebe, 3. ein Verhältnis von Wurzel zu Krone von <1. Außerdem gibt es ein weiteres Kriterium für Transplantationsstudien, das den Anteil transplantierten Prämolaren zum Zeitpunkt der Untersuchung in Relation zur Anzahl der bereits transplantierten Zähne zählt.

Unsere „Überlebensrate“ der transplantierten Zähne in dieser ersten Versuchsreihe betrug 100%, aber ich kann mich erinnern, dass im späteren Verlauf zwei Implantate wieder entnommen wurden, weil sie Zeichen einer Resorption aufwiesen. Trotzdem haben wir damit immer noch eine Überlebensrate von über 98%. In einer Langzeitstudie zur Transplantation von Prämolaren, die wir an der Universität Oslo durchgeführt haben, war die Überlebensrate größer als 90% und die Erfolgsrate betrug 78% bei einer perspektivischen Betrachtung der folgenden 20 bis 40 Jahre.

### KN Wie oft zieht eine Transplantation kosmetische Arbeiten am transplantierten Zahn nach sich?

Bei fast allen Transplantationen in der anterioren Maxilla bedarf es einer Umformung des transplantierten Prämolaren zur Morphologie eines Schneidezahns. Kompositaufbauten werden vorrangig verwendet, denn diese setzen keine oder nur geringe Kronenpräparationen für die Insertion voraus. Abhängig von den räumlichen Bedingungen an der Empfängerstelle kann ein Chirurg den Spenderzahn bevorzugt im Zahnfach positionie-

ren. Gleichmaßen könnte aber auch eine kieferorthopädische Behandlung notwendig sein. Eine kieferorthopädische Repositionierung eines transplantierten Prämolaren in die maxilläre Schneidezahnregion erzielt erwiesenermaßen bessere ästhetische Ergebnisse. Porzellan-Veneers, die auf dem transplantierten Prämolaren in der anterioren Maxilla angebracht werden, zeigen bisher die ästhetisch ansprechendsten Ergebnisse, werden aber eher bei älteren Patienten angewendet.

### KN Warum ist die Autotransplantation besonders in Skandinavien so beliebt?

Die Autotransplantation hat in Skandinavien und speziell an der Universität Oslo eine lange Tradition; die erste Transplantation wurde bereits 1959 von Dr. Bjorn Bjercke in Zusammenarbeit mit Prof. Olav Slagsvold durchgeführt. Seit den 1970er-Jahren gab es viele wissenschaftliche Arbeiten zur Autotransplantation, hauptsächlich von im Wurzelwachstum befindlicher Prämolaren. In Skandinavien ist der Standard für Zahnbehandlungen und die kieferorthopädische Versorgung sehr hoch angesetzt. Fast alle Kinder werden im Rahmen einer Routineuntersuchung einem Kieferorthopäden vorgestellt. So können fehlende Zahnanlagen entdeckt werden, wenn noch eigene Spenderzähne in Form von nicht durchgebrochenen Prämolaren zur Verfügung stehen. Außerdem treten Traumataverletzungen bei jüngeren Kindern häufiger auf, und Skandinavien gilt hierbei als Vorläufer in der zahnärztlichen Traumatabehandlung.

Zahntransplantation ist ein Bestandteil der Bachelor-Studiengänge für Zahnmedizin sowie beim Expertentraining für Kieferorthopäden, und die Oralchirurgie widmet sich ebenfalls der Transplantation. Skandinavische Universitäten besitzen traditionell eine gute Falldokumentation und Nachsorge, sodass Protokolle für erfolgreiche Endresultate entwickelt werden können. Ein weiterer Aspekt für die Beliebtheit der Autotransplantation in Skandinavien ist die traditionsbedingte Wertschätzung von Teamarbeit, die besonders für den erfolgreichen Verlauf einer Zahntransplantation entscheidend sein kann.

### KN Bis zu welchem Stadium des Wurzelwachstums würden Sie eine Transplantation empfehlen?

Die Transplantation von sich im Wurzelwachstum befindenden Prämolaren empfiehlt sich spätestens bei Stufe 6 nach Moorrees, die einem abgeschlossenen Wurzelwachstum bei noch geöffneten Wurzelspitzen entspricht. So spät sollte aber nur transplantiert werden, wenn keine anderen Behandlungsalternativen zur Verfügung stehen und der Spenderzahn sowieso entnommen werden sollte. Die besten Spenderzähne sind nicht durchgebrochene Prämolaren, die sich noch im Wurzelwachstum befinden und 2/3 ihrer finalen Wurzellänge erreicht haben. Diese Zähne besitzen die optimalen Voraussetzungen für eine Pulpa-Revaskularisation, ihre Wurzellänge ist ausreichend und ein weiteres Wurzelwachstum nach der Transplantation kann bei diesen Zähnen nicht auftreten. KN