

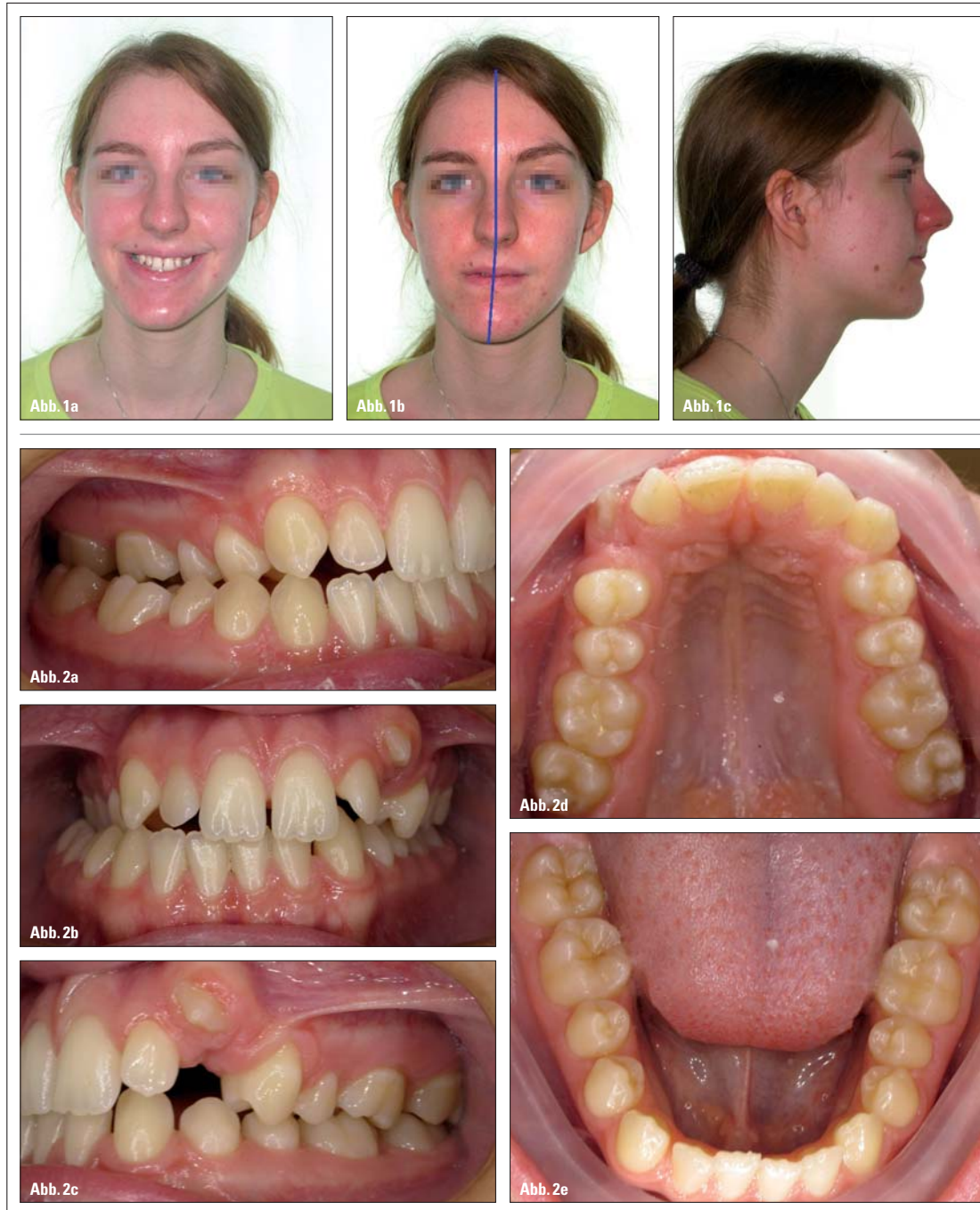
Eine Apparatur auch für besondere Fälle?

Inwieweit sich der BioBiteCorrector zur Therapie schwieriger Klasse II-Anomalien eignet, zeigt Entwickler Dr. Enrico Pasin anhand eines klinischen Fallbeispiels.

Der BioBiteCorrector (BBC) stellt eine festsitzende Klasse II-Apparatur dar, welche in Kombination mit einer Multibracket-Apparatur im Ober- und Unterkiefer direkt auf den Behandlungsbogen aufgeschraubt werden kann. Dabei stellen Oberkiefer-Molarenbänder keine Voraussetzung dar. Dass mithilfe dieses Herbst-Derivats sowohl geringe als auch ausgeprägte Klasse II-Anomalien bei Patienten mit vertikalem oder horizontalen Wachstumsmuster erfolgreich therapiert werden können, haben bereits Artikel zur klinischen Anwendung des BBC (siehe KN 11-2011 sowie 7/8-2012) dargelegt. Doch eignet sich die Apparatur auch bei schwierigen Klasse II-Fällen? Aus der Literatur sind erfolgreiche Erwachsenenbehandlungen mithilfe des klassischen Herbst-Scharniers ja bekannt. Doch wie verhält es sich mit dieser Gerätemodifikation?

Im folgenden Beitrag wird ein klinisches Fallbeispiel einer 18-jährigen Patientin mit einer skelettalen asymmetrischen Angle-Klasse II vorgestellt, bei der eine BBC-Behandlung vorgeschlagen wurde, nachdem diese eine Therapie in Kombination mit einer Dysgnathie-Operation ablehnte. Während auf dem En face-Foto eine Unterkieferschwenkung nach rechts erkennbar ist (Abb. 1b), zeigt Abbildung 1c ein Klasse I-Profil mit vergrößertem Nasolabialwinkel und positiver Lippen-
 treppe.

Intraoral weist der Oberkiefer eine transversale Enge, eine leichte dentale Mittellinienverschiebung um 1,5 mm nach rechts sowie einen retinierten Zahn 23 auf. Die Oberkiefer- als auch die Unterkieferfront ist retroinkliniert. Der Biss zeigt eine Mittel-



linienverschiebung des Unterkiefers um 6 mm nach rechts und einen lateralen Kreuzbiss rechts.

Die Okklusion rechts beträgt $\frac{3}{4}$ PB distal, links $\frac{1}{2}$ PB distal (Abb. 2a-e).

Begonnen wurde die Behandlung mit einer transversalen Dehnung, welche mithilfe einer Gaumen-

nahterweiterungsapparatur (nicht chirurgisch) durchgeführt wurde. Die GNE-Therapie fand im Zeitraum von dreieinhalb Monaten statt.

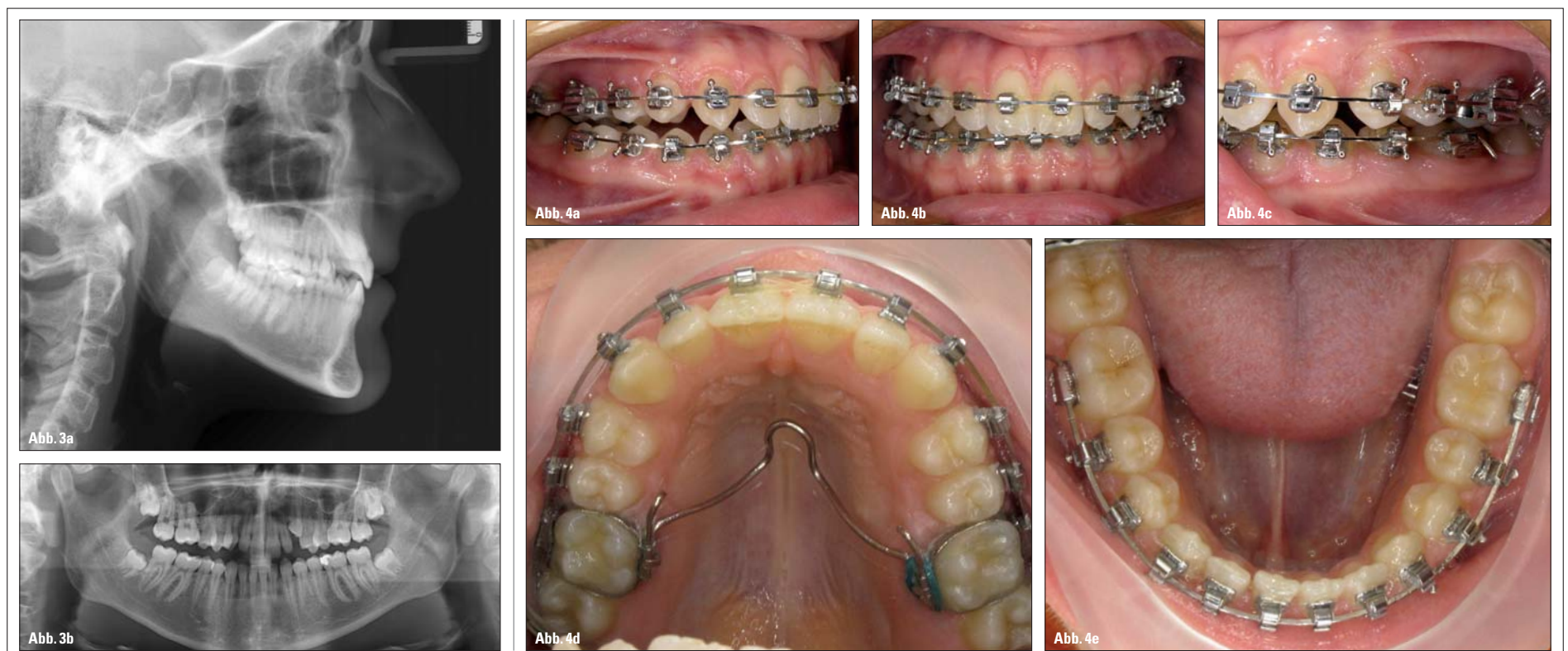
Anschließend kam es zum Einsatz einer Multibracket-Apparatur mit Transpalatinalbogen. Die Zahnbögen wurden hierbei innerhalb von acht Monaten bis auf einen 0.019" x 0.025" Stahlbogen ausgeformt. Die Mindestdimension für den Einsatz des BBC beträgt 0.017" x 0.025" (Stahlbogen). Da das System keinerlei Biegungen im Stahlbogen (beispielsweise im UK-Eckzahnbereich) verlangt, konnte hier eine klassische Straight-Wire-Technik angewandt werden (Abb. 4a-e).

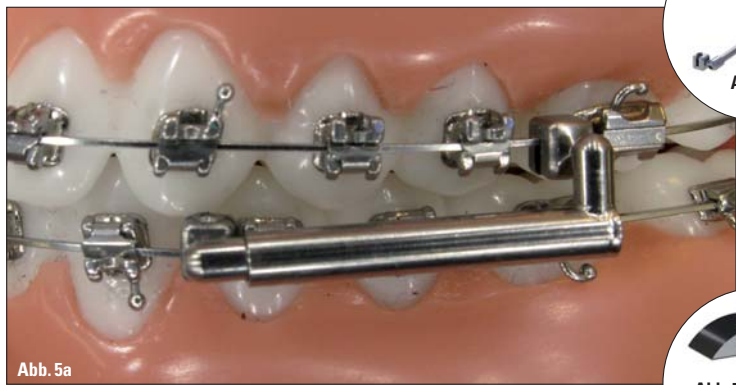Nachdem die klinischen Voraussetzungen geschaffen waren, wurde der BBC installiert. Dieser ist vollständig aus Titan gefertigt und wird in zwei Größen angeboten. Im vorliegenden Patientenbeispiel wurde die Größe „Standard“ verwendet, da es sich um einen Non-Extraktionsfall handelte. Für Extraktionsfälle steht hingegen die Größe „Small“ zur Verfügung.

Die Apparatur wird vollständig vormontiert geliefert und muss daher nicht aus diversen Einzelteilen zusammengebaut werden. Dies erleichtert die Handhabung und verkürzt zudem die „Stuhlzeit“, da eine Größenauswahl im eigentlichen Sinne mit Vermessen einer Distanz, Kürzen der Scharniere, Zusammenbau der Apparatur etc. nicht stattfindet.

Das Gerät wird mesial des ersten Molaren verschraubt und nicht distal des ersten Oberkiefermolaren befestigt (Abb. 5a). Dies hat den großen Vorteil, dass der zweite Molar nicht durchgebrochen

Fortsetzung auf Seite 10 KN



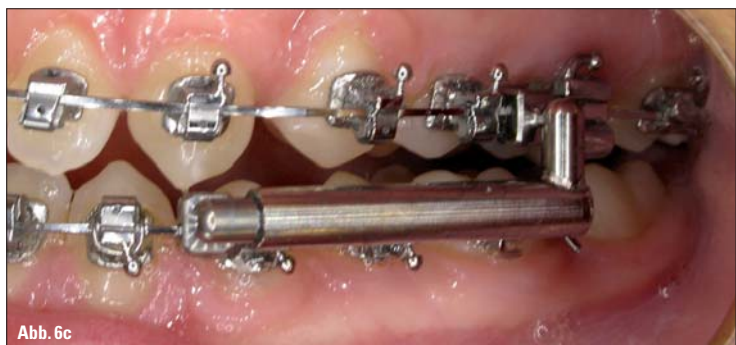
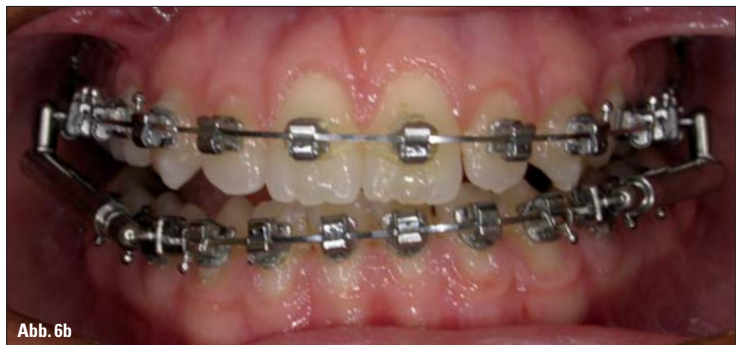
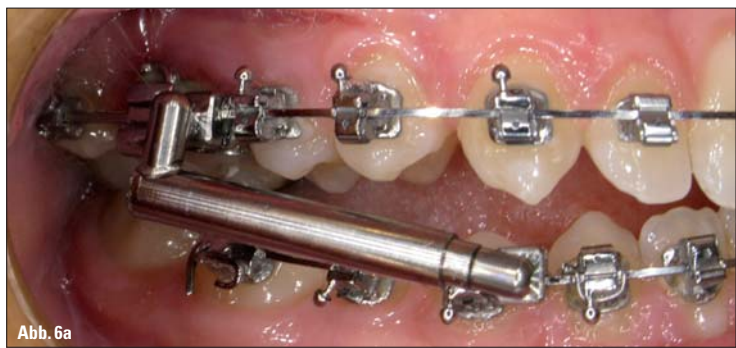Scharnierlänge führt dazu, dass beim BBC ein Mehrfach-Teleskop verwendet wird (Abb. 5b). Dies ermöglicht eine weite Mundöffnung, ohne dabei jedoch die Funktion des Scharniers zu beeinträchtigen. Würde hingegen ein klassisches Scharnier von OK mesial 6 zu UK mesial 4 eingesetzt, bestünde aufgrund der geringen Distanz die Möglichkeit eines nicht selten auftretenden „Aushängens“ der Apparatur. Aufgrund seiner Konstruktion kann das Mehrfach-Teleskop des Bio-BiteCorrector nicht aus den Führungsrohren gleiten, wodurch die Funktionsfähigkeit der Apparatur zu keiner Zeit beeinträchtigt wird.

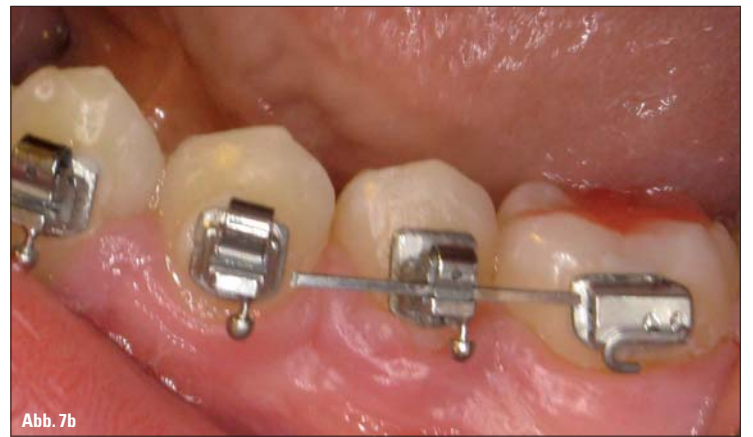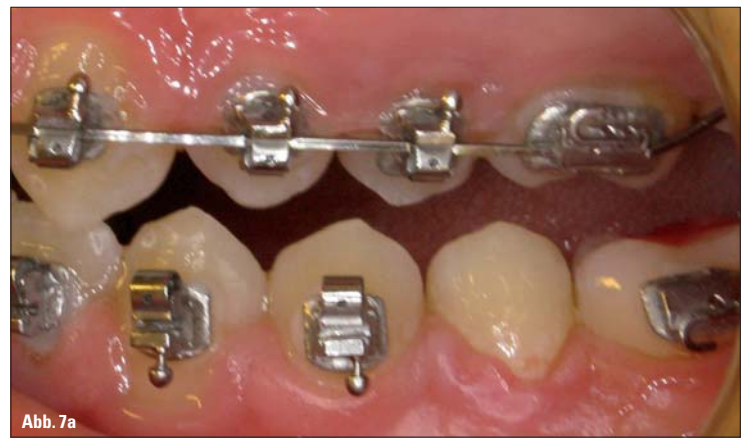KN Fortsetzung von Seite 8

sein muss, um die Apparatur eingliedern zu können. Klinisch zeigt sich, dass der mesiale Ansatz vom ersten Oberkiefermolaren einen

hohen Patientenkomfort gewährleistet und es sehr selten zu Schleimhautirritationen kommt. Der mesiale Ansatzpunkt mit der daraus resultierenden kurzen

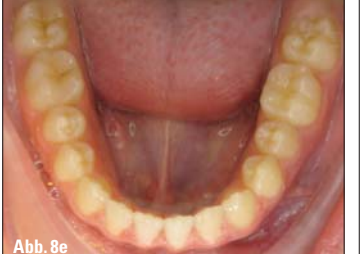
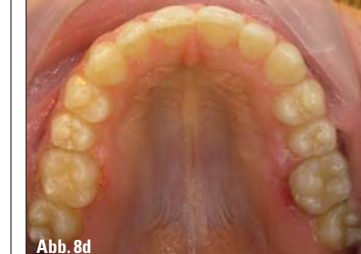
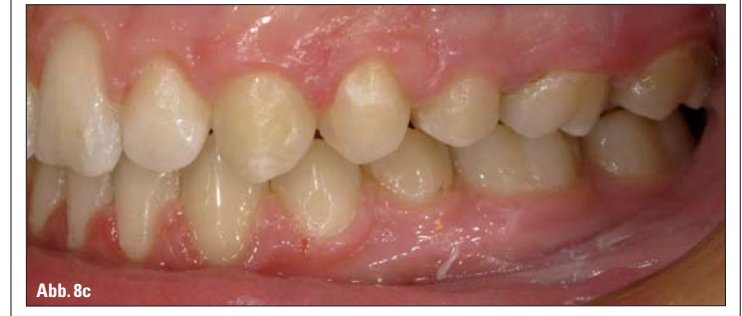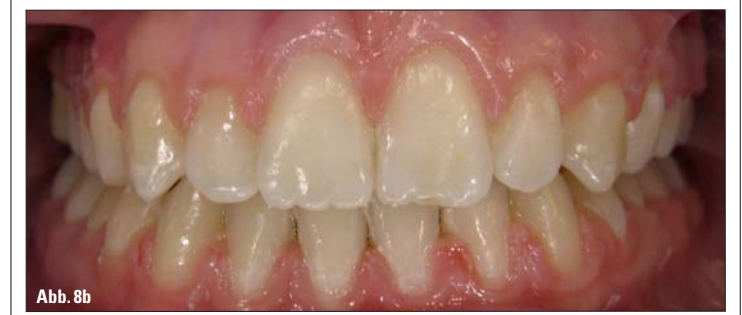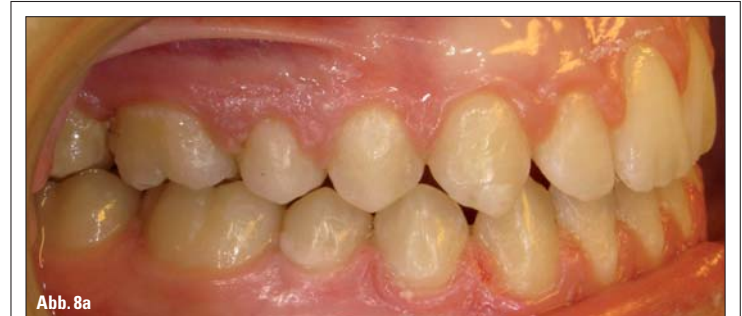Das Funktionsprinzip des BBC entspricht dem des klassischen Herbst-Scharniers, das heißt, nach Einsetzen der Apparatur besteht für den Patienten nicht die Möglichkeit, seine Kiefer bzw. den Unterkiefer in eine retralere Position zusammenzuführen. Da das Gerät über keine Druckfedern verfügt, wird die Unterkieferposition allein durch die Länge des Scharniers bestimmt. Deren Einstellung erfolgt mittels c-förmiger Distanzhülsen (Abb. 5c), welche auf das dünnste Teleskoprohr gekrimpt werden. Insbesondere bei Patienten mit einem brachyfazialem Wachstum führt diese Unterkieferverlagerung zu einer großen Disklusion im Seitenzahnbereich. Bei Verwendung der Standardgröße werden durchschnittlich ein bis drei Distanzhülsen pro Seite benötigt, um den Unterkiefer in eine überkorrigierte Klasse I-Oklusion einzustellen. Bevorzugt der Behandler die Philosophie der progressiven Bissumstellung, also die schrittweise Vorverlagerung des Unterkiefers, kann initial die Größe „Standard“ ohne Einsatz von Distanzhülsen verwendet werden. Ist dem Be-



handler dieser Schritt der Vorverlagerung dennoch zu groß, kann in einem Non-Extraktionsfall die Größe „Small“ zur Anwendung kommen. Dieses Vorgehen ermöglicht eine sehr geringe schrittweise und sichere Vorverlagerung des Unterkiefers. Im aktuellen Patientenfall wurde die Standardgröße verwendet, um eine direkte Vorverlagerung des Unterkiefers in eine Klasse I ge-

mäß Herbst-Philosophie zu gewährleisten. Nach dem Einsetzen des BBC kann der Patient direkt in eine beidseitige Neutralverzahnung mit gerader Mittellinie eingestellt werden (Abb. 6a-c). Durch die starke Asymmetrie entsteht im vorliegenden Patientenfall eine unterschiedlich große Disklusion im Seitenzahnbereich. Den erfahrenen Herbst-Be-



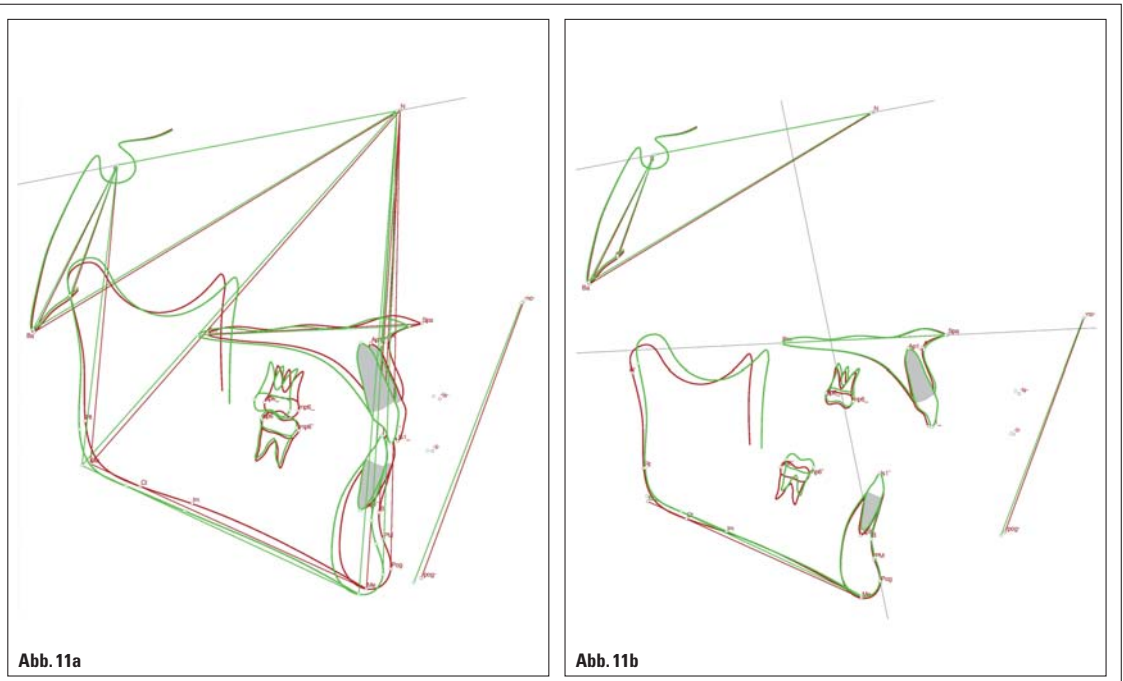
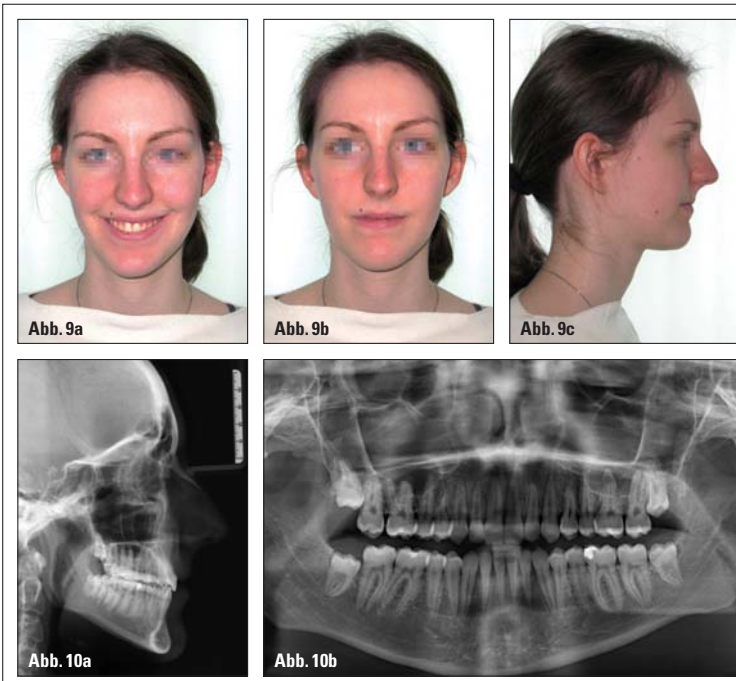
ANZEIGE

www.halbich-lingual.de

Thomas Halbich
LINGUALTECHNIK

PATIENTEN
BEHANDLER

inkl. QMS Quick Modul System
schön einfach – einfach schön!
www.halbich-qms.de



handler beunruhigt dieses Bild der okklusalen Sperre jedoch nicht. Im Gegensatz zum klassischen Herbst-Scharnier verfügt der BBC im Ober- und Unterkiefer über Kugelgelenke. Aufgrund dieser doppelten gelenkigen Kopplung werden dem Patienten ausreichende laterale Bewegungen ermöglicht. Dies führt dazu, dass die Kraftbelastungen auf das FKO-Gerät sowie die Multibracket-Apparatur signifikant verringert werden, was eine deutlich reduzierte Reparaturrate (z. B. gelöster Brackets, eines gebrochenen Bogens) sowie ein geringeres Bruchrisiko der Klasse II-Apparatur zur Folge hat. Während der BBC-Therapie können sich, wie bei einer Multibracket-Therapie ohne Herbst-Apparatur, Brackets von den Zähnen lösen. Eine klassische Ausrichtung des Brackets führt häufig dazu, dass direkt nach dem Rebonding der für die BBC-Therapie vorausgesetzte Stahlbogen nicht wieder eingegliedert werden kann. Um möglichst direkt nach dem Rebonding des Brackets einen Stahlbogen eingliedern zu können, hat sich folgendes klinische Verfahren bewährt: In das gelöste Bracket wird vor dem Wiederbefestigen ein Stück Stahlbogen eingespannt (Abb. 7b). Durch dieses Vorgehen kann das wieder zu befestigende Bracket sehr präzise am Bracketslot der beiden Nachbarzähne ausgerichtet werden. Wie bei einer klassischen Herbst-Therapie wird der BBC etwa sechs Monate getragen. Im dargestellten Fall waren es 7,5 Monate. Die etwas längere Tragedauer ist bei diesem Fall auf das Ausmaß der Kieferfehlstellung sowie das abgeschlossene Wachstum der Patientin zurückzuführen. Nach Entfernung des BBC trug die Patientin Klasse II-Gummizüge (UK 5er und 4er, zum OK 3er). Nach 7,5 Monaten erfolgte das Debonding der Multibracket-Apparatur (Abb. 8 bis 10). Um Rezidive auszuschließen, wird empfohlen, die Multibracket-Apparatur frühestens sechs Monate nach erfolgter BBC-Therapie zu entfernen.

Die Überstellung der Distalbisslage ist – wie bei Einsatz einer klassischen Herbst-Apparatur auch – durch eine Kombination von skelettalen und dentoalveolären Effekten nachzuvollziehen. Die Überlagerung der Röntgenbilder (Abb. 11a, b) zeigt eine leichte Intrusion der oberen Molaren und eine Extrusion der unteren Molaren. Die erwartete Protrusion der Unterkieferfront nach der Behandlung hat bei diesem Patientenfall nicht stattgefunden.

Fazit

Mithilfe des BioBiteCorrector können selbst stark ausgeprägte Angle-Klasse II-Fälle gut behandelt werden. Durch das Herbst-

Funktionsprinzip ist dabei ein hohes Maß an Vorhersagbarkeit des Therapieziels erreichbar. Auch bei der Behandlung erwachsener Patienten mithilfe des BBC konnten in unserer Pra-

xis gute Ergebnisse erzielt werden. Dennoch stellt die Erwachsenenbehandlung hierbei keinen Regelfall dar und sollte daher dem erfahrenen Herbst-Behandler vorbehalten sein. KN

ANZEIGE

KN Kurzvita



Dr. Enrico Pasin

- 1998–2003 Studium der Zahnheilkunde an der privaten Universität Witten/Herdecke
- 2004 allgemeinärztliches Jahr
- 2005–2006 Weiterbildungsassistent für Kieferorthopädie, Praxis Dr. Thomas Banach in Königstein im Taunus
- 2006–2008 Weiterbildungsassistent für Kieferorthopädie am Universitätsklinikum Marburg unter der Leitung von Prof. Dr. Jos Dibbets und Prof. Dr. Hans Pancherz
- 2008 Fachzahnarzt für Kieferorthopädie
- 2009 Praxiseröffnung in Bad Reichenhall

KN Adresse

Dr. Enrico Pasin
 Fachzahnarzt für Kieferorthopädie
 Innsbrucker Str. 2
 83435 Bad Reichenhall
 Tel.: 08651 9650099
 info@bio-bite-corrector.de
 www.bio-bite-corrector.de

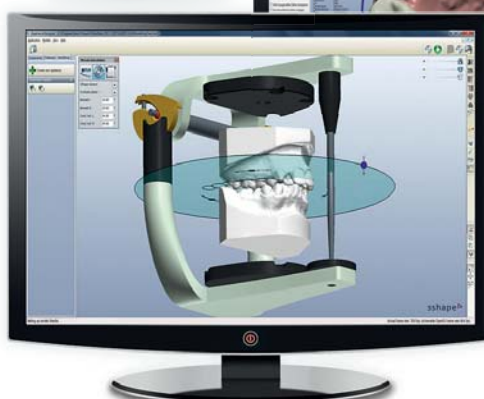
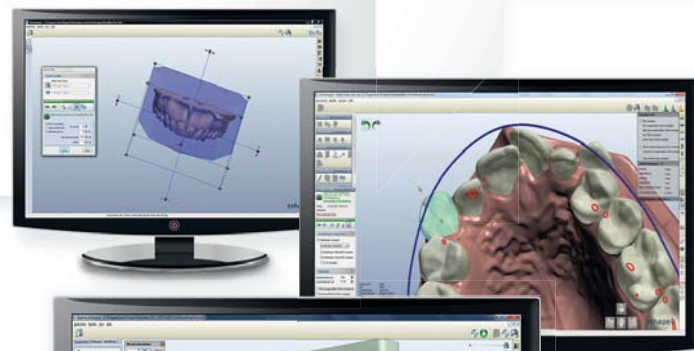
Das Ortho System™

Die digitale Lösung von 3Shape für kieferorthopädische Praxen und Labore



R700 Desktop Scanner
 > Digitalisierung von Modellen und Abdrücken aller Art.

ScanItOrthodontics
 > Virtuelle Konstruktion von Studienmodellen
 > Elektronische Archivierung



ApplianceDesigner
 > Virtuelle Konstruktion aller Arten von therapeutischen Appliances

DIMENSION ORTHODONTICS®



TRIOS Intraoral Scanner
 > Digitale Abdrücke der nächsten Generation
 > Optimale Präzision ohne Scan Powder

OrthoAnalyzer
 > Digitale Modellanalyse
 > Virtuelle Fallplanung
 > Modellsatzvergleich

NEU
 TRIOS® Intraoral Scanner mit orthodontischer Scan Applikation

DIMENSION ORTHODONTICS®
 Ein Lösungsportfolio für die Kieferorthopädie von morgen.

digitec-ortho-solutions gmbh
 Rothaus 5, DE-79730 Murg
 Tel +49 (0) 7763 / 927 31 05
 Fax +49 (0) 7763 / 927 31 06
 mail@digitec-ortho-solutions.com
 www.digitec-ortho-solutions.com