

Lingualtechnik und Beneslider – ohne großen Aufwand kombinierbar

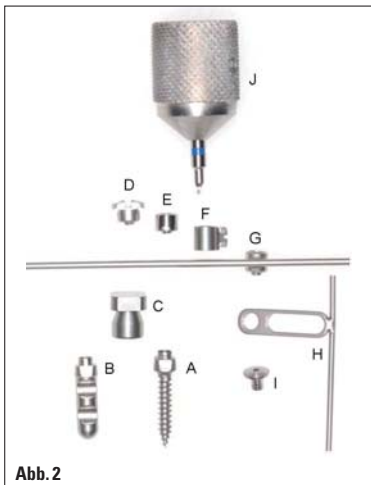


Abb. 2

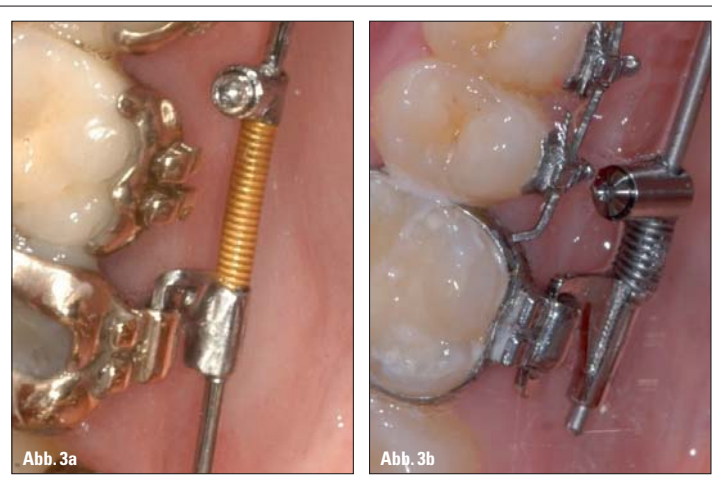

Abb. 3a

Abb. 3b

Abb. 2: Benefit-System: Mini-Implantat (A), Laborimplantat (B), Abdruckkappe (C), Abutments: Abutment mit Schlitz (D), Standard-Abutment (E), Abutment mit Bracket (F), Abutment mit Bogen (0,8 oder 1,1 mm) (G), Beneplate mit Bogen (0,8 mm oder 1,1 mm) (H), Fixierschraubchen für die Beneplate (I), Schraubenzieher zur Fixierung von Abutment und Fixierschraubchen (J). – Abb. 3a, b: Kopplung vom Beneslider zum Molaren mittels Palatinalschlüsseln beim Incognito™-System (a) und bei Lingualbrackets der Firma Ormco (b).

KN Fortsetzung von Seite 1

vier bis sechs Wochen. Da die Prämolaren und Eckzähne über die transdentale Fasern mit den zu distalisierenden Molaren verbunden sind, wandern diese ebenfalls nach distal und es entstehen viele kleine Lücken. Nach Distalisierung

der Beneslider bei der anschließenden Retraction der Front zur Verankerung der Molaren verwendet werden. Hervorzuheben ist, dass die Bögen während der Front-Retraktionsphase im Seitenzahnbereich gerade sein müssen (wie bei einem Extraktionsfall). Dies sollte bei

der Bestellung der Lingualapparaturen beachtet werden. Bei der Verwendung von direkt geklebten bukkalen Brackets erfolgt die Bebänderung der restlichen Zähne erst kurz vor dem Distalisierungsende. Linguale Brackets werden jedoch in der Regel indirekt, d. h. mittels einer

ANZEIGE



In-Line®

das deutsche Schienensystem für ein strahlend schönes Lächeln.



In-Line® Schienen korrigieren Zahnfehlstellungen und beeinträchtigen kaum das Erscheinungsbild des Patienten.

In-Line® Schienen wirken kontinuierlich während des Tragens auf die Zähne und bewegen sie an die vorgegebene Position.

Haben wir Ihr Interesse geweckt? Vereinbaren Sie einen Termin mit unserem Aussendienst oder fordern Sie unser Informationsmaterial über In-Line® an.





Rasteder KFO-Spezial Labor
 Wilhelmshavener Str. 35
 26180 Rastede | Germany
 Telefon +49 (0)4402 - 863 78-0
 Fax +49 (0)4402 - 863 78-99
 info@in-line.eu | www.in-line.eu

Methoden bei ausgeprägtem Platzmangel

1a: Erst-Kleben-Methode

- ▶ Abdruck für Lingualtechnik
- ▶ Schrauben inserieren
- ▶ Abdruck
- ▶ Beneslider herstellen
- ▶ Brackets kleben
- ▶ Bänder kleben
- ▶ Gerät einsetzen
- ▶ Distalisieren
- ▶ Nivellieren

1b: Erst-Distalisieren-Methode

- ▶ Schrauben inserieren
- ▶ Abdruck
- ▶ Beneslider herstellen
- ▶ Beneslider einsetzen
- ▶ Distalisieren
- ▶ Abdruck für Lingualtechnik
- ▶ Tiefziehschiene einsetzen
- ▶ Brackets kleben
- ▶ Nivellieren

Tab. 1

Schiene (Klebetray) geklebt. Es muss berücksichtigt werden, dass bei der Distalisierung von Molaren fast alle Zähne aufgrund der interdentalen Fasern mehr oder weniger mit nach distal wandern. Ein vor Distalisierung genommener Abdruck würde also in einem Klebetray resultieren, welches nach Distalisierung nicht mehr passt. Um diese Problematik zu vermeiden, kommen drei verschiedene Vorgehensweisen infrage:

1. Bei ausgeprägtem Platzmangel im Oberkiefer (Platzbeschaffung vor Nivellierung erforderlich, siehe Tabelle)

1a: Erst-Kleben-Methode (siehe auch Fall 1)

Hier erfolgt die Präzisionsabdrucknahme für die Bracket- und Klebetray-Herstellung vor der Molaren-distalisierung. Bei diesem Vorgehen werden die Brackets und der Beneslider gleichzeitig eingesetzt. Der erste Nivellierungsbogen wird jedoch erst nach Platzbeschaffung durch Distalisierung eingesetzt. Nachteilig ist, dass Brackets bei Lockerung in der Distalisierungsphase verloren gehen können, da sie nicht an einem Bogen fixiert sind. Durch das Einbringen einer Achterligatur kann dies jedoch vermieden werden.

1b: Erst-Distalisieren-Methode

Die Präzisionsabdrucknahme für die Bracket- und Klebetray-Herstellung erfolgt nach Distalisierung. Hier wird zu Beginn der Behandlung zunächst ein konventioneller Beneslider eingesetzt. Erst nach erfolgter Distalisierung wird die Abdrucknahme für die Lingualbrackets vorgenommen. Nachteilig ist, dass der Beneslider zur Abdrucknahme ausgebaut und anschließend wieder eingesetzt werden muss, damit bis zum Einbringen der Brackets eine Retention der aktuellen Situation gewährleistet ist und das Klebetray passt. Ferner empfiehlt es sich, den Beneslider bis zur Eingliederung der Lingualapparatur zu deaktivieren. Eine Tiefziehschiene kann helfen, unerwünschte Zahnbewegungen in der Zwischenzeit zu verhindern.

2. Bei geringem Platzmangel im Oberkiefer

Simultanes Nivellieren und Distalisieren (siehe auch Fall 2)

Wenn der Platzmangel nicht sehr ausgeprägt ist, kann der Beneslider schon während oder nach der Nivellierung eingesetzt werden, die Friktion ist dann jedoch als etwas höher einzustufen.

Fortsetzung auf Seite 6 KN

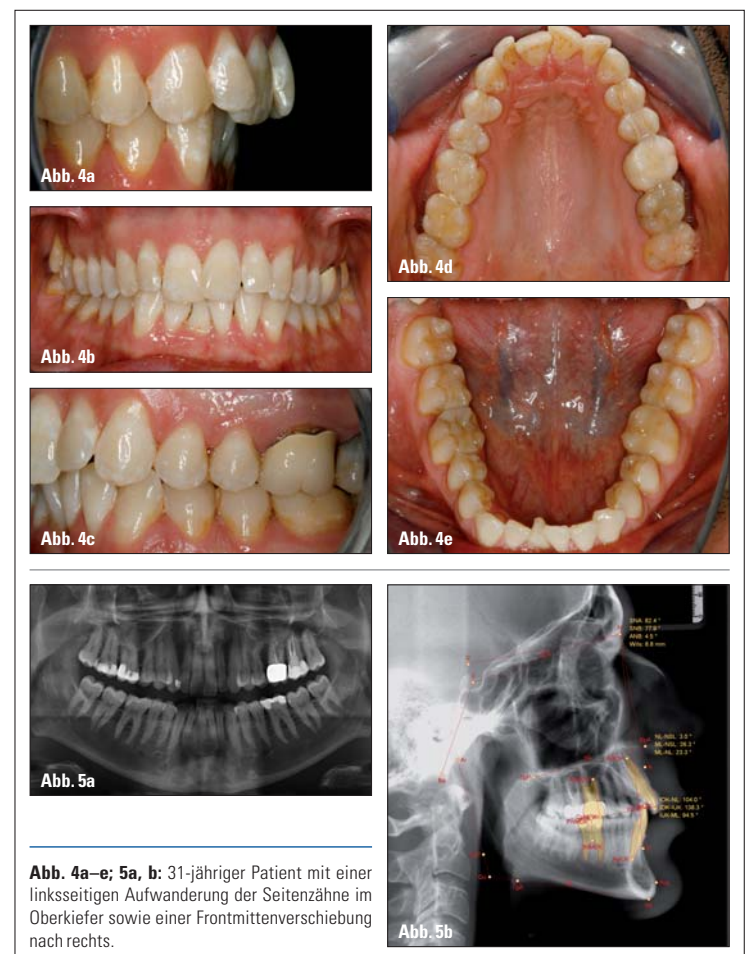


Abb. 4a–e; 5a, b: 31-jähriger Patient mit einer linksseitigen Aufwanderung der Seitenzähne im Oberkiefer sowie einer Frontmittenverschiebung nach rechts.

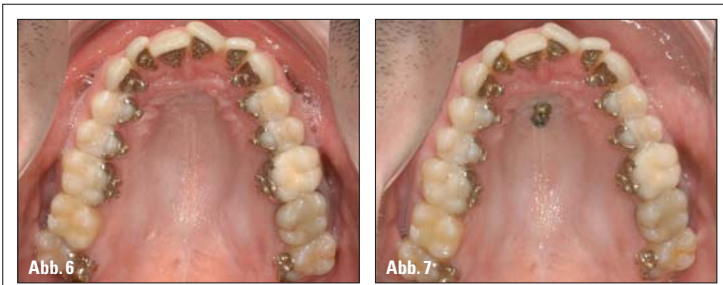

Abb. 6: Zustand nach Einsetzen der lingualen Apparatur. – Abb. 7: Zwei Mini-Implantate sind im anterioren Gaumen inseriert.

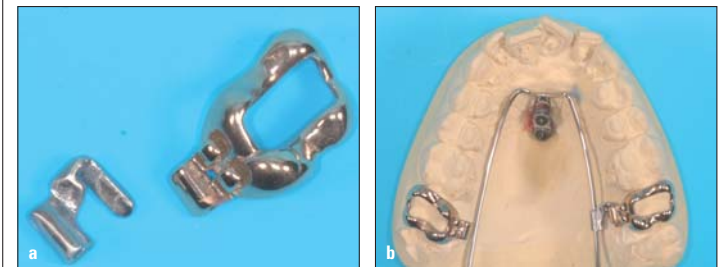

Abb. 8a, b: Molarenring mit einem Palatinalschloss (Incognito™-System), in das ein Benetube eingesteckt werden kann (a). Beneslider auf dem Gipsmodell (b).

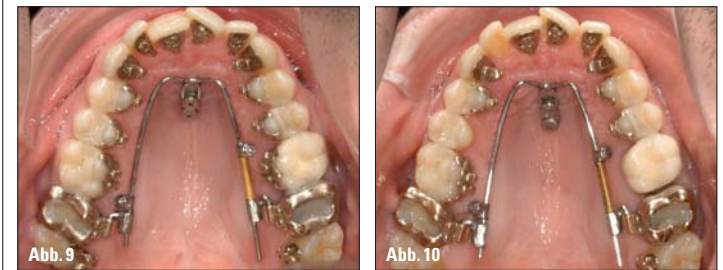

Abb. 9: Eingesetzter Beneslider mit einer 500g starken Feder im 2. Quadranten. Der Aktivierungsreiter im 1. Quadranten dient lediglich der Stabilisierung des Benetubes. – Abb. 10: Zustand nach drei Monaten Distalisierung. Einige Brackets haben sich gelöst.

KN Fortsetzung von Seite 4

Klinische Anwendung

Fall 1: Einseitige Distalisierung

Dargestellt wird der Therapieverlauf eines 31-jährigen Patienten mit einer linksseitigen Aufwanderung der Seitenzähne im Oberkiefer, resultierend in einer Distalverzahnung links von einer Prämolarenbreite sowie einer Frontmittenverschiebung nach rechts. Im Unterkiefer lag ein ausgeprägter Frontengstand vor (Abb. 4, 5). Der Patient wünschte eine unsichtbare kieferorthopädische Behandlung, eine Extraktion von Zähnen lehnte er ausdrücklich ab. Die Therapieplanung sah eine einseitige Distalisierung mittels Beneslider in Kombination mit einer individuellen Lingualapparatur (Incognito™) vor. In diesem Fall wurde die „Erst-Kleben-Methode“ (Tabelle 1) gewählt. Die Behandlung begann also mit dem Kleben der lingualen Apparatur (Abb. 6) und der Insertion von zwei Mini-Implantaten (Abb. 7).

Gewöhnlich applizieren wir die Distalisierungskraft auf die vorletzten durchgebrochenen Zähne, in diesem Fall also auf die 7er. Hier wurden Ringe mit einem Palatinalschloss eingegliedert, in die jeweils ein Benetube eingesteckt werden kann (Abb. 8a). Die Apparatur kann intraoral angepasst werden, eine Anfertigung auf einem Gipsmodell spart jedoch Zeit am Behandlungsstuhl (Abb. 8b).

Auch bei nur einseitiger Distalisierung empfiehlt sich eine kontralaterale Kopplung, um den Beneslider bei Manipulation durch den Patienten zu stabilisieren.

schen 27 und 26 erkennbar. Einige Brackets haben sich gelöst, diese wurden beim Einbringen des Nivellierungsbogens wieder befestigt (Abb. 10). In der FRS-Rekonstruktion einer DVT-Aufnahme erkennt man die Position der Benefit* Mini-Implantate (Abb. 11, anterior: 2 x 11 mm, posterior: 2 x 9 mm). Nach sechs Monaten zeigte sich eine Lücke von 2 bis 3 mm (Abb. 12). Im OPG ist eine nahezu körperliche Distalisierung von 27 nachweisbar, die sich als ausreichend erwies, um nun den ersten Nivellierungsbogen einzugliedern (Abb. 13). Abbildung 14 zeigt den Zustand nach erfolgter Nivellierung und ausreichender Distalisierung. Der Beneslider diente während der Prämolaren- und Front-Retraktionsphase zur Verankerung der Molaren (Abb. 15). Nach Retraction der Zähne im zweiten Quadranten erfolgten das Finishing sowie die Entbänderung. Man erkennt beim Abschlussbefund eine Klasse I-Verzahnung auch im 2. Quadranten (Abb. 16, 17).

Fall 2: Beidseitige Distalisierung und gleichzeitige Molarenintrusion

Dargestellt wird der Therapieverlauf einer 38-jährigen Patientin (Abb. 18 bis 20). Aufgrund der Angle-Klasse II und des offenen Bisses wurde ihr ein kombiniert kieferorthopädisch-kieferchirurgisches Vorgehen empfohlen, welches jedoch von der Patientin abgelehnt wurde. Wegen der Protrusion der Oberkieferfrontzähne war zur Kompensation der Klasse II-Okklusion die Distalisierung der Oberkieferzähne sinnvoll. Zur Korrektur des offe-

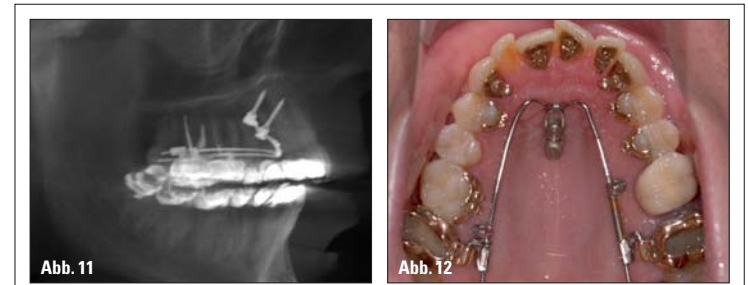


Abb. 11: FRS-Rekonstruktion einer DVT-Aufnahme: Position der Benefit-Mini-Implantate im anterioren Gaumen. – Abb. 12: Zustand nach sechs Monaten Distalisierung. Man erkennt eine Lücke von 2 bis 3 mm.

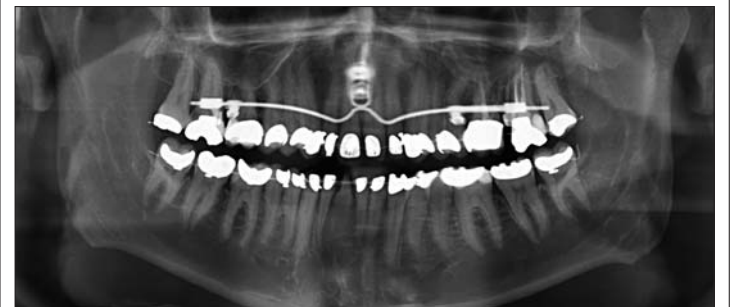

Abb. 13: Im OPG erkennt man eine körperliche Distalisierung von 27.

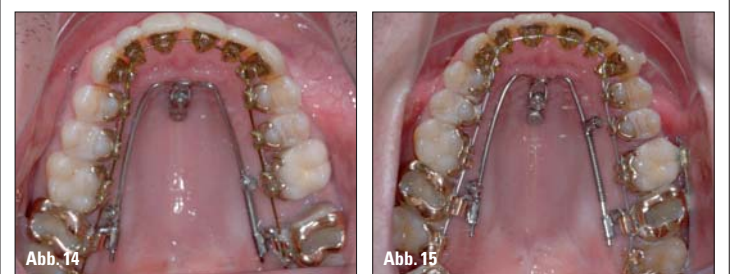

Abb. 14: Zustand nach Nivellierung und ausreichender Distalisierung. – Abb. 15: Der Beneslider während der Prämolaren- und Front-Retraktionsphase. Hier wurden auch bukkale Tubes geklebt, um 28 aufzurichten.

nen Bisses sollten die Oberkiefermolaren jedoch zusätzlich noch intrudiert werden, es erfolgte daher eine Angulation der Führungsarme des Benesliders (Abb. 1b, 21b). Bei Molarenintrusion ist eine Autorotation des Unterkiefers zu erwarten, die bei einer Klasse II-Korrektur erwünscht ist. Die Patientin wünschte eine un-

sichtbare kieferorthopädische Behandlung im Oberkiefer. Die Therapieplanung sah also eine beidseitige Distalisierung und Molarenintrusion mittels Beneslider in Kombination mit einer individuellen Lingualapparatur (Incognito™) im Oberkiefer und keramischen Brackets im Unterkiefer vor.

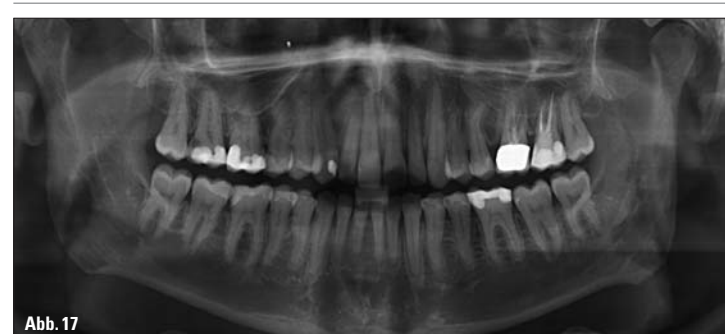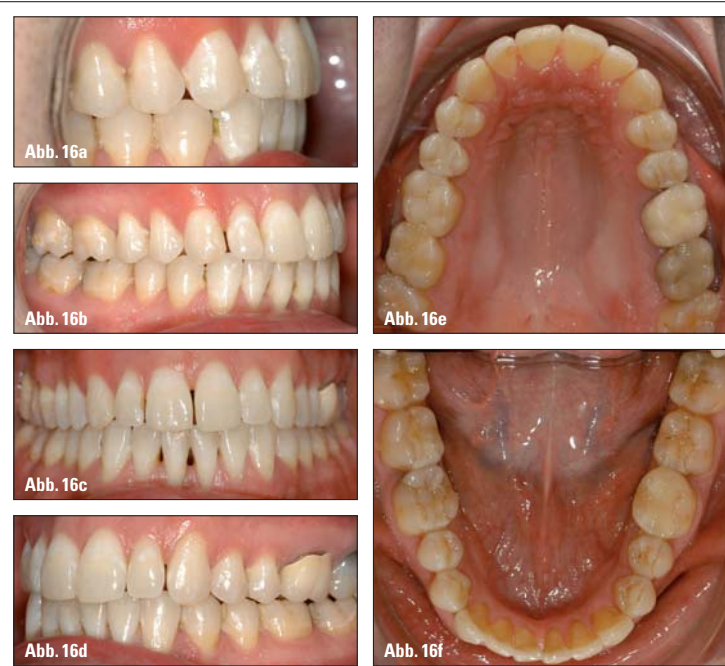


Abb. 16a–f, 17: Abschlussbefund mit einer Klasse I-Verzahnung auch im 2. Quadranten.

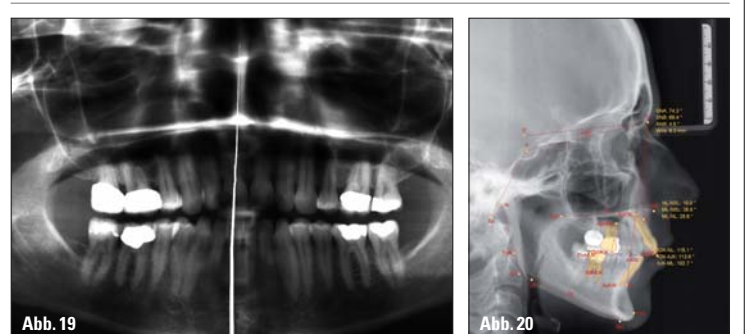
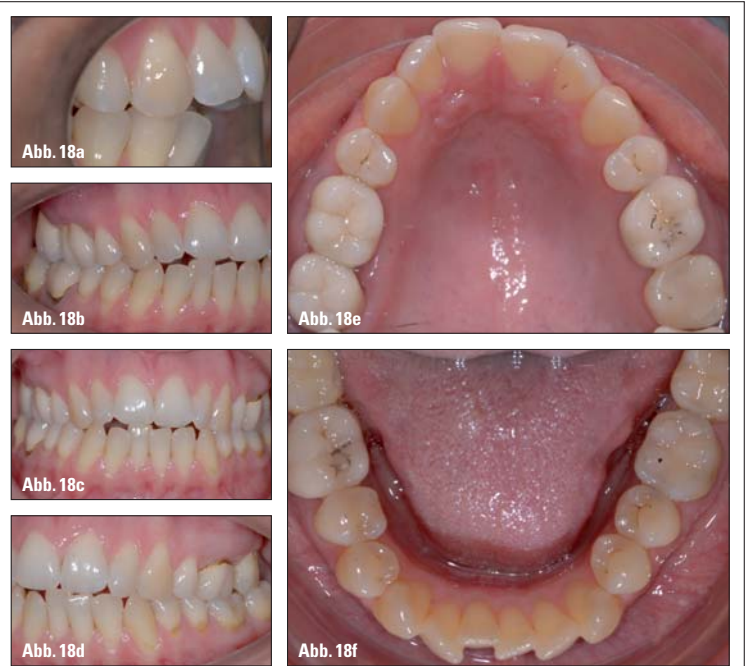


Abb. 18a–f, 19, 20: 38-jährige Patientin mit einer Angle-Klasse II und einem offenen Biss sowie einer leichten Protrusion der Oberkieferfrontzähne.

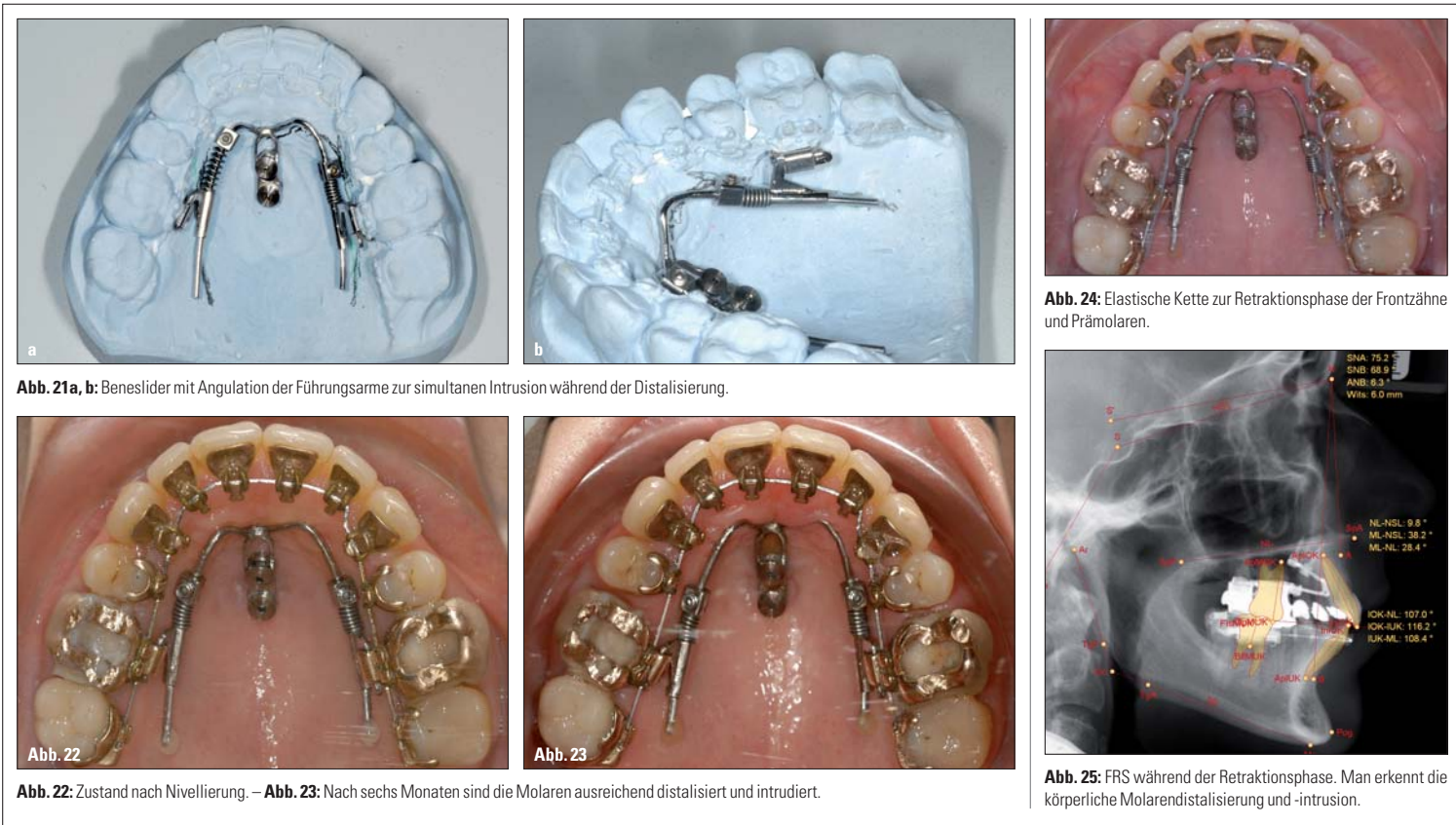


Abb. 21a, b: Beneslider mit Angulation der Führungsarme zur simultanen Intrusion während der Distalisierung.

Abb. 22: Zustand nach Nivellierung. – Abb. 23: Nach sechs Monaten sind die Molaren ausreichend distalisiert und intrudiert.

Abb. 24: Elastische Kette zur Retraktionsphase der Frontzähne und Prämolaren.

Abb. 25: FRS während der Retraktionsphase. Man erkennt die körperliche Molarendistalisierung und -intrusion.

Wegen des geringen Platzmangels im Oberkiefer war es möglich, Distalisierung und Nivellierung gleichzeitig zu starten (Methode 2, s.o.). Die Behandlung begann also mit dem Kleben der lingualen Apparatur, anschließender simultaner Nivellierung und Distalisierung. Nach drei Monaten ist die Nivellierungsphase beendet (Abb. 22). Nach sechs Monaten sind die Molaren ausreichend distalisiert und intrudiert (Abb. 23), und es konnte mit der Retraktionsphase begonnen werden (Abb. 24, 25). Man erkennt nach Entbänderung

eine korrekte sagittale und vertikale Frontzahnstufe (Abb. 26). Aufgrund des Bowing-Effektes (die Patientin war nicht motivierbar für bukkale Attachments) stand 27 jedoch noch etwas zu weit palatinal. Daher wurde das Bracket 27 sowie die beiden Mini-Implantate zunächst belassen und eine Beneplate mit einem einseitig abgeschnittenen 0,8-mm-Bogen zur abschließenden Bukkalbewegung von 27 eingesetzt (Abb. 27). Bei Mini-Implantaten mit wechselbaren Abutments ist der Einsatz verschiedener Apparaturen nacheinander möglich.⁶

Diskussion

Der Beneslider lässt sich ohne großen technischen Aufwand in die Lingualtechnik integrieren, es ist lediglich ein zusätzliches TPA-Molaren Schloss erforderlich. Neben der zusätzlichen Möglichkeit der vertikalen Kontrolle (z. B. Molarenintrusion) zeichnet sich der Beneslider durch eine gute körperliche Führung der Molaren aus. Der Vergleich von prä- und posttherapeutischen Fernröntgenseiten-Analysen ergab eine durchschnittliche Molarenkipfung von weniger als 2 Grad.² Bei anderen Mechaniken wurden Molarenkipfungen bis zu 20 Grad gemessen.⁷ Diese körperliche Distalisierung führt jedoch bei der Verwendung der üblichen 240-g-Federn zu einer relativ langen Distalisierungszeit von acht bis zehn Monaten für ca. 4 bis 5 mm.² Bei Patienten mit bereits durchgebrochenen zweiten Molaren empfiehlt sich daher die Appli-

kation von höheren Distalisierungskräften von 500g, wobei die volle Aktivierung dann frühestens zwei Monate nach der Implantation erfolgen sollte. Die complianceunabhängige Molarendistalisierung unter Verwendung von Mini-Implantaten hat sich bei korrekter Indikationsstellung als bewährte Methode zur Korrektur einer Klasse II-Verzahnung erwiesen. Die Erfolgsprognose der Mini-Implantate im anterioren Gaumen ist als sehr hoch einzustufen. In einer Studie, die die Erfolgsrate bei der Behandlung mit diesem Gerät analysierte, lag die Lockerungsquote der Mini-Implantate bei der Verwendung von 164 Beneslider-Distalisierungsapparaturen bei 3,9%.⁵ KN

*Fa. PSM, Vertrieb über dental-line (www.dentaline.de)
 **Fa. 3M Unitek (www.3munitek.de)

KN Kurzvita



Priv.-Doz. Dr. Benedict Wilmes
 [Autoreninfo]



Univ.-Prof. Dr. Dieter Drescher
 [Autoreninfo]



KN Adresse

Priv.-Doz. Dr. Benedict Wilmes
 Kieferorthopäde, Oralchirurg
 Ltd. Oberarzt und stellv. Direktor
 Poliklinik für Kieferorthopädie
 Westdeutsche Kieferklinik, UKD
 Moorenstr. 5
 40225 Düsseldorf
 Tel.: 0211 8118671
 Fax: 0211 8119510
 wilmes@med.uni-duesseldorf.de
 www.uniklinik-duesseldorf.de/
 kieferorthopädie

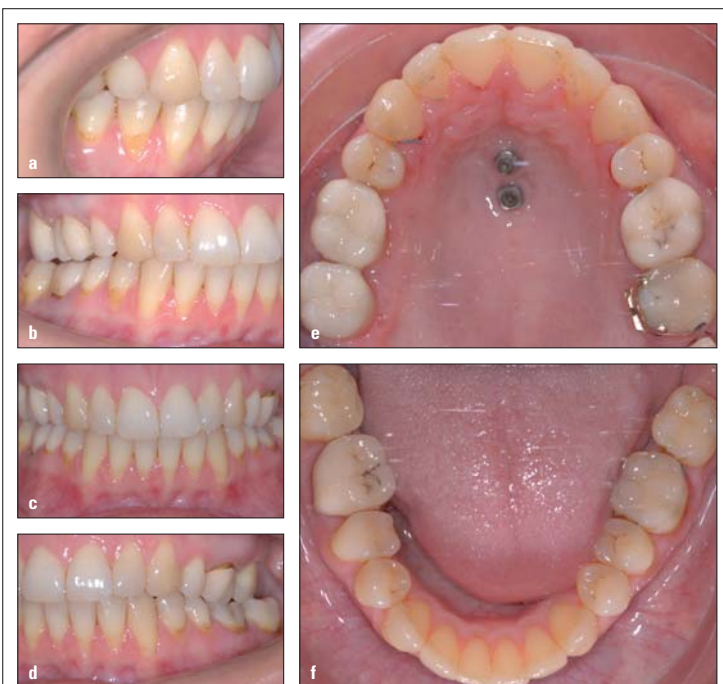

Abb. 26a-f: Zustand nach Entbänderung; 27 jedoch noch etwas zu weit palatinal stehend.

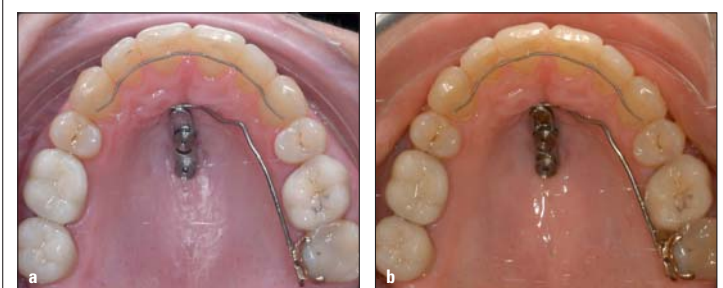


Abb. 27a, b: Beneplate mit einem einseitig abgeschnittenen 0,8-mm-Bogen vor (a) und nach (b) Bukkalbewegung von 27.

ANZEIGE

www.halbich-lingual.de

Thomas Halbich
 LINGUALTECHNIK

PATIENTEN
 BEHANDLER

inkl. QMS Quick Modul System
 schön einfach – einfach schön!
www.halbich-qms.de