

Einfach und präzise

KN Fortsetzung von Seite 1

posterioren Segmente als auch der Dreh- und Schwenkbewe-

gungen der okklusalen Ebene möglich sind.

Dadurch entstand die Idee, oben genannte Schwachpunkte der

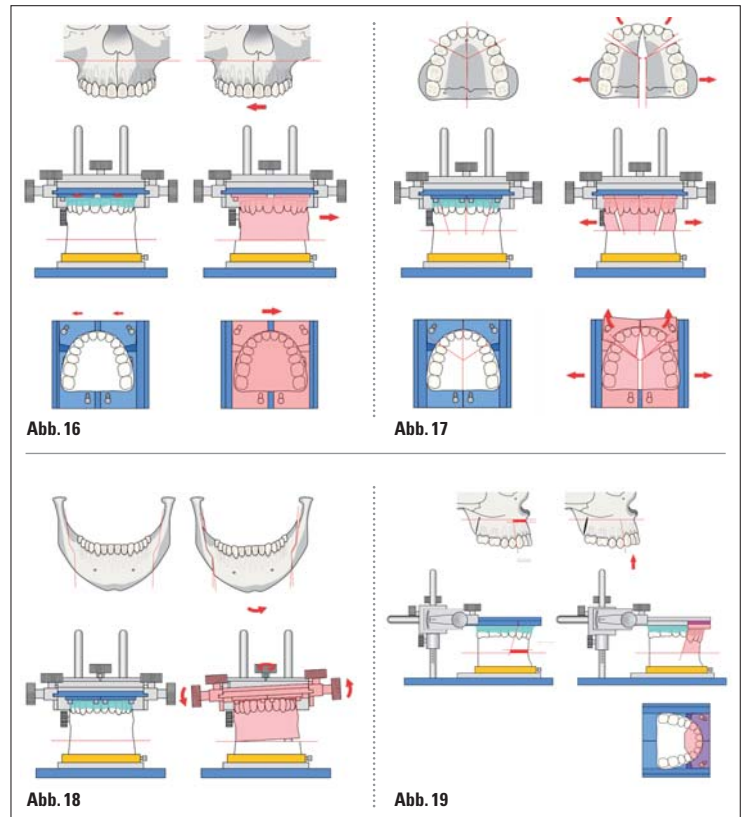
bestehenden Systeme und Verfahren durch ein neues technisches System zu lösen. Die Umsetzung der chirurgischen Behandlungsplanung in die Modelloperation sollte ebenfalls standardisiert und präzisiert werden. Gleichzeitig sollte sie vereinfacht und die Bedienung der Hilfsmittel intuitiv gestaltet werden, sodass die Planung im Labor sicher durchgeführt werden kann. Diese Ziele wurden in dem Laborsystem adenta LAB^{TEC} umgesetzt, das anlässlich der AAO in Philadelphia 2013 vorgestellt wurde und aus vier unabhängigen Hilfsmitteln besteht:

- dem Model Maker (MM) zur Herstellung von exakten Modellen in ca. 8 bis 10 Minuten, ohne Schleifen und Trimmen für eine optimale Diagnostik und Behandlungsplanung (Abb. 1),
- dem Set-up Model Maker (SUM) zur genauen Transferierung der Malokklusion auf ein einartikulierte Wachsarbeitsmodell (Abb. 2),
- der Occlusal Plane Reference (OPR) als Referenz für die Einstellungen und Fixierung der okklusalen Ebene in einzelnen Millimeter- und Gradschritten und zur Erstellung der Diagnostik-Splints (Abb. 3) und
- dem Surgical Model Accuracy Device (SMAD) zur genauen Übertragung der chirurgischen Behandlungsplanung auf die einartikulierten Modelle in präzisen Millimeter- und Gradschritten (Abb. 4).

Neben den technischen Mängeln bestehender Systeme hat die Untersuchung ebenfalls gezeigt, dass für eine interdisziplinäre Behandlung eine genaue Planung und Überprüfung des Behandlungsfortschrittes anhand präziser Modelle genauso entscheidend ist, wie die sichere und genaue Übertragung dieser in chirurgische Splints.

In Bezug auf die Behandlung wird daher empfohlen, die Planung und Umsetzung in drei Phasen aufzuteilen: Die Diagnose und Planung der interdisziplinären Behandlung, die Erstellung der Diagnostik-Splints zur Kontrolle des prächirurgischen kieferorthopädischen Behandlungsfortschrittes sowie die Erstellung und Übertragung der kieferchirurgischen Planung in exakte Splints.

Die technische Neuerung liegt in der sicheren Verankerung und der unabhängigen, aber präzisen Einstellung der gewünschten dentalen sowie skelettalen Modifizierungen (Abb. 3, 5). Dies wird u. a. durch den Einsatz der Multidirectional Adaptation Appliance ermöglicht, die Bewegungen in verschiedenen Ebenen und Richtungen in einzelnen Millimeter- und Gradschritten ermöglicht.




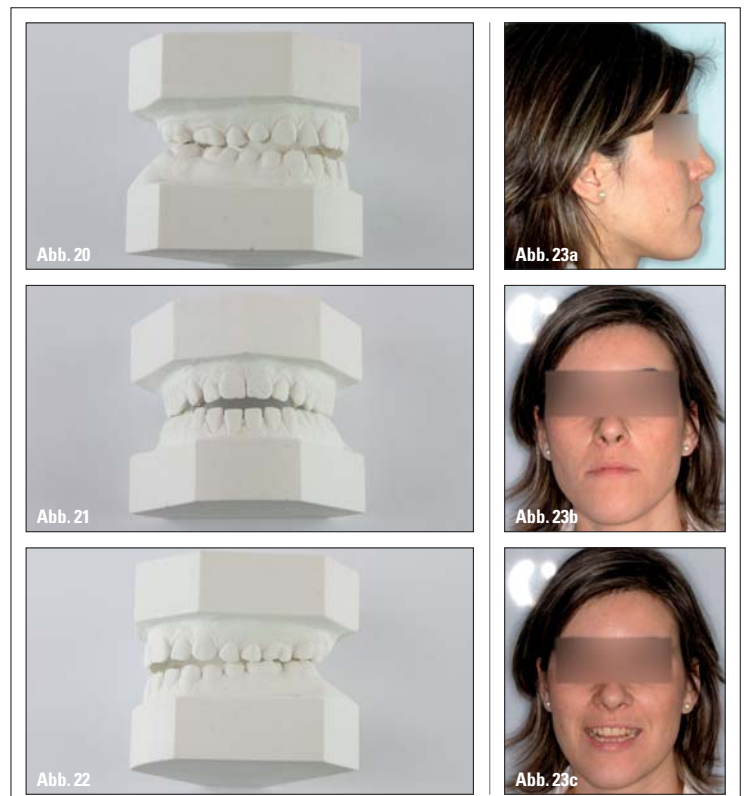
Die universell adaptierbare Einstellvorrichtung MAA im Detail

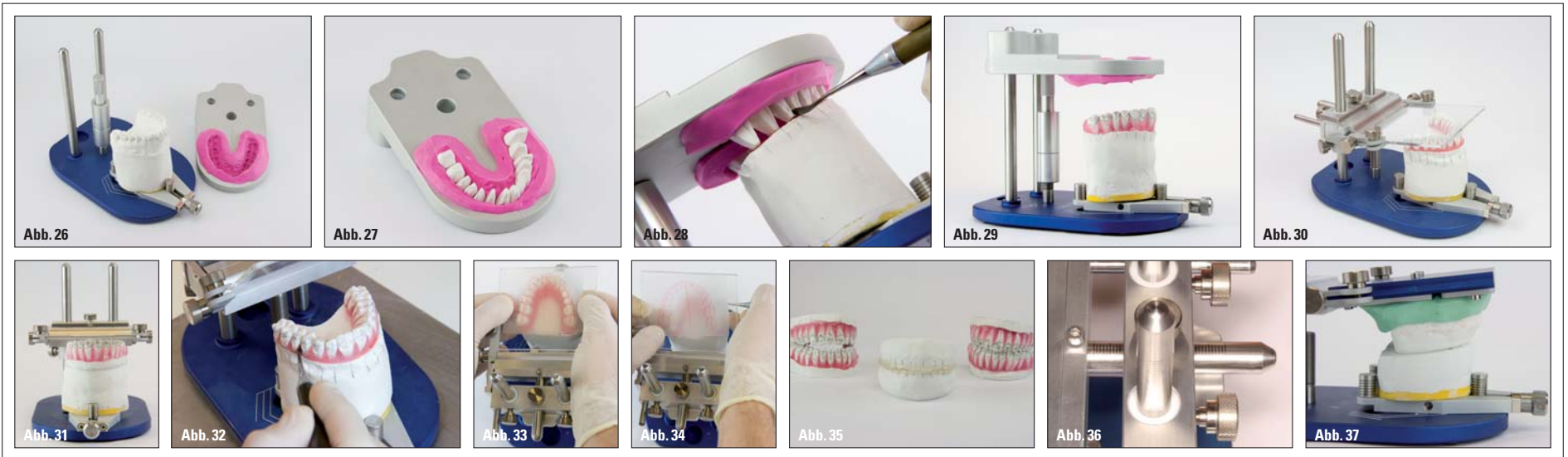Die Multidirectional Adaptation Appliance (MAA) ist Verankerungselement und gleichzeitig Einstellvorrichtung (Abb. 5). In diesem adaptierbaren Halter kann zum einem die okklusale Referenzplatte OPR (Abb. 6) und zum anderen die kieferchirurgische Platte SMAD (Abb. 7) eingesteckt und mithilfe der Schrauben Nr. 1 in der notwendige Höhe auf den zwei senkrecht stehenden Säulen der LAB^{TEC} Grundplatte aufgesteckt und fixiert werden.

Nun können anhand der MAA folgende Bewegungen vorgenommen werden: Durch Lösen und Fixieren der verschiedenen Schrauben kann die okklusale Ebene in Millimeterschritten entlang der Säulen vertikal justiert und fixiert werden (Abb. 8). Mit der Schraube Nr. 2 kann die okklusale Ebene sagittal verscho-

ben und fixiert werden. Dies geschieht in präzisen Millimeterschritten (Abb. 9). Durch Schraube Nr. 3 kann die transversale Inklination in einzelnen Gradschritten geschwenkt und fixiert werden. Die Skala hierfür findet man unter 7 und 8 links und rechts (Abb. 10, 11). Mit der Schraube Nr. 4 kann die Rotation der okklusalen Ebenen um einzelne Grad-einheiten verändert werden. Die Skala hierfür findet sich unter 6 (Abb. 12). Mit den beiden Schrauben Nr. 5 können die unterschiedlichen Einsätze (OPR und SMAD) fixiert werden (Abb. 6, 7).

Die OPR in Verbindung mit der MAA dient als okklusale Referenzplatte im Rahmen der Setup-Erstellung für eine sichere Orientierung. Denn um eine optimale postoperative Stabilisierung der Segmente zu erhalten, empfiehlt es sich grundsätzlich, die Malokklusion weitestgehend auszuformen, bevor der operative Eingriff erfolgt. Um diesen Zeitpunkt besser bestimmen zu kön-





nen, kann ein präoperativer Diagnostik-Splint nach Dr. Echarri als Referenz für den Therapiefortschritt eingesetzt werden. Dieser wird auf Basis des Set-ups erstellt und enthält dadurch ebenfalls die finale dentale Situation. Der Behandler kann auf dem Set-up einen Splint erstellen, mit welchem er nun einfach und sicher den Fortschritt der kieferorthopädischen Behandlung überprüfen und – wenn nötig – gezielte Anpassungen vornehmen kann, bevor der operative Eingriff erfolgt.

Die Erstellung und Übertragung der kieferchirurgischen Planung in Splints

Nach erfolgter Ausformung der Zahnkränze kann nun die kieferchirurgische Operation geplant werden. Hierzu wird zunächst das einartikulierte präoperative Modell auf der Grundplatte im Gebisssträger fixiert (Abb. 13). Nun wird die chirurgische Platte (Abb. 14) auf die beiden Säulen aufgesteckt und das Modell bzw. die Modellsegmente mit Silikon darauf fixiert (Abb. 15). Das SMAD bietet nun neben den bereits oben erwähnten Einstellmöglichkeiten der MAA folgende weitere Optionen (Abb. 14):

In der ersten Trennebene der kieferchirurgischen Platte können die anterioren Segmente A und B und die posterioren Segmente C und D getrennt voneinander millimetergenau transversal verschoben werden. Die beiden Segmente der Frontzähne können unabhängig voneinander gradgenau geschwenkt werden. Ebenso können die einzelnen Segmente durch Beilegplatten in 0,5-mm-Stufen um max. 2mm vertikal versetzt werden. Die posterioren Segmente können sowohl sagittal als auch zusätzlich lateral verschoben werden. All diese Bewegungen sind einzeln oder kombiniert millimeter- bzw. gradgenau ausführbar.

In Kombination mit den Einstellmöglichkeiten des MAA können somit alle chirurgisch möglichen Bewegungen am Modell präzise vorgenommen werden, z. B.:

1. Transversale Verschiebung der Maxilla auf Höhe der Le Fort I-Ebene nach rechts- oder links lateral.
2. Transversale Erweiterung der Maxilla im Bereich der Gaumennaht mit Rotation der beiden prämaxillären Bereiche in der Longitudinalachse nach distal (Abb. 17).
3. Kippung der Transversalebene der Mandibula rechts (Abb. 18).

4. Verlagerung der prämaxillären Segmente nach kaudal durch Hinzufügen von 0,5mm dicken anterioren Platten, max. Höhe 2mm (Abb. 19).

Die Modelle werden danach an den Schnittebenen mit Gips verbunden und das Modell kann wieder in den Artikulator eingesetzt werden, um die chirurgi-

schen Splints zu erstellen. Diese bieten nun dem Chirurgen eine zuverlässige Referenz und ermöglichen eine präzise Umsetzung der Behandlungsplanung.

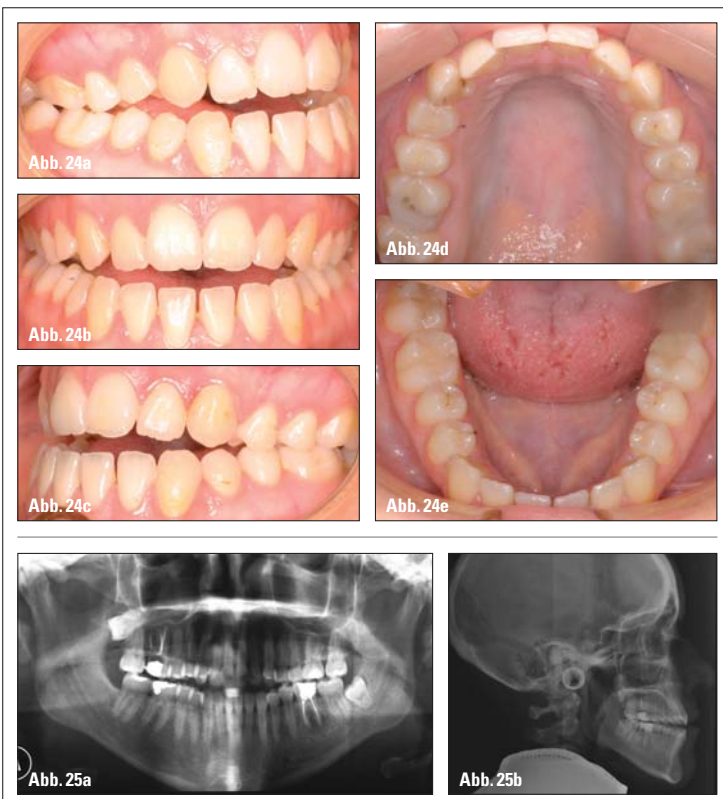Ein Patientenbeispiel aus der Praxis soll den praktischen Einsatz dieser interdisziplinären Hilfsmittel und die Vorgehensweise näher erläutern.

Patientenbeispiel

Da die Planung einer Operation bereits mit der Erstellung eines exakten Diagnosemodelles nach den internationalen Standards beginnt, wurden dieses mithilfe des Model Makers (siehe hierzu auch KN 05/2013) erstellt. Die Abbil-

Fortsetzung auf Seite 16 KN

ANZEIGE



Empower Clear Braces

„Empower Clear“
Die ästhetische Lösung selbstligierender Brackets
von American Orthodontics

Jetzt neu bei American Orthodontics „Empower Clear SL“ – die ästhetische selbstligierende Lösung für Ihre Behandlung.

Unser neues ästhetisches SL Low Profile Bracket besticht durch seine abgerundeten Konturen in Verbindung mit höchstem Tragekomfort für Ihre Patienten.

Ein sehr stabiler Clip erleichtert Ihnen das Handling beim Öffnen und Schließen.

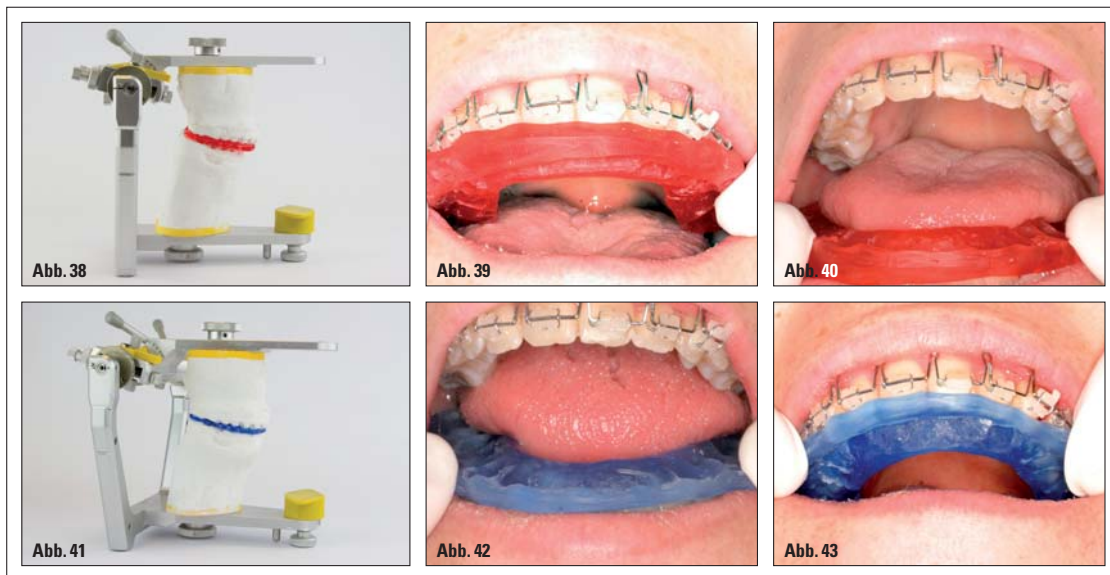
Durch die bewährte SL Technik verkürzt sich die Behandlungs- und Stuhlzeit enorm.

Eine anatomisch genau angepasste und tausendfach bewährte „Quad-Matte“™ Basis garantiert Ihnen eine optimale Haftkraft, bei gleichzeitig komfortablem Debonding.

AO AMERICAN ORTHODONTICS

Lagesche Str. 15 D, D-32657 Lemgo
Fon: 05261-9444-0, Fax: 05261-9444-11
info@americanortho.de, www.americanortho.com

Kundenservice Freecall 0800-0264636, Freefax 0800-0263293



KN Fortsetzung von Seite 15

dungen 20 bis 22 zeigen die Diagnosemodelle der 28-jährigen Patientin, die sich wie folgt vorstellte: Sie wies eine dentale und skeletale bimaxilläre Angle-Klasse III mit frontal offenem Biss, retrograd verlagertes Maxilla und mandibulärer Progenie mit dolichofazialen Gesichtstyp (Abb. 23, 24) auf.

In Verbindung mit den Befunden, u. a. aus MRT (Abb. 25a), FRS (Abb. 25b) und kephalometrischer Auswertung, wurde folgender operativer Eingriff geplant:

- sagittale Verschiebung der Maxilla nach ventral um 4 mm durch Le Fort I-Osteotomie
- sagittale Verschiebung der Mandibula nach dorsal um 3 mm
- Kippung der Transversalebene mit Rotationszentrum in der Tuberebene.

Erstellung der Diagnostik-Splints zur Festlegung und Kontrolle der prächirurgischen kieferorthopädischen Behandlung

Hierfür wurden mithilfe des Set-up Model Maker die Positionen der einzelnen Zähne in der Malokklusion auf ein einartikulierte Wachsaarbeitsmodell genau übertragen (Abb. 26 bis 30). Es muss hierbei keine spezielle Artikulatorplatte verwendet werden, da alle gängigen Artikulator-Bodenplatten auf der Grundplatte fixiert werden können.

Durch Erwärmen einzelner Wachsegmente wurde nun das Set-up erstellt. Mithilfe der okklusalen Referenzplatte (OPR) wurden sämtliche dentalen Bewegungen genau in einzelnen Millimeter- und Gradschritten verändert und fixiert (Abb. 31, 32).

Auch diente für diesen Fall die Acrylplatte als Referenz für die Nivellierung der Spee'schen und Wilson-Kurve.

Für den Patientenfall wurde mithilfe der modifizierten Ricketts-Technik nach Dr. Echarri auf einem transparenten azetonierten Papier das okklusale VTO erstellt und auf die okklusale Referenzplatte geklebt (Abb. 33). Daher konnten die Planung des Behandlungsergebnisses an den Techniker zur sicheren Umsetzung übergeben werden. In diesem Patientenfall wurde die Ausgangszahnstellung durch eine okklusale Fotokopie auf ein Okklusogramm übertragen (Abb. 34).

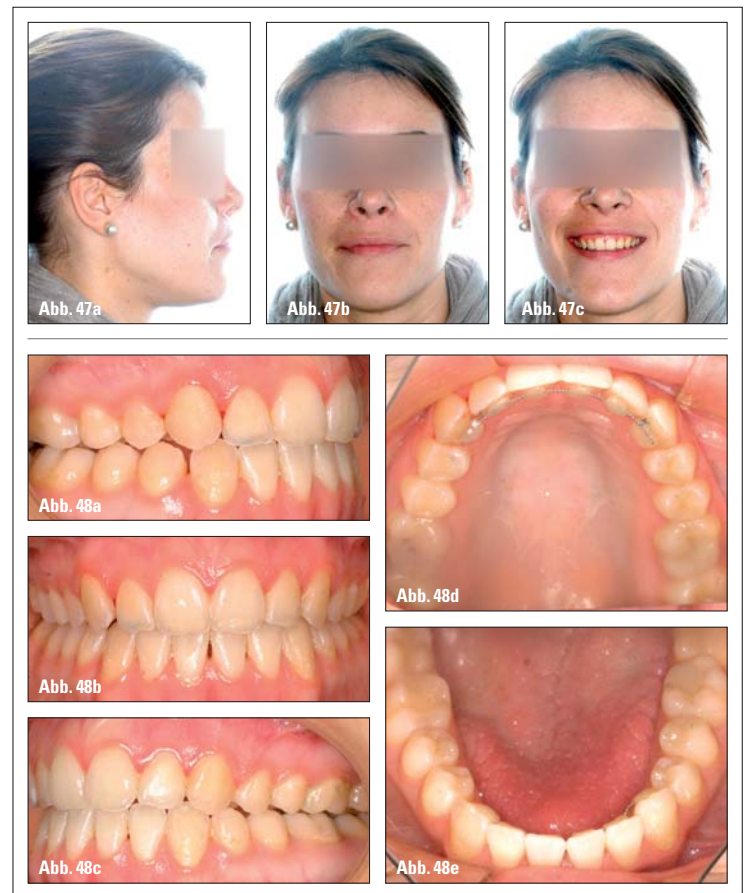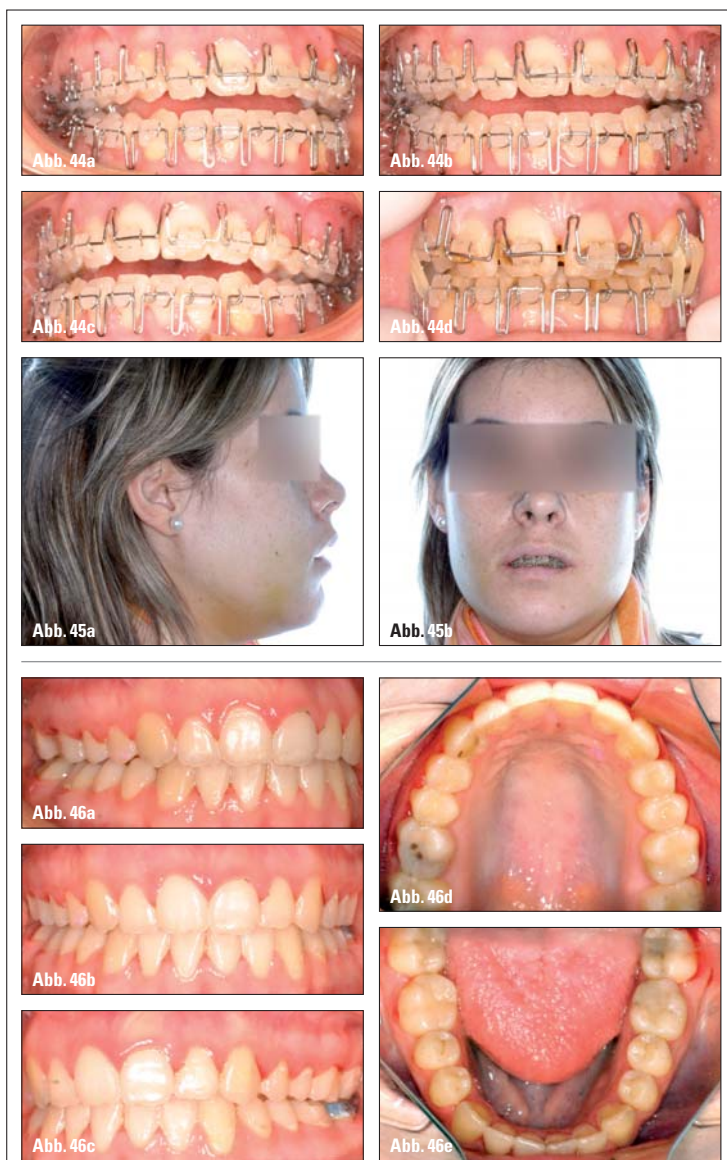
Die Set-up-Situation der Zähne konnte nun aus dem Wachmodell in ein hartes und deformationsfreies Set-up-Modell mithilfe des Set-up Model Makers übertragen werden. Diese wurden zur Erstellung der Diagnostik-Splints verwendet, die als Referenz für die laufende Behandlungskontrolle dienen (Abb. 35).

Nach ca. acht Monaten waren die beiden Zahnbögen der Patientin soweit ausgeformt, dass der operative Eingriff geplant werden konnte. Nach erfolgter Abdrucknahme, Bissregistrierungen und weiterer Diagnostika wurden die daraus resultierenden Modelle einartikuliert, diese dann auf die LAB^{TEC} Grundplatte im Gebiss-träger fixiert und die chirurgische Platte (SMAD) auf die Führungssäulen aufgeführt und mit Knetsilikon verbunden.

Bei dem vorgestellten Patientenfall wurde die sagittale Verschiebung der Maxilla nach ventral um 4 mm durch eine Le Fort I-Osteotomie anhand der Millimeter-Skala am Surgical Model Accuracy Devices (Abb. 36, 37) durchgeführt.

Die gleiche Skala wurde verwendet, um die Mandibula in sagittaler Richtung dorsal um 3 mm zu verschieben. Die Kippung der Transversalebene um 3 Grad wurde anhand der Skala aus den Abbildungen 10 und 11 vorgenommen und mit Gips fixiert.

Auf Basis der einartikulierten Modelle wurden nun die chirurgischen Splints für den Oberkiefer (Abb. 38 bis 40) und den Unterkiefer erstellt (Abb. 41 bis 43). Anhand dieser Splints wurde die bimaxilläre Operation durchge-



führt. Die Abbildung 44 zeigen die Patientin vor der Operation mit einem passiven Multiloop-Bogen, die Abbildung 45 eine Woche postoperativ.

Die Abbildungen 46 und 47 zeigen den Zustand nach Entbänderung nach 14 Monaten Behandlungszeit und sechs Monaten postoperativ, die Abbildung 48 die Situation bei der Kontrolluntersuchung 24 Monate nach Behandlungsabschluss.


Schlussfolgerung

Das Surgical Model Accuracy Device ermöglicht in präzisen Millimeter- und Gradschritten die exakte Umsetzung des kieferchirurgischen Behandlungsplanes in die Laborarbeit. Gleichzeitig können die Arbeiten sicher und einfach umgesetzt werden. Gerade bei komplexen Fällen mit unterschiedlichen dentalen und skeletalen Modifikationen bietet der Einsatz des Diagnostik-Splints eine zuverlässige Überprüfung der prächirurgischen Ausformung

der Zahnbögen und hilft, den optimalen Zeitpunkt der Operation zu planen.

Die Occlusal Plane Reference dient als genaue Referenz bei der Aufstellung des Set-ups mit der Ausformung des Zahnbogens und der Kauebene sowie der Nivellierung der Spee'schen und Wilson-Kurve. Die zahntechnischen Hilfsmittel des adenta LAB^{TEC} Systems bieten daher eine bisher unbekannte Stabilität, Vielfältigkeit und Präzision sowie unabhängige Einstellmöglichkeiten, die in der klinischen Tätigkeit überzeugen. **KN**


KN Kurzvita



Dr. Pablo A. Echarri
[Autoreninfo]



Dipl.-Ing. Claus Schendell
[Autoreninfo]



KN Adresse

adenta GmbH
Gutenbergstraße 9
82205 Gilching
Tel.: 08105 73436-0
Fax: 08105 73436-22
info@adenta.com
www.adenta.de

KN Adresse

LADENT, S.L.
Lingual Orthodontics Laboratory
Lleó Street 11-13
08911 Badalona (Barcelona)
Spanien
Tel.: +34 93 38447-05
Fax: +34 93 38441-53
echarri@centroladent.com
www.centroladent.com