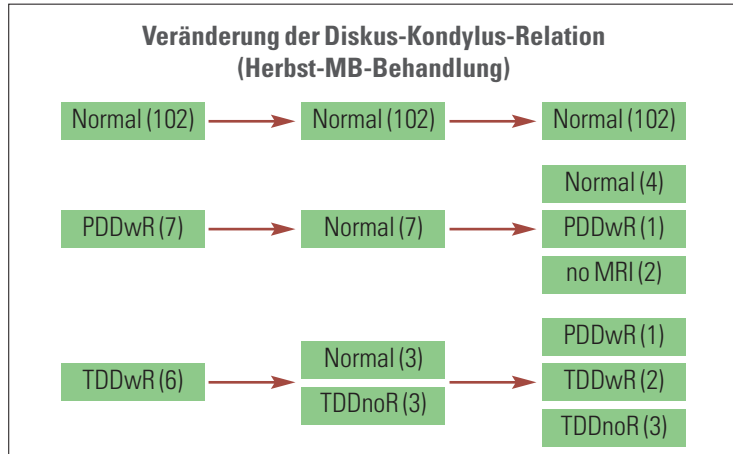
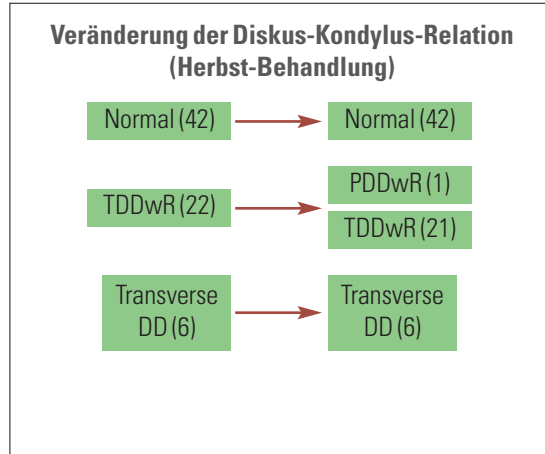


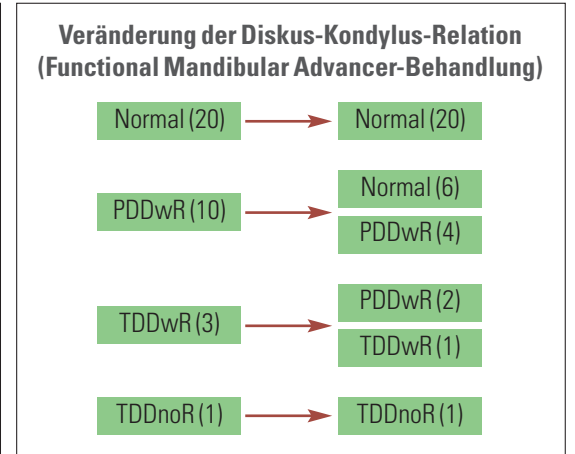
„Aufklärung ist essenziell“



Veränderung der Diskus-Kondylus-Relation durch Herbst-Behandlung (Ruf und Pancherz 2000). Angegeben ist die Anzahl der magnetresonanztomografisch dokumentierten Kiefergelenke mit normaler Diskus-Kondylus-Relation, PDDwR (partieller Diskusverlagerung mit Reposition), TDDwR (totaler Diskusverlagerung mit Reposition) und TDDnoR (totaler Diskusverlagerung ohne Reposition) zu den Untersuchungszeitpunkten vor Behandlung, nach Herbst-Behandlung und nach Multibracketbehandlung.



Veränderung der Diskus-Kondylus-Relation durch Herbst-Behandlung (de Arruda Aïdar et al. 2009). Angegeben ist die Anzahl der magnetresonanztomografisch dokumentierten Kiefergelenke mit normaler Diskus-Kondylus-Relation, TDDwR (totaler Diskusverlagerung mit Reposition) und transversaler Diskusverlagerung zu den Untersuchungszeitpunkten vor Behandlung und unmittelbar nach Herbst-Behandlung. Partielle Diskusverlagerungen kamen in diesem Patientenkollekt nicht vor.



Veränderung der Diskus-Kondylus-Relation durch Functional Mandibular Advancer (FMA) Behandlung (Kinzinger et al. 2006). Angegeben ist die Anzahl der magnetresonanztomografisch dokumentierten Kiefergelenke mit normaler Diskus-Kondylus-Relation, PDDwR (partieller Diskusverlagerung mit Reposition), TDDwR (totaler Diskusverlagerung mit Reposition) und TDDnoR (totaler Diskusverlagerung ohne Reposition) zu den Untersuchungszeitpunkten vor Behandlung und nach FMA.

KN Fortsetzung von Seite 1

ziehen, aber eigentlich ist die klinische Therapieentscheidung auf den Ergebnissen der manuellen Strukturanalyse basierend.

KN Bis zu welchem Alter kann man eine partielle Diskusverlagerung noch mit einem Herbst-Scharnier erfolgreich behandeln?

Ich denke, grundsätzlich sollte es da keine Alterseinschränkung geben. Von der klinischen Erfahrung her kann ich das so bestätigen. Allerdings ist es so, dass die Literatur hier im Wesentlichen für Jugendliche und sehr junge erwachsene Patienten Daten liefert, während für ältere Erwachsene meiner Meinung nach überhaupt keine dokumentierten MRT-Fälle in der Literatur zu finden sind.

KN Werden Ihre Konzepte auch durch andere Studien unterstützt?

Grundsätzlich ja. Es gibt aber sehr unterschiedliche Datenlagen zu den einzelnen funktionskieferorthopädischen (FKO) Apparaturen. Vor allem hinsichtlich anderer FKO-Apparaturen gibt es in der Literatur nur MRT-Daten für den Functional Mandibular Advancer (Kinzinger et al. 2006), während ansonsten lediglich für Herbst-Patienten Daten zur Verfügung stehen.

Aber die Herbst-Studien, die es in der Literatur gibt (Ruf 2003; Ruf und Pancherz 1998, 2000; de Arruda Aïdar et al. 2006, 2009, 2010), untermauern weitestgehend die Möglichkeit, partielle Diskusverlagerungen zu reponieren, während es für totale tatsächlich leider nicht möglich zu sein scheint. Aber es gibt auch Ausnahmen, in denen die Reposition auch partieller Diskusverlagerungen nicht geglückt ist, womit man meiner Meinung nach auch rechnen muss. Denn bei einer nicht okklusalen Ursache für die Diskusverlagerung – vor allem wenn der kausale Faktor persistiert – gibt es keinen Grund zur Annahme, dass wir mittels okklusaler Veränderungen erfolgreich eingreifen können.

KN Welche Parameter sind Ausschlusskriterien für die Reposi-

tion eines Diskus mit dem Herbst-Scharnier?

Hier stellt sich die Frage, im Hinblick auf was Ausschlusskriterien gesucht werden. Grundsätzlich sind mir keine Daten aus der Literatur bekannt, die mit anderen therapeutischen non-chirurgischen oder auch chirurgischen Maßnahmen objektiv magnetresonanztomografisch dokumentieren, dass total verlagerte Disci dauerhaft reponiert werden können. Nichtsdestotrotz würde ich eine totale Diskusverlagerung nicht als Kontraindikation sehen, zumal diese Patienten zwar ihre Diskusverlagerung behalten, aber aus klinischer Sicht regelmäßig funktionelle Verbesserungen (z. B. vergrößerte Mundöffnung, Schmerzreduktion) zeigen. Es ist aber essenziell, dass man den Patienten wirklich auch konkret über die Möglichkeiten und Grenzen unserer therapeutischen Einflussnahme aufklärt. Und hier vor allem schriftlich do-

kumentiert, dass man das Knackgeräusch nicht behandeln kann, denn gerade dies scheint der Erinnerung der Patienten mit 100%iger Sicherheit zu entweichen.

Ansonsten sind sicherlich die allgemeinen Ausschlusskriterien für eine Herbst-Apparatur zu berücksichtigen. Das sind Patienten, die vor Behandlung bereits starke Proklinationen im Bereich der Unterkieferfront aufweisen und natürlich Patienten, die parodontale Probleme haben, sodass eine entsprechende kieferorthopädische Behandlung mit Kräften, wie sie bei der Herbst-Apparatur wirken, ausgeschlossen sein könnte. Klar ist auch, dass ein Diskusrepositionsversuch mittels Herbst-Behandlung sowieso nur bei Klasse II-Patienten indiziert ist.

KN Was halten Sie von der gelegentlich geäußerten Meinung einiger Kollegen, dass Diskusverlagerungen nicht behandelt werden können bzw. müssen?

Ich denke, es gibt klinische Situationen – wie auch schon im Vortrag benannt –, in denen wir totale Diskusverlagerungen mit oder ohne Reposition vorfinden, die wir tatsächlich nicht erfolgreich im Sinne einer Diskusreposition behandeln können. Eine entsprechende Indikation für andere Therapieformen – sei es konservativ oder chirurgische – sehe ich aber nur, wenn mit der Diskusverlagerung schmerzhaft funktionelle Einschränkungen verbunden sind oder die Lautstärke des Knackgeräusches zum psychosozialen Problem für den Patienten wird.

Klar ist für mich persönlich aber, dass ich bei meinen Patienten auch bei eingeschränkter Prognose immer versuchen werde, Diskusverlagerungen zu reponieren, wenn dies mit kleinen therapeutischen Abweichungen vom Standardbehandlungsplan möglich ist. Mit anderen Worten, bei einem Klasse II-Patienten mit Diskusverlagerung werde ich immer zu einer Herbst-Apparatur statt zu herausnehmbaren funktionskieferorthopädischen Geräten raten, für die bisher objektiv-magnetresonanztomografisch keinerlei Diskusrepositionserfolge in der Literatur dokumentiert sind. **KN**



ANZEIGE

KN Kurzvita

Univ.-Prof. Dr. Sabine Ruf
[Autoreninfo]

KN Adresse

Univ.-Prof. Dr. Sabine Ruf
Direktorin
Poliklinik für Kieferorthopädie
Zentrum für Zahn-, Mund- und Kieferheilkunde
Justus-Liebig-Universität Gießen
Schlangenzahl 14
35392 Gießen
Tel.: 0641 9946121
Fax: 0641 9946119

HCH Tiefenfluorid® junior
Zwei Schritte zum Erfolg

- sichere Kariesprophylaxe durch Depot-Effekt
- Langzeit-Remineralisation auch an schwer erreichbaren Stellen
- White Spots verschwinden*
- zur mineralischen Fissurenversiegelung**
- fruchtig-süß ohne Zucker, für alle Altersklassen

Neu!
Mit fruchtigem Geschmack

20%* Messenachlass

*ZMK 9/1995; **ZMK 1-2/1999

*auf alle HCH Tiefenfluorid®- und Tiefenfluorid® junior-Packungen bei Bestellung bis 15.11.2013

Besuchen Sie uns auch auf den Dentalfachmessen.