

„Deutschland nimmt hier eine spezielle Stellung ein“

Im Rahmen des AAO-Kongresses in Philadelphia hielten Dr. Björn Ludwig und Priv.-Doz. Dr. Benedict Wilmes einen Vortrag über die Platzierung von Mini-Implantaten im vorderen Gaumen. KN sprach mit ihnen über geeignete Insertionsregionen, Vor- und Nachteile einer paramedianen bzw. medianen Platzierung oder den Einsatz von DVTs.

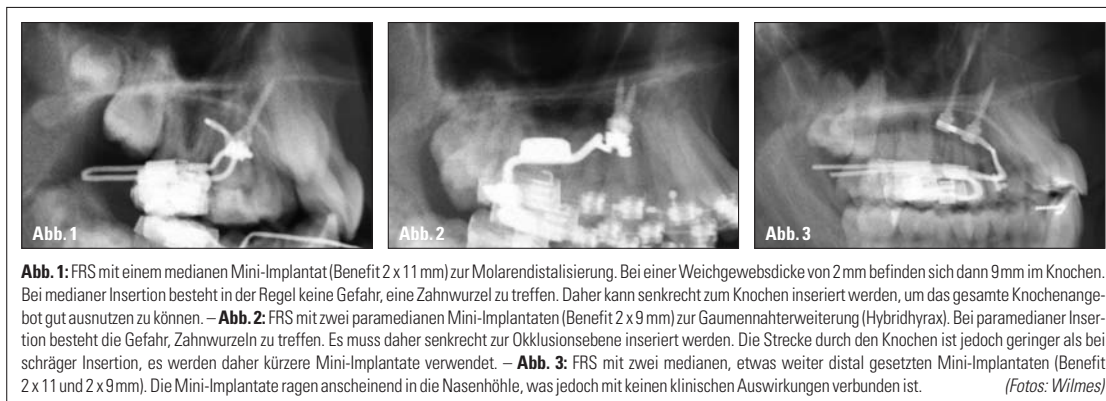


Abb. 1: FRS mit einem medianen Mini-Implantat (Benefit 2 x 11 mm) zur Molarendistalisierung. Bei einer Weichgewebstiefe von 2 mm befinden sich dann 9 mm im Knochen. Bei medianer Insertion besteht in der Regel keine Gefahr, eine Zahnwurzel zu treffen. Daher kann senkrecht zum Knochen inseriert werden, um das gesamte Knochenangebot gut ausnutzen zu können. – **Abb. 2:** FRS mit zwei paramedianen Mini-Implantaten (Benefit 2 x 9 mm) zur Gaumennahterweiterung (Hybridhyrax). Bei paramedianer Insertion besteht die Gefahr, Zahnwurzeln zu treffen. Es muss daher senkrecht zur Okklusionsebene inseriert werden. Die Strecke durch den Knochen ist jedoch geringer als bei schräger Insertion, es werden daher kürzere Mini-Implantate verwendet. – **Abb. 3:** FRS mit zwei medianen, etwas weiter distal gesetzten Mini-Implantaten (Benefit 2 x 11 und 2 x 9 mm). Die Mini-Implantate ragen anscheinend in die Nasenhöhle, was jedoch mit keinen klinischen Auswirkungen verbunden ist. (Fotos: Wilmes)

KN Sie sprechen von niedrigen Erfolgsquoten im Alveolarfortsatz. Es gibt doch aber zahlreiche Studien, die von sehr hohen Erfolgsquoten berichten?
Ludwig: Im Alveolarfortsatz beträgt die Erfolgsquote laut Literatur 80 bis 90%.¹ Leider weicht die Literatur hier von unseren klinischen Erfahrungen mit niedrigeren Erfolgsquoten im Alveolarfortsatz ab.² Man sollte die Erfolgsquote einer Minischraube nicht nur absolut betrachten, sondern auch, ob die Überlebensrate und die dazugehörige Biomechanik zum Behandlungserfolg geführt hat. Ich stimme zu, dass es hier eine Diskrepanz zwischen den Veröffentlichungen und dem gefühlten Verlust in der Praxis gibt.

Straumann geprägt wurde. Der vordere Gaumen beschreibt die Region in der Nähe des dritten Gaumenfaltenpaares. Liegt keine Zahnaufwanderung im Oberkiefer vor, kann man auch den Kontaktpunkt der oberen Eckzähne mit den oberen ersten Prämolaren als Referenz zum Platzieren nehmen. Die Definition weicht hier – je nach Autor – leicht ab. Es gibt aber auch zusammenfassende Übersichtsartikel, die man vor dem Platzieren gelesen haben sollte.³ An interradikulären Insertionsorten für klassische Minischrauben oder Miniplatten kommen heute nur noch wenige gut untersuchte Insertionsregionen infrage, die in diversen Publikationen beschrieben sind.⁴

definiert und untersucht hat und hier eine hohe Evidenz zugrunde liegt, ist aus unserer Sicht aus strahlhygienischen Gründen von DVTs abzuraten. Dennoch sollte sich der Praktiker in seinem klinischen Handeln nach den in der Literatur beschriebenen Insertionsregionen richten.

KN Sollten Minischrauben am vorderen Gaumen paramedian oder median platziert werden?

Ludwig: Diese Frage wird oft diskutiert. Es gibt hier zwei Aspekte zu beachten. Punkt 1: Werden die Schrauben in die Sutura platziert, könnte es eventuell bei noch wachsenden Patienten zu einer lokalen Wachstumshemmung kommen, wie es nach der Insertion von zwei großen Gaumenimplantaten im Tierversuch erschien.⁵ Dies ist für Mini-Implantate jedoch noch nicht untersucht worden und dürfte auch klinisch kaum eine Rolle spielen. Punkt 2 ist die Stabilität: Nach unseren Erfahrungen der letzten Jahre haben sich sowohl die me-

diane als auch die paramediane Insertion sehr bewährt. Es bedarf jedoch wissenschaftlicher Untersuchungen, um hier eine evidenzbasierte Bewertung abzugeben. In Trabren-Trarbach arbeiten wir gerade an FEM-Simulationen, um zu zeigen, ob die sagittale oder paramediane Insertion eine größere Resistenz gegenüber der angewandten Biomechanik hat. In Düsseldorf werden klinische Studien durchgeführt, die die Sekundärstabilität je nach medianer oder paramedianer Insertion mittels Resonanzfrequenzanalyse untersuchen.

KN Welche Schraubengrößen sind im Gaumen geeignet?

Wilmes: Da im Gaumen, anders als im Alveolarfortsatz, viel Platz zur Verfügung steht, lassen sich auch Mini-Implantate mit einem großen Durchmesser inserieren. Wir verwenden Mini-Implantate bis zu 2,3 mm Durchmesser (median: bis zu 11 mm Länge; paramedian: bis zu 9 mm Länge, da hier die Gefahr der Verletzung der Schneidezähne besteht). Sehr lange Schrauben können je nach Insertionsregion und -winkel in die Nasenhöhle hineinragen.⁶ Dies ist jedoch nicht mit Komplikationen verbunden.

KN Gibt es im Oberkiefer noch Indikationen für interradikuläre Schrauben?

Wilmes: In Düsseldorf und in der freien Praxis in Trabren-Trarbach sicherlich nicht. Man muss jedoch sagen, dass Deutschland hier eine spezielle Stellung ein-

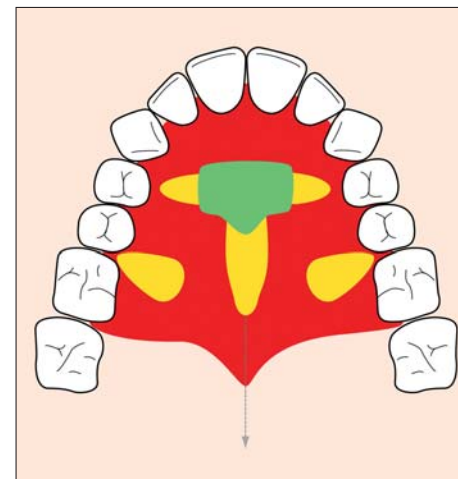



Abb. 5: Empfehlung für geeignete Insertionsstellen am Gaumen: grün = optimal geeignet, gelb = bedingt geeignet und abhängig von individuellen Variationen, rot = nicht geeignet. (Quelle: Ludwig)

nimmt. Wenn wir am vorderen Gaumen inserieren, bedarf es manchmal einer Laborarbeit. Und in unserem deutschen System gibt es fast immer ein Eigenlabor, weshalb diese Technik bei uns auch so populär ist und zunehmend populärer wird. Natürlich gibt es auch Länder, wie z. B. die USA, wo die Praxen kein Labor besitzen. Für Deutschland kann man klar sagen, dass der vordere Gaumen mit der Einbeziehung des eigenen oder eines Fremdlabors sicherlich die Zukunft darstellen wird. **KN**



KN Welche Regionen sind ideal zum Setzen von Mini-Implantaten im vorderen Gaumen?

Wilmes: Speziell der vordere Anteil des Gaumens ist sehr geeignet, welcher vor allem durch das Gaumenimplantat der Firma

KN Wie schätzen Sie die Notwendigkeit von DVTs im Rahmen der Insertion von Mini-Implantaten ein?

Wilmes: Da die Literatur sowohl interradikuläre Insertionsregionen als auch den Bereich des vorderen Gaumens ziemlich genau

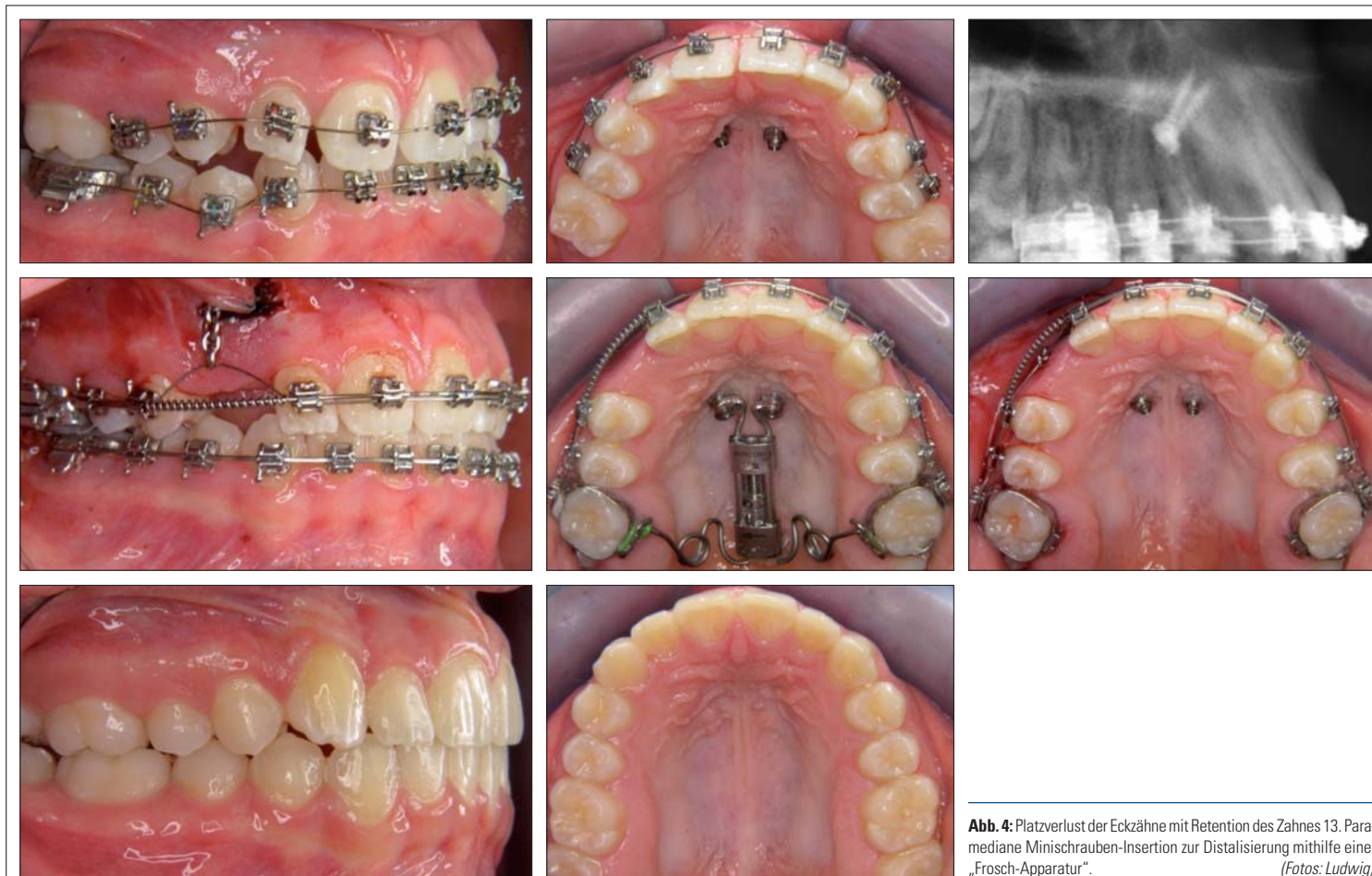

Abb. 4: Platzverlust der Eckzähne mit Retention des Zahnes 13. Paramediane Minischrauben-Insertion zur Distalisierung mithilfe einer „Frosch-Apparatur“. (Fotos: Ludwig)

KN Kurzvita



Dr. Björn Ludwig
[Autoreninfo]



Priv.-Doz. Dr. Benedict Wilmes
[Autoreninfo]

