

Effektive und vorhersagbare Korrektur

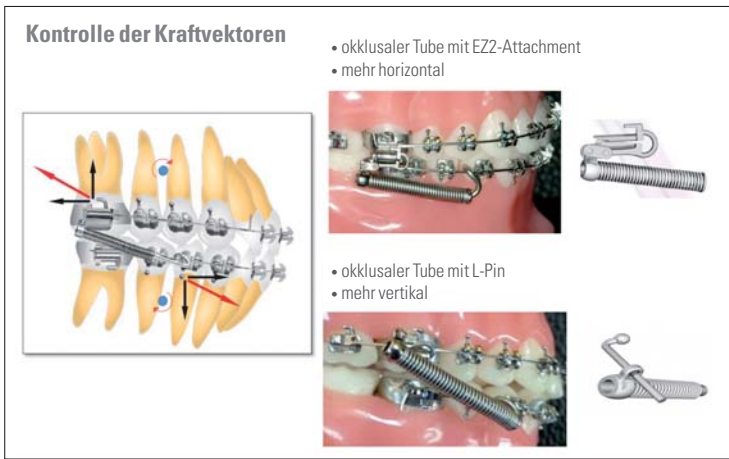


Abb. 1: Die Position der Forsus™ Feder im Verhältnis zum Ober- und Unterkiefer bestimmt die Richtung der wirkenden Kräfte. Es ist wichtig, zu wissen, dass die Angulation der Feder sich verändert, wenn die Okklusion korrigiert wird.

KN Fortsetzung von Seite 1

der Apparatur, der Effekt der mandibulären Schneidezahnposition, das Erstellen und Erhalten eines maxillären Schneidezahntorques sowie die Behandlungsplanung

unter Bezugnahme der Spitzenwachstumsraten. Seit wir uns auf diese Faktoren konzentrieren, haben sich unsere Therapieergebnisse signifikant verbessert. Zudem konnten die Vorhersagbarkeit der Ergebnisse sowie die

Behandlungsdauer verbessert werden.

Ein grundlegendes Verständnis des in Verbindung mit der Forsus™ Apparatur wirkenden Kräftesystems ist wichtig bei deren Anwendung. So stehen der Bereich der Kräfteinwirkung und die Richtung der generierten Vektoren in direkter Beziehung zur Behandlungsreaktion. Im Oberkiefer wirken die Kräfte auf die posterioren Zähne und werden horizontal und in einer intrusiven vertikalen Richtung ausgerichtet. Im Unterkiefer wirken die Kräfte auf die anterioren Zähne, sie werden horizontal und in intrusiver Richtung ausgerichtet. Die Position der Forsus™ Feder in Relation zum Ober- und Unterkiefer bestimmt die Richtung der wirkenden Kräfte (Abb. 1). Es ist wichtig, zu bedenken, dass sich die Angulation der Feder während der Korrektur der Okklusion

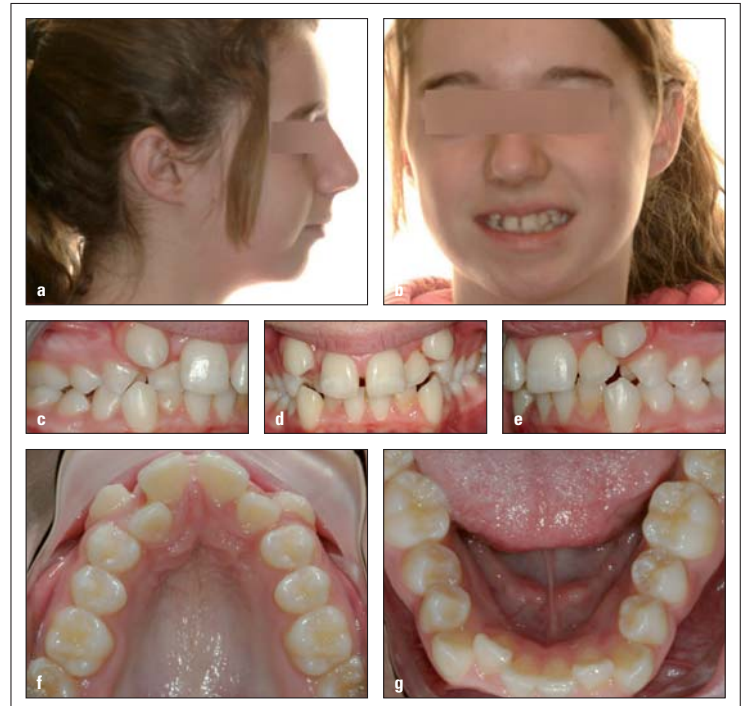

Abb. 2a-g: 15,6 Jahre alte Patientin mit ausgeprägtem Engstand im Ober- und Unterkiefer sowie einer Klasse II-Relation. Sie wies einen stumpfen nasolabialen Winkel auf, eine mandibuläre Retrognathie mit mangelhafter mandibulärer Projektion und einer steilen mandibulären Ebene mit vergrößerter Höhe der unteren Gesichtspartie.

verändert. So wird sich ein vertikal positionierter Forsus nach horizontal verlagern, wenn sich das Verhältnis zwischen Ober- und Unterkiefer ändert.

Basierend auf dem Typ der Klasse II-Malokklusion kann diese mehr nach vertikal oder horizontal indiziert sein. Zum Beispiel stellte sich eine 15,6 Jahre alte Patientin zur Behandlung eines ausgeprägten Engstands im Ober- und Unterkiefer sowie einer Klasse II-Relation vor. Der nasiolabiale Winkel war stumpf. Darüber hinaus

wies die Patientin eine mandibuläre Retrognathie mit einer mangelhaften mandibulären Projektion und eine steile mandibuläre Ebene mit vergrößerter unterer Gesichtshöhe auf (Abb. 2).

Die Herausforderung bei diesem Fall lag darin, die posteriore vertikale Dimension zu kontrollieren.

Bei einem nicht mehr wachsenden Patienten wird die verstärkte mandibuläre Projektion nicht

Fortsetzung auf Seite 6 KN

ANZEIGE

In-Line®

das deutsche Schienensystem für ein strahlend schönes Lächeln.

In-Line® Schienen korrigieren Zahnfehlstellungen und beeinträchtigen kaum das Erscheinungsbild des Patienten.

In-Line® Schienen wirken kontinuierlich während des Tragens auf die Zähne und bewegen sie an die vorgegebene Position.

Haben wir Ihr Interesse geweckt? Vereinbaren Sie einen Termin mit unserem Aussendienst oder fordern Sie unser Informationsmaterial über **In-Line®** an.

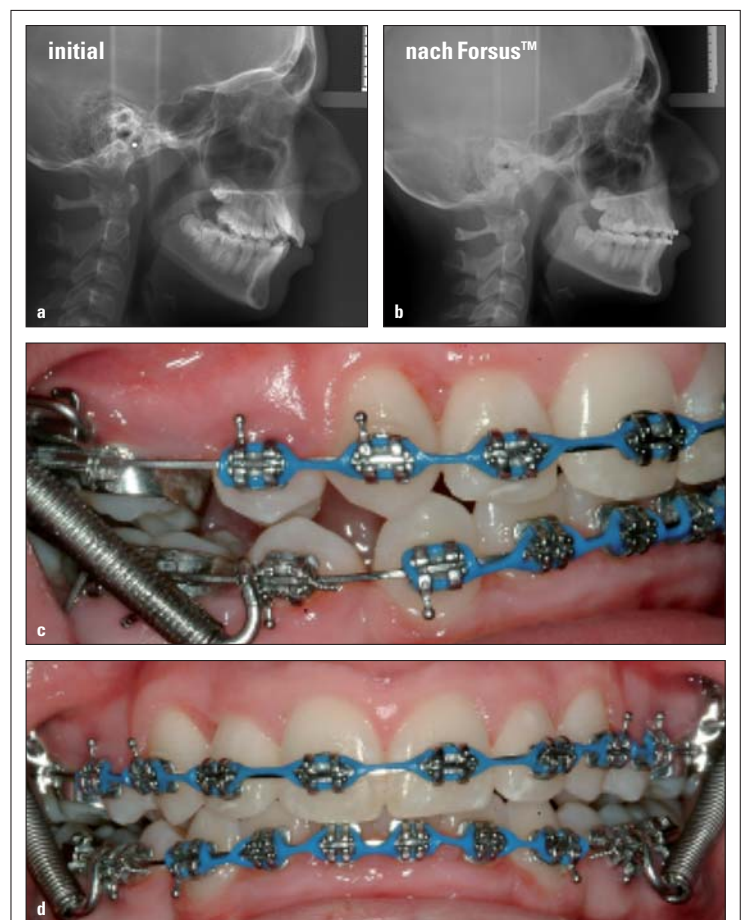

Abb. 3a-d: Unser Behandlungsplan beinhaltete die Extraktion der oberen und unteren zweiten Prämolaren und die Installation der Forsus™ Apparatur in einer geeigneten Konfiguration, um die vertikalen Vektoren während der Klasse II-Korrektur zu maximieren.



Rasteder KFO-Spezial Labor
 Wilhelmshavener Str. 35
 26180 Rastede | Germany
 Telefon +49 (0)4402 - 863 78-0
 Fax +49 (0)4402 - 863 78-99
 info@in-line.eu | www.in-line.eu

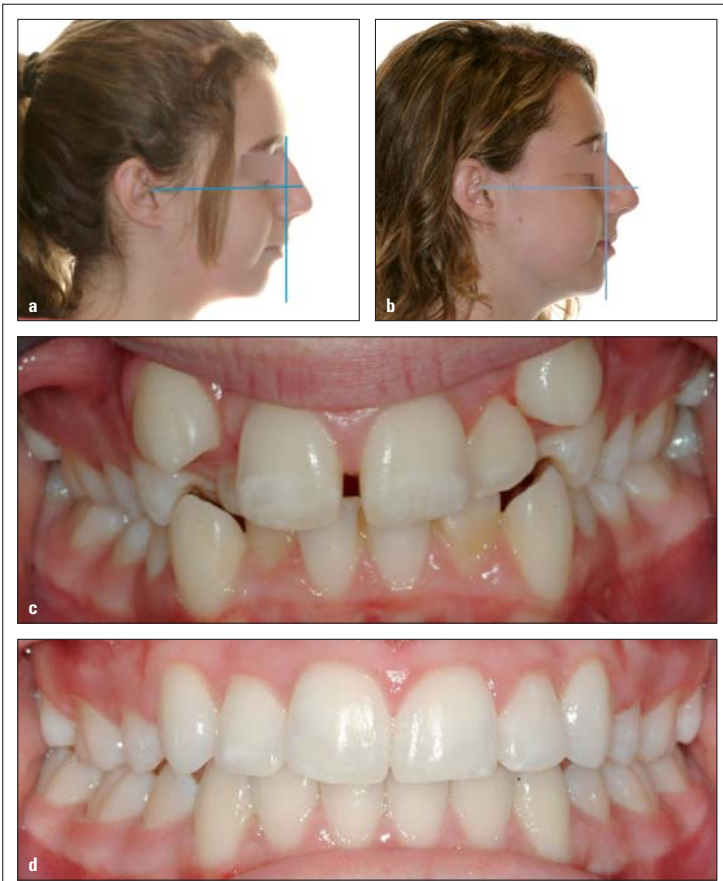

Abb. 4a-d: Nach der Behandlung (b, d): Klasse I-Relation, verbesserter nasolabialer Winkel und mandibuläre Projektion.

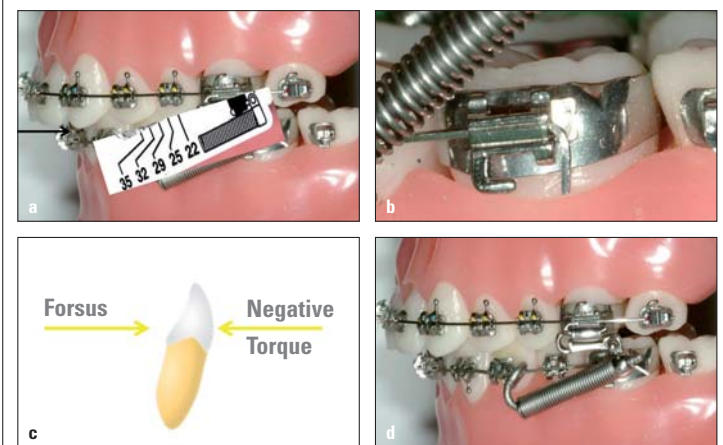

Abb. 5a-d: Die Forsus-Apparatur verlangt, dass vor ihrer Platzierung Messungen am Patienten mit zentrischer Beziehung oder zentrischer Okklusion vorgenommen werden (a). Der durch Umbiegen gesicherte Bogendraht muss komplett bündig mit der distalen Seite des Brackets sein, um die Schneidezahnkontrolle zu ermöglichen (b). Der Druckstab der Forsus™ Apparatur erzeugt eine entgegengesetzte Kraftwirkung auf die unteren Schneidezähne. Dies resultiert in einem labialen Kronentorque und einem lingualen Wurzel torque (c). Die Platzierung des Forsus™ Druckstabs distal des ersten Prämolaren stellt die bevorzugte Installationsmethode in unserer Praxis dar (d).

Fortsetzung von Seite 4

durch das Wachstum unterstützt. Dennoch können wir durch eine posteriore maxilläre vertikale Kontrolle die untere Gesichtshöhe verringern und eine gewisse Autorotation des Unterkiefers erreichen.

Unser Behandlungsplan beinhaltete die Extraktion der oberen und unteren zweiten Prämolaren sowie die Installation der Forsus™ Apparatur in einer Konfiguration, welche zur Vergrößerung der vertikalen Vektoren während der Klasse II-Korrektur führte (Abb. 3). Im Ergebnis konnten wir schließlich eine Klasse I-Relation erzielen, den nasolabialen Winkel und die mandibuläre Projektion verbessern (Abb. 4). Dieser Korrektur lag die Möglichkeit zugrunde, die posteriore maxilläre vertikale Dimension durch die Insertion der Forsus™ Apparatur mit einer signifikanten vertikalen Kraft zu beeinflussen. Klinisch können wir dies mit einem posterioren High-Pull-Headgear-Effekt vergleichen. Hauptunterschied hierbei jedoch ist, dass die Forsus™ Apparatur vollständig unabhängig von der Patienten-Compliance ist.

Die Kontrolle der mandibulären Schneidezahnproklination ist wichtig für die Verbesserung der Behandlungsergebnisse mithilfe der Forsus™ Apparatur. So kann diese ein unerwünschter Nebeneffekt von vielen unserer Biomechaniken sein. Durch Lösen des Engstands, der Nivellierung der mandibulären Spee'schen Kurve und Klasse II-Mechaniken zur Korrektur der Okklusion kann es zur exzessiven Proklination der Schneidezähne kommen. Befinden sich die oberen Schneidezähne in einer ästhetischen Position mit angestrebtem Torque, muss die Position der unteren Schneidezähne die Kopplung der anterioren Zähne zulassen, während

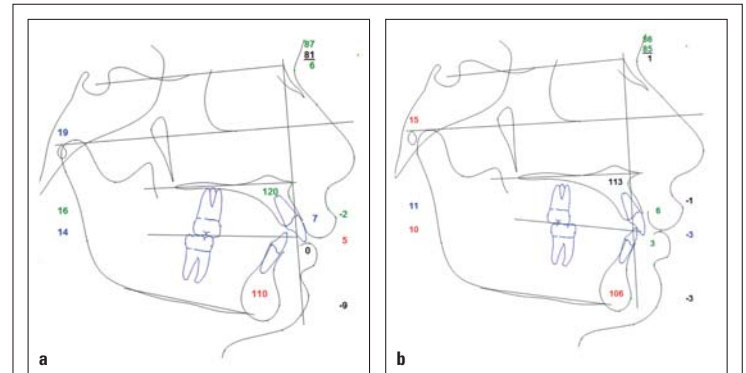


Abb. 8a, b: Eine Veränderung von fünf Grad sind im ANB erkennbar – vier Grad Veränderung vom SNB und ein Grad vom SNA.

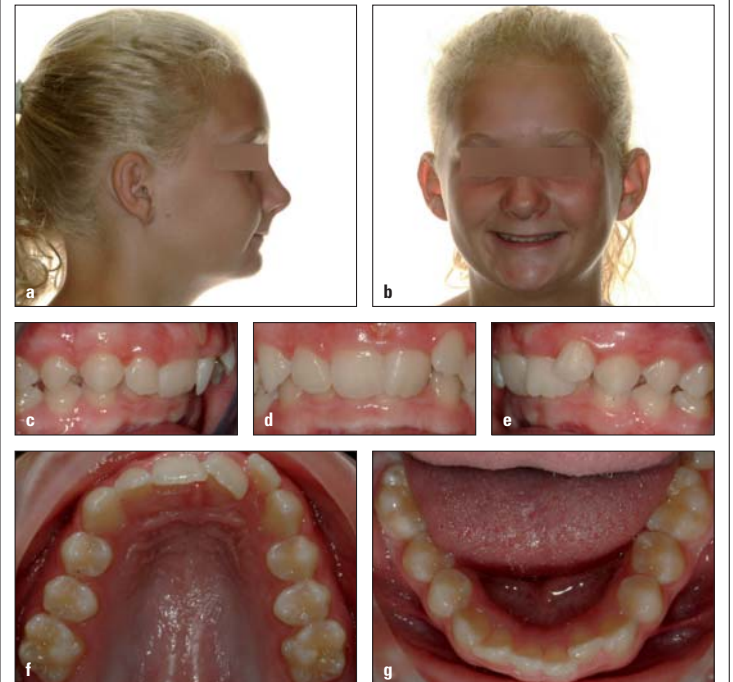


Abb. 9a-g: 13-jährige Patientin mit leichtem Engstand im Ober- und Unterkiefer sowie einer Klasse II/2-Malokklusion mit Tiefbiss.

die posterioren Segmente in Klasse I-Beziehung positioniert werden. Eine exzessive Proklination der unteren Schneidezähne kann diese okklusale Beziehung unmöglich machen. Zur Kontrolle der unteren Schneidezähne während der Anwendung der Forsus™ Apparatur bei Klasse II-Patienten haben wir Richtlinien erstellt. Die erste dieser Richtlinien sieht eine ange-

messene Aktivierung der Apparatur vor. Entsprechend den Herstellerhinweisen zur Installation entsteht eine Kraftwirkung von etwa 500g. Viele festsitzende Apparaturen zur Klasse II-Korrektur werden in einer protrudierten Klasse I-Position hergestellt. Forsus unterscheidet sich von diesen Geräten und setzt das Messen am Patienten mit zentrischer Beziehung oder zentrischer Okklusion voraus (Abb. 5a). Die Auswahl der Steggröße, ohne dass der Patient in zentrischer Beziehung oder zentrischer Okklusion ist, würde in einem zu langen Steg resultieren, wodurch es zur Überaktivierung der Apparatur käme. Den häufigsten Nebeneffekt einer solchen Überaktivierung stellt die Proklination der unteren Schneidezähne dar.

Ein Sichern des mandibulären Bogens distal des terminalen Molaren ist wichtig für die Kontrolle der mandibulären Schneidezahnposition. Der durch Umbiegen gesicherte Bogendraht muss dabei komplett bündig mit der distalen Seite des Brackets sein (Abb. 5b). Ist dies nicht der Fall, können sich Lücken im unteren Prämolarenbereich bilden oder es kann zu einer Entzündung der Schneidezähne kommen.

Die Auswahl einer Bracket-Precription mit negativen Torque-Werten für die unteren Schneidezähne kann ebenfalls zur Kontrolle dieser Zähne beitragen. Die MBT-Precription, welche wir verwenden, hat einen negativen Torque von sechs Grad an den

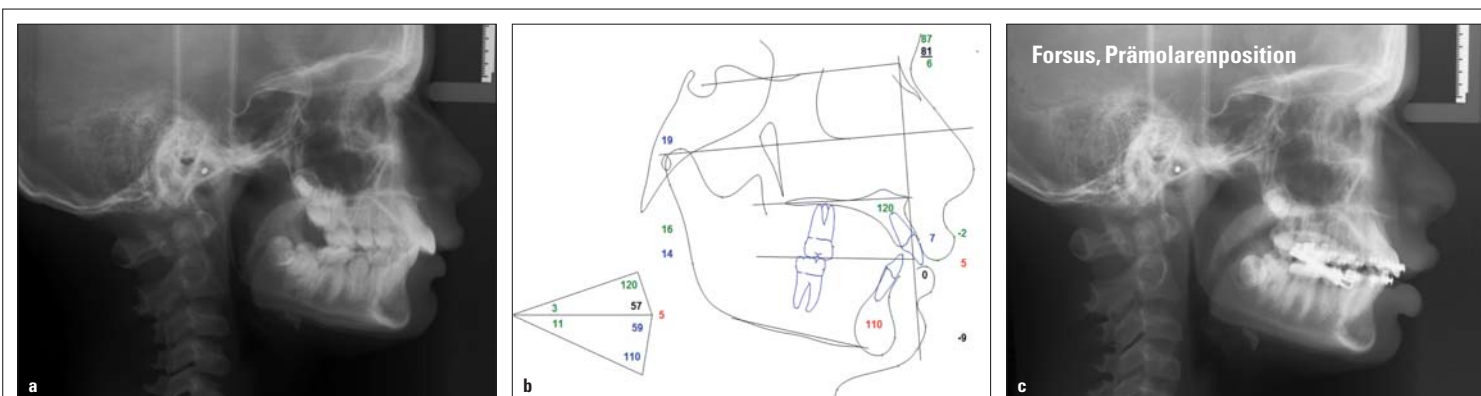


Abb. 6a-c: Schneidezahn-Angulation vor der Behandlung (a, b); Forsus™ mit Prämolarenposition (c).

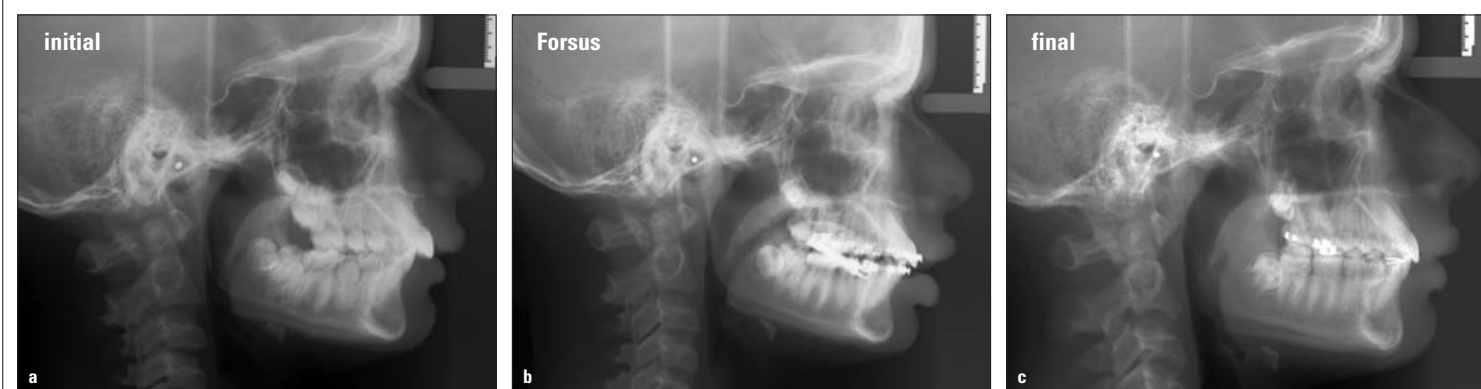

Abb. 7a-c: Die mandibuläre Schneidezahnkontrolle wird durch einen Vergleich der initialen (a) und finalen (c) Aufnahmen deutlich.

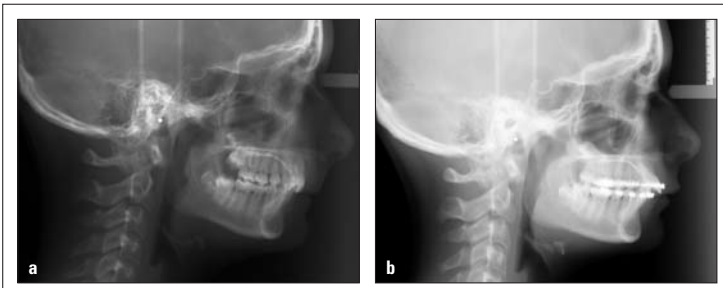


Abb. 10a, b: Vergleich von initialer (a) und Prä-Forsus-Aufnahme (b).

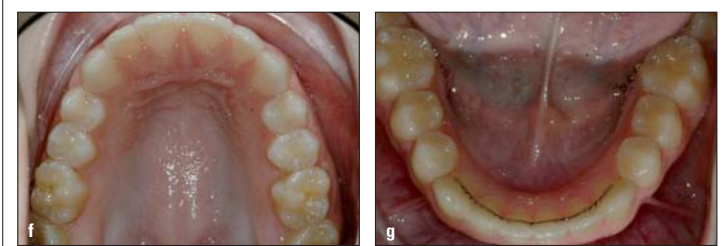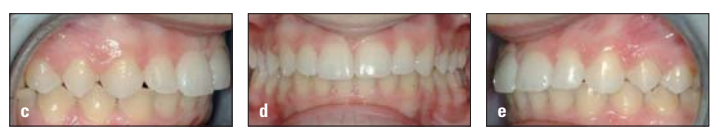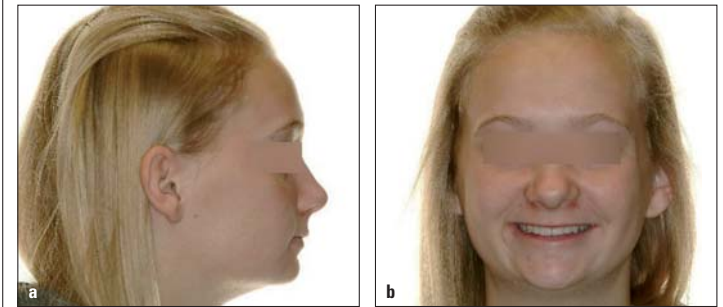


Abb. 11a-g: Nach der Behandlung. Die Bildung von Overjet und maxillären Torque sowie das Vermögen, den maxillären Torque während der Klasse II-Korrektur zu erhalten, stellen wichtige Faktoren hinsichtlich der Erreichung unseres Behandlungsziels dar.

unteren Schneidezähnen. Wenn sich der Slot füllt, wird ein gesicherter mandibulärer Bogen inseriert. Der negative Torque an den Schneidezahnbrackets generiert dabei eine Kraft, die wiederum einen lingualen Kronen- und labialen Wurzel torque erzeugt. Der Forsus™ Druckstab löst eine entgegengesetzte Krafteinwirkung auf die unteren Schneidezähne aus. Er lässt einen labialen Kronen- und lingualen Wurzel torque entstehen (Abb. 5c). Ziel ist es, diese zwei Kräfte einander entgegenzustellen, sodass sie sich gegenseitig aufheben und die Schneidezahnposition kontrolliert wird. Wird kein Bracket mit negativem Torque verwendet oder ist ein zusätzlicher lingualer Kronen torque notwendig, kann der Torque vor der Platzierung auf den anterioren Bereich des mandibulären Bogens gerichtet werden.

Die ursprüngliche Empfehlung des Herstellers zur Installation der Forsus™ Apparatur besagte, dass der mandibuläre Druckstab distal zum unteren Eckzahn platziert werden sollte. Mit der Motivation, den Patientenkomfort zu verbessern und die Apparatur weniger sichtbar im Mund des Patienten erscheinen zu lassen, platzieren wir den Druckstab distal zum ersten Prämolaren. Diese Variante stellt mittlerweile unsere bevorzugte Installationsart dar (Abb. 5d). So verbessert die Prämolarenposition nicht nur deutlich den Patientenkomfort und die Geräteakzeptanz, sondern unterstützt auch die Kontrolle der unteren Schneidezähne. Unsere klinische Erfahrung hat gezeigt, dass die

Prämolarenposition des Druckstabs die Proklination der Schneidezähne um 50 % reduziert hat. Es gibt viele Behandler, die den mandibulären Druckstab der Apparatur distal zum ersten Prämolaren statt zum Eckzahn positionieren. Diese Variante ist bereits weitgehend akzeptiert. Dennoch muss hierbei beachtet werden, dass diese Platzierung nicht bei allen Patienten möglich sein könnte. Hier muss man den horizontalen und vertikalen Winkel der Feder sowie die Richtung der generierten Vektorkräfte berücksichtigen.

Bei Patienten mit einer ausgeprägten Klasse II kann die Prämolarenplatzierung dazu führen, dass die Forsus™ Feder zu weit vertikal positioniert ist, um optimale Ergebnisse zu erzielen. Bei einigen Patienten kann die Prämolarenplatzierung auch zu einer Überaktivierung der Apparatur führen, sogar, wenn der kürzeste Einstellstab verwendet wird. In solchen Situationen platzieren wir zuerst die Apparatur am Eckzahn und bewegen den Stab dann in Richtung Prämolare, wenn sich die Okklusion verbessert. Das bringt uns den Vorteil einer korrekten Aktivierung im gesamten Behandlungsverlauf, kombiniert mit dem Vorteil der Schneidezahnkontrolle.

Die beschriebenen Prinzipien zur Kontrolle der mandibulären Schneidezahnposition wurden beim folgenden Patientenfall angewendet: Ein zwölf Jahre alter Patient stellte sich mit einer moderaten Klasse II-Malokklusion vor. Die Herausforderung bei diesem klinischen Fall lag in der mandibulären Schneidezahnproklination. Die Schneidezähne hatten bereits einen IMPA von 110 Grad, dieser Wert gibt das Verhältnis der Schneidezähne zur mandibulären Ebene an (Abb. 6a). Die bestehende Angulation führt zu einer Situation, in der der Overjet eliminiert werden würde, bevor eine gesetzte Klasse I-Relation in den bukkalen Bereichen etabliert und die ANB-Differenz zwischen Ober- und Unterkiefer ausgeglichen werden kann. Es muss zudem bedacht werden, dass Klasse II-Mechanismen die Proklination verstärken können. Daher war die Kontrolle der unteren Schneidezähne ein wichtiger Aspekt für ein letztlich erfolgreiches Behandlungsergebnis. Die unteren Schneidezähne sollten stärker aufgerichtet werden, um die Ergebnisse der Behandlung zu optimieren.

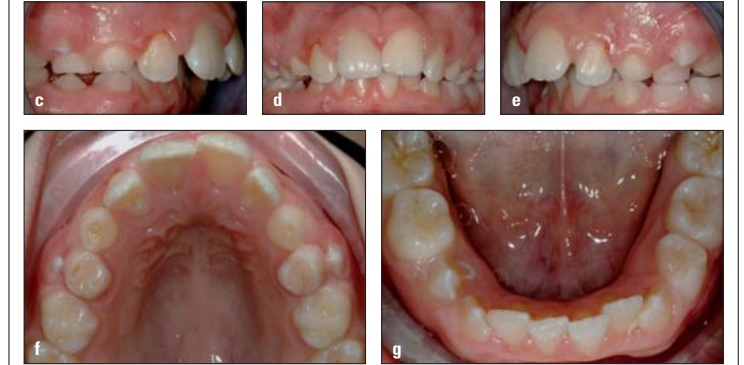
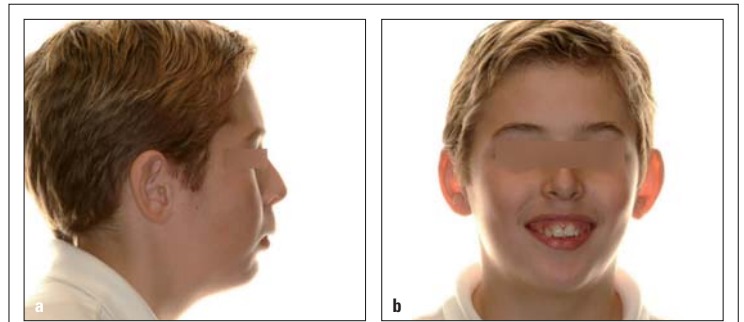


Abb. 14a-g: 13-jähriger Patient mit einer Klasse II-Malokklusion, leichtem Engstand im Ober- und Unterkiefer sowie einer anterior-posterioren Diskrepanz von Ober- zu Unterkiefer.

Eine ideal aktivierte Forsus™ Apparatur wurde mit der Einstellstange am ersten unteren Prämolaren zur Klasse II-Korrektur inseriert (Abb. 6b). Ein MBT-Pre-cription-Bracket mit negativen Torque von sechs Grad an den unteren Schneidezähnen wurde eingesetzt und der mandibuläre Bogen draht distal des ersten Molaren gesichert. Der maxilläre Bogen wurde vom ersten bis ersten Molaren gesichert, um die maxilläre Molarendistalisation einzuschränken, wodurch die Behandlungsreaktion im Unterkiefer positiv beeinflusst werden kann. Bei einem Vergleich von initialer FRS, der FRS-Aufnahme zum Zeitpunkt der aktivierten Forsus™ Apparatur und den abschließenden FRS-Aufnahmen kann eine Kontrolle der unteren Schneidezähne nachgewiesen werden (Abb. 7). Die initiale zeigt im Vergleich zur finalen Aufnahme einen finalen IMPA-Wert, der eine

um vier Grad höhere Aufrichtung anbietet. Die unteren Schneidezähne wurden trotz Anwendung einer feststehenden Klasse II-Apparatur stärker aufgerichtet. Diese Aufrichtung gestattete es uns, die fazialen Veränderungen sowie die Beziehung zwischen Ober- und Unterkiefer zu optimieren. So konnte eine Veränderung von fünf Grad im ANB festgelegt werden, wovon vier Grad vom SNB und ein Grad vom SNA stammen (Abb. 8).

Um mithilfe der Forsus™ Apparatur optimale Ergebnisse zu erzielen, ist der maxilläre Schneidezahn torque so wichtig wie der mandibuläre Schneidezahn torque. Ersterer spielt eine wichtige Rolle im Hinblick auf ein ästhetisches Lächeln, das faziale Profil sowie die Lage der Lippen. Der maxilläre Schneidezahn torque ist darüber hinaus ein bestimmender Faktor beim Erreichen einer Klasse I-Okklusion in den bukkalen Segmenten. So besitzen obere Schneidezähne mit inadäquatem Torque nicht nur eine beeinträchtigte Ästhetik, sondern beschränken zudem unsere Möglichkeit zur Korrektur einer anterioren oder posterioren Diskrepanz zwischen Ober- und Unterkiefer. Daher ist es wichtig, einen adäquaten maxillären Schneidezahn torque vor der Klasse II-Korrektur umzusetzen. Ebenso wichtig ist die Erhaltung dieses Torques während der Klasse II-Korrektur. Ein unzureichender maxillärer Schneidezahn torque tritt oft bei Klasse II/2-Patienten auf. Eine 13-jährige Patientin stellte sich mit einem leichten Engstand im Ober- und Unterkiefer und einer Klasse II/2-Malokklusion mit Tiefbiss vor. Fazial hatte sie ein flaches Profil mit einer mangelhaft ausgeprägten Lippenfülle und einem retrognathen Unterkiefer. Darüber hinaus zeigte sich beim Lächeln ein unzureichendes Schneidezahnprofil. Unser Behandlungsplan beinhaltete die Eingliederung der Forsus™

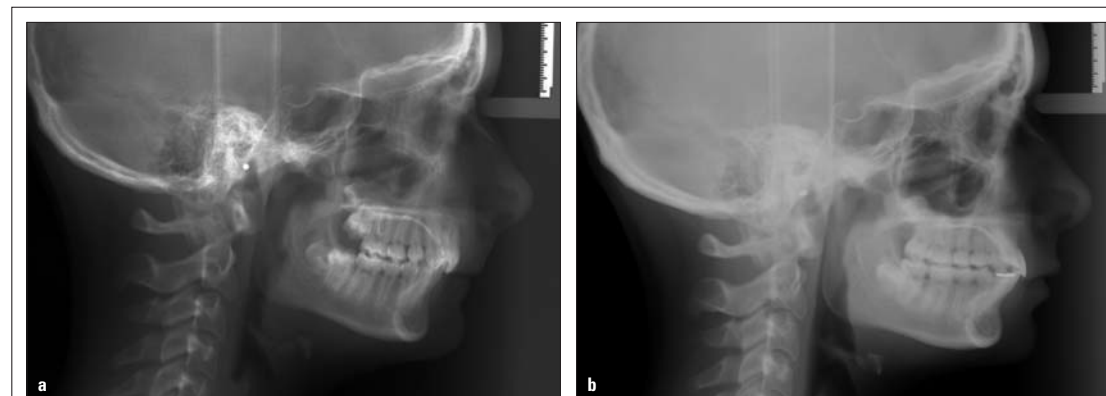


Abb. 12a, b: Initiale (a) und finale FRS-Aufnahme (b).

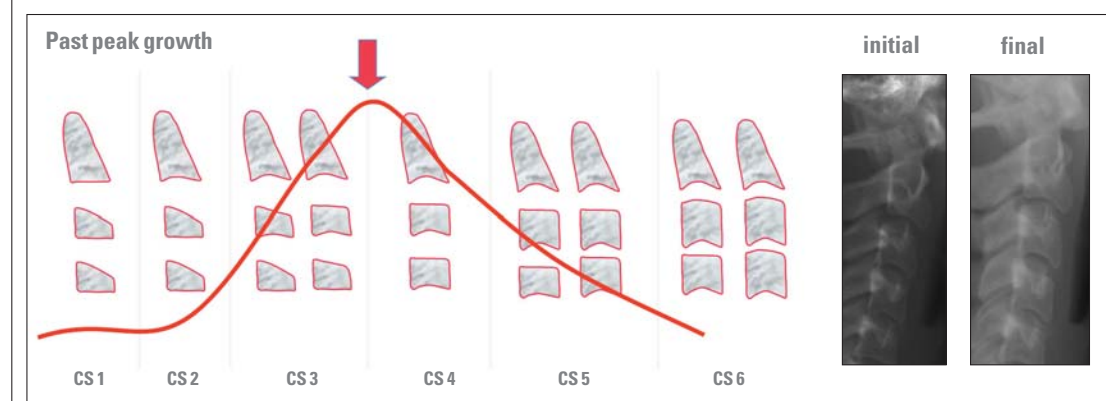
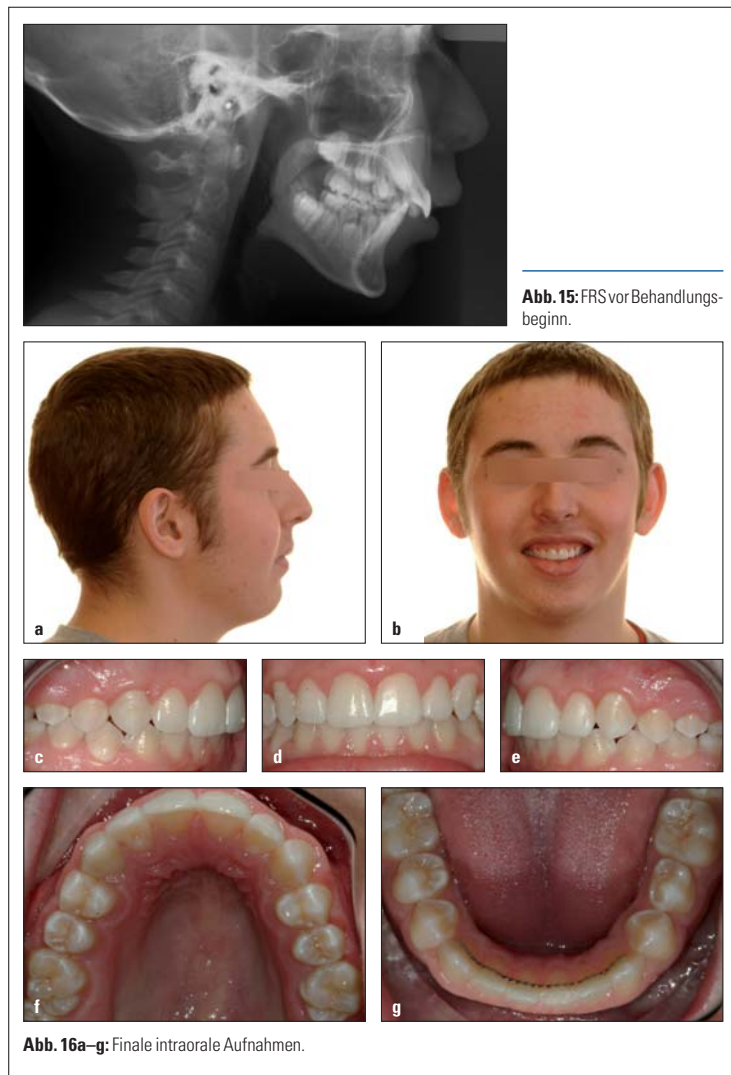


Abb. 13: Nach Analyse der initialen und finalen Aufnahmen wird deutlich, dass die Patientin ihren Wachstumshöhepunkt bereits überschritten hatte.



KN Fortsetzung von Seite 7

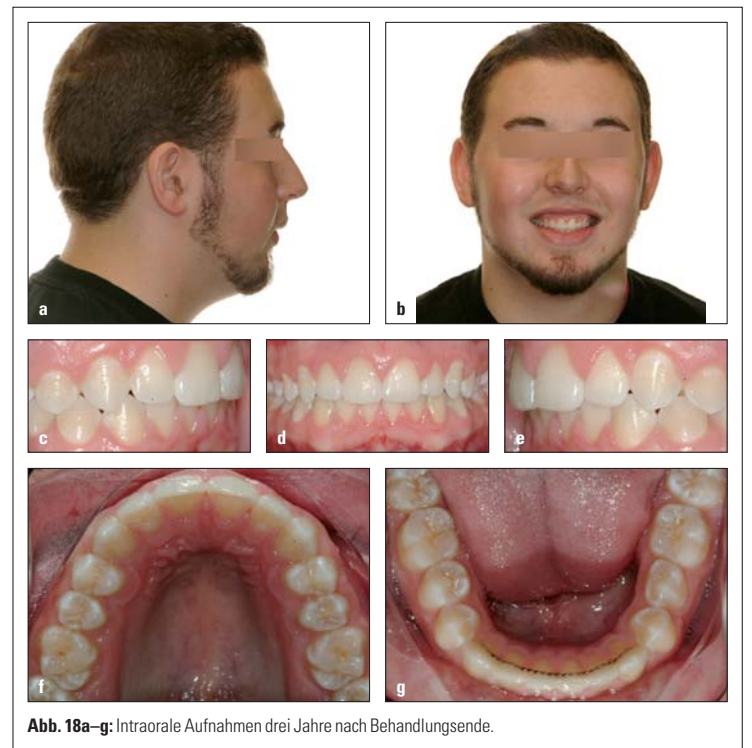Apparatur zur Klasse II-Korrektur sowie die Öffnung des Bisses durch mandibuläre Schneidezahnintrusion (Abb. 9). Vor der Klasse II-Korrektur sollte mithilfe des maxillären Schneidezahntorques genug Overjet geschaffen werden, um die Klasse II-Relation zu korrigieren. Die Bissöffnung durch mandibuläre Intrusion wurde im Rahmen der Klasse II-Korrektur erreicht. Der vertikale Vektor, der mit dem mandibulären Druckstab zusammenhängt, kann zur Intrusion der unteren Schneidezähne während der Klasse II-Korrektur verwendet werden. Um die mandibuläre Intrusion weiter zu verstärken, wurde ein Bogen zur Bissöffnung im Unterkiefer bereits vor der Platzierung befestigt. Im Vergleich der initialen FRS-Aufnahmen mit denen vor Einsatz der Apparatur kann das notwendige Maß für Overjet und maxillären Torque für die Klasse II-Korrektur ermittelt werden (Abb. 10). Ohne Overjet und maxillären Torque wäre die Klasse II-Korrektur nicht möglich gewesen. Die Erhaltung des maxillären Torques

während der Klasse II-Korrektur ist ebenfalls wichtig, um die avisierten Behandlungsziele zu erreichen (Abb. 11). Bei der Evaluierung unserer Ergebnisse konnten wir eine gut ausgerichtete Dentition in einer Klasse I-Relation erzielen. Der Biss wurde durch die mandibuläre Intrusion geöffnet und eine geringe Verbesserung hinsichtlich der Ansicht der oberen Schneidezähne beim Lächeln konnte erzielt werden. Ein verbessertes fasziales Profil mit vergrößerter Lippenfülle und faszialer Balance wurde ebenfalls beobachtet. Dennoch zeigte sich bei der Analyse der initialen und finalen FRS-Aufnahmen, dass mehr dentoalveoläre Kompensation stattfand als optimal gewesen wäre (Abb. 12). Eine genauere Beobachtung durch die CVM-Methode skelettaler Maturation machte schließlich deutlich, dass sich unsere Patientin bereits jenseits ihres Wachstumshöhepunktes befand. Beim Vergleich der zervikalen Wirbelknochen zeigte sich wenig bis gar keine Veränderung ihrer Dimension und Größe zwischen der ersten und den finalen Aufnahmen. Dies deutet eben-

falls darauf hin, dass unsere Patientin ihren Wachstumshöhepunkt bereits überschritten hatte (Abb. 13). Wenn Patienten jenseits des Wachstumshöhepunktes behandelt werden, kann der Behandlungserfolg bei Anwendung der Forsus™ Apparatur eine größere dentoalveoläre Kompensation bewirken, als vor Erreichen des Wachstumshöhepunktes.

Daher ist der hier letztgenannte Faktor für eine optimale Klasse II-Korrektur mithilfe der Forsus™ Apparatur die Behandlungsplanung. Unser Behandlungsprotokoll besagte früher, dass wir bis zum Durchbruch der gesamten Dentition warteten. Dann glichen wir Ober- und Unterkiefer einander an, richteten sie aus und nahmen anschließend die Installation der Forsus™ Apparatur und Klasse II-Korrektur vor. Doch wir haben erkannt, dass wir uns anstelle der dentalen Entwicklung des Patienten auf die skelettale Reife und das skelettale Wachstum konzentrieren müssen, um den Behandlungserfolg zu optimieren. Aufgrund von Variationen beim Zahndurchbruch hat es sich oft gezeigt, dass wir durch das Warten den Wachstumshöhepunkt überschreiten und somit die Möglichkeit für eine Wachstumsmodifikation verpassen. Deshalb handhaben wir es heute so, dass nicht mehr die gesamte Dentition durchgebrochen sein muss, sondern nur genügend Zähne des bleibenden Gebisses, um die Schneidezähne zu kontrollieren. Hier kommen partiales Bonding, Klasse II-Korrektur und ein Bonding der verbleibenden Dentition, die während oder nach der Klasse II-Korrektur durchbricht, infrage.

Der folgende Fall bietet ein Beispiel für einen Patienten, bei dem ein solches Behandlungsprotokoll angewendet wurde (Abb. 14). Ein 13-jähriger Patient stellte sich mit Klasse II-Malokklusion, leichtem Engstand im Ober- und Unterkiefer und einer anterior-posterioren Diskrepanz zwischen OK und UK vor. Der Patient befand sich in der frühen Phase des Wechselgebisses mit einem verzögerten Durchbruch. Unsere zephalometrische Analyse und CVM zeigten, dass dies ein idealer Zeitpunkt war, um die Therapie mithilfe einer festsitzenden Apparatur zu initiieren (Abb. 15). Nach unserer Einschätzung würde sich der Patient nach der initialen Bondingphase in der Klasse II-Korrektur befinden, in der die Forsus™ Apparatur über acht Monate plat-



ziert sein würde. Der Durchbruch der Zähne wurde in zwölf bis 18 Monaten erwartet, sodass wir den Wachstumshöhepunkt verpasst hätten. Der Behandlungsplan beinhaltete ein partielles Bonding der Zähne, die Platzierung der Forsus™ Apparatur, die Korrektur der Klasse II-Relation sowie das Bonding der verbleibenden Zähne nach erfolgter Klasse II-Korrektur. Die Behandlungsergebnisse (Patientenalter: 15 Jahre) sind in Abbildung 16 dargestellt. Die Nachbehandlung wird anhand der initialen, finalen und Retentions-FRS-Aufnahmen des Patienten im Alter von 18 Jahren, drei Jahre nach der Behandlung (Abb. 17, 18) dargestellt. Die Forsus™ Apparatur wird von Patienten unabhängig ihrer Compliance akzeptiert und ist leicht durch den Anwender zu kontrollieren. Betrachtet man die Faktoren, die zu einer optimalen Anwendung zur Klasse II-Korrektur notwendig sind, kann der Behandlungserfolg vorhersagbar erreicht werden. Ein grundlegendes Verständnis der durch die Apparatur generierten Vektoren sowie das Wissen, wie diese im System angewendet und manipuliert werden können, ist von Vorteil. Eine maximale Korrektur kann erreicht werden, wenn die beschriebenen Techniken zur Kontrolle der unteren Schneidezähne und zum Erstellen eines maxillären Schneidezahntorques angewendet werden. Hinsichtlich der Behandlungsplanung kann die Klasse II-Korrektur zum Zeitpunkt des Wachstumshöhepunkts

unabhängig von der dentalen Entwicklung die Behandlungsergebnisse weiter verbessern. Die Forsus™ Apparatur kann für die Korrektur einer Vielzahl von Klasse II-Malokklusionen angewendet werden. **KN**

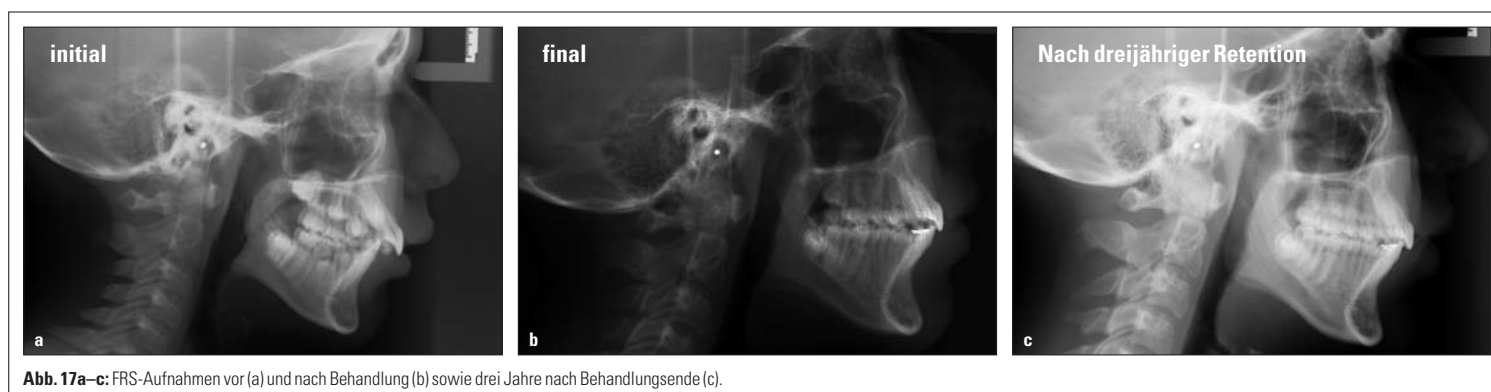„Forsus™ Class II Corrections“

Referentin: Lisa Alvetro, DDS, MSD
 Wann: 4.4.2014, 9 bis 17.30 Uhr
 Wo: Novotel München City
 Hochstraße 11
 81669 München
 Anmeldung: 3M Unitek
 Zweigniederlassung der
 3M Deutschland GmbH
 Ohmstraße 3
 86899 Landsberg
 Frau Daniela Fellner
 Tel.: 08191 9474-5043
 dfellner@mmm.com

KN Kurzvita



Lisa Alvetro,
 DDS, MSD
 [Autoreninfo]



KN Adresse

Lisa Alvetro, DDS, MSD
 1102 Fairington Drive
 Sidney
 OH 45365
 USA
 Tel.: +1 937-492-3200
 Fax: +1 937-497-7121
 info@alvetroortho.com
 www.alvetroortho.com