

## „Hohe Akzeptanz der Apparatur“

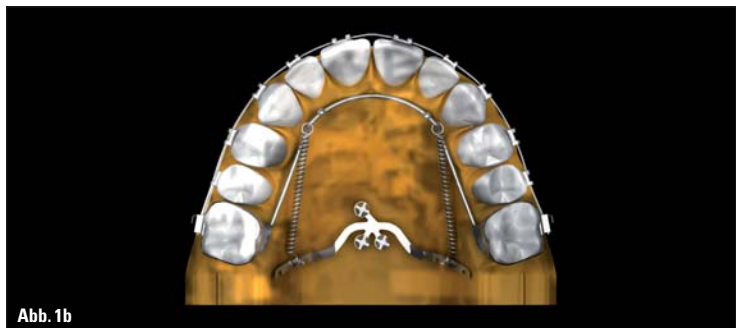


Abb. 1b

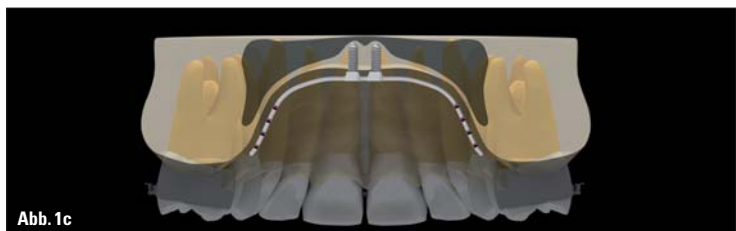


Abb. 1c

Abb. 1a–c: Gaumenplatte in situ.

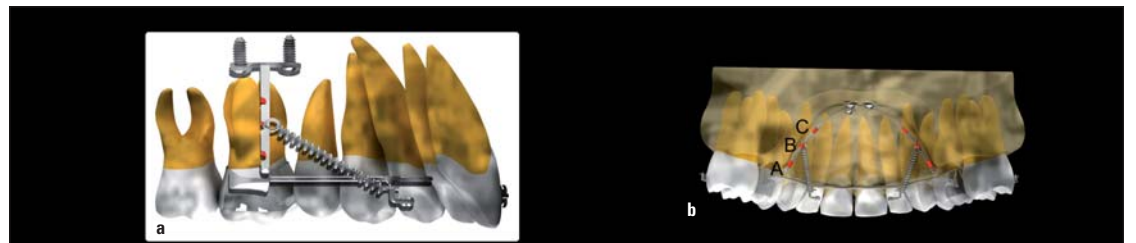


Abb. 2a–c: Distalisierungsmechanik. (Quelle Abb. 1a–c; 2a, b: Kook et al. Design Improvements in the Modified C-Palatal Plate for Molar Distalization. J Clin Orthod. 2013 Apr;47(4):241–8)

**KN Fortsetzung von Seite 1**

**3. Hält auch großer Krafteinwirkung stand:** Da die Gaumen-

platte mit drei Mini-Implantaten fixiert wird, kann sie auch großen Kräften, die für die Retraction des gesamten Zahn-

bogens notwendig sind, standhalten. Auch können zwei Mini-Implantate auf der Rückseite und eins an der Vorderseite ei-

ne Beeinträchtigung des palatinalen Weichgewebes verhindern. Ein einzelnes oder zwei Mini-Implantate reichen hingegen nicht aus, solchen Kräften zu widerstehen.

dem Weichgewebe. Daher reduziert dieses Design Entzündungen im Umfeld der Apparatur.

ANZEIGE



### In-Line®

das deutsche Schienensystem für ein strahlend schönes Lächeln.



**In-Line®** Schienen korrigieren Zahnfehlstellungen und beeinträchtigen kaum das Erscheinungsbild des Patienten.

**In-Line®** Schienen wirken kontinuierlich während des Tragens auf die Zähne und bewegen sie an die vorgegebene Position.

Haben wir Ihr Interesse geweckt? Vereinbaren Sie einen Termin mit unserem Aussendienst oder fordern Sie unser Informationsmaterial über **In-Line®** an.

**4. Mundhygiene:** Die 2,5 mm langen Schraubentubes am Korpus der Gaumenplatte sorgen für eine höhere Stabilität der Platte in der Mundhöhle. Sie verringern die Mikrobewegungen der Platte unter Einwirkung der Kräfte und bieten eine bessere Schnittstelle mit

**5. Patientenkomfort:** Weil die Gaumenplatte so angepasst werden kann, dass vor Insertion am Modell 2 mm Abstand zur Gaumenoberfläche verbleiben, ist dies für den Patienten nur minimal unangenehm und die Akzeptanz für die Apparatur entsprechend hoch.

**Fortsetzung auf Seite 6 KN**

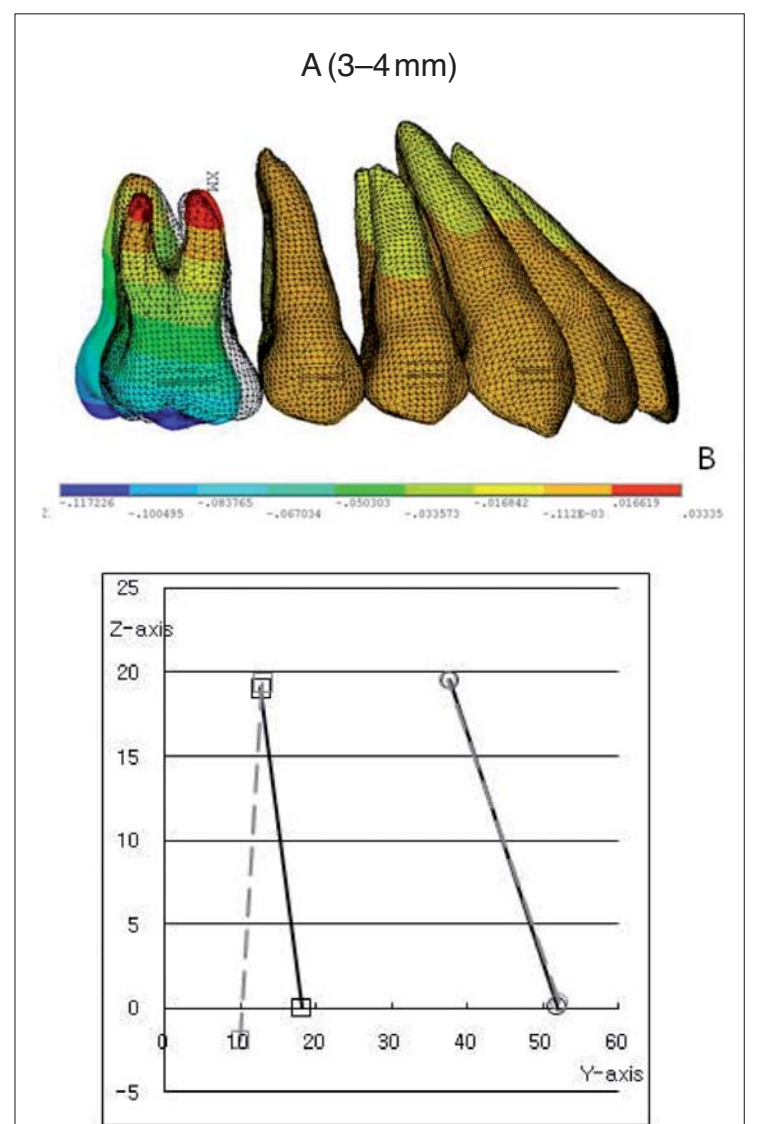


Abb. 3



**Rasteder KFO-Spezial Labor**  
 Wilhelmshavener Str. 35  
 26180 Rastede | Germany  
 Telefon +49 (0)4402-863 78-0  
 Fax +49 (0)4402-863 78-99  
 info@in-line.eu | www.in-line.eu

ANZEIGE

**DV2000**  
DENTAL-VERTRIEB 2000 GMBH

**NEU**

Rhodinierte Drähte mit folgenden Eigenschaften:

- dauerhaft schimmernde Beschichtung
- passt sich hervorragend der Zahnfarbe an
- gleiche Eigenschaften wie superelastische Nickel-Titanium Drähte
- glatte Oberfläche
- effektive Kraftübertragung
- leichtes Eiligieren

[www.dental2000.de](http://www.dental2000.de)

**KN Fortsetzung von Seite 4**

**KN Wie invasiv schätzen Sie das Verfahren bei Jugendlichen ein?**

Der Insertionsprozess der Gaumenplatte ist sowohl bei Erwachsenen als auch Jugendlichen einfach und nicht invasiv. Weder Lappenbildung noch Weichgewebestanzen sind erforderlich, da die Platte durch das Weichgewebe hindurch eingesetzt wird. Es ist zunächst eine örtliche Betäubung notwendig. Dann werden die selbstbohrenden Mini-Implan-

tate mithilfe eines Winkelhandstück-Motors mit geringer Geschwindigkeit und hohem Drehmoment in die Schraubentubes gedreht. Eine Schritt-für-Schritt-Anleitung der Insertion wurde von Kook et al. (J Clin Orthod. Dec. 2010 und Apr. 2013) publiziert.

**KN Kurzvita**



**Yoon-Ah Kook, DDS, PhD**  
[Autoreninfo]



**Mohamed Bayome, BDS, MMS, PhD**  
[Autoreninfo]



**KN Adresse**

Yoon-Ah Kook, DDS, PhD  
Department of Orthodontics  
Seoul St. Mary's Hospital  
Catholic University of Korea  
222 Banpo-Daero  
Seochogu, Seoul  
137-701, Südkorea  
Tel.: +82 2 2258-1777  
kook190036@yahoo.com  
Kook2002@catholic.ac.kr

**KN Gibt es Langzeitergebnisse hinsichtlich der Molarendistaliation im Oberkiefer?**

Wir haben viele Fälle mit erwachsenen und jugendlichen Patienten. Gerade bereiten wir einen Artikel zu den Ergebnissen der Behandlung mit der Gaumenplatte vor, den wir bald zur Verfügung stellen werden. Für die Evaluation der Langzeitstabilität könnte jedoch ein weiteres Jahr notwendig sein, um genügend Fallbeispiele zusammenzutragen. Dennoch haben die klinischen Fälle mit Gaumenplatte bisher in den Nachsorge-Check-ups eine gute Retention der Okklusion ohne Anzeichen für ein Rezidiv gezeigt.

**KN Empfehlen Sie ein CBCT vor dem Platzieren der Gaumenplatten?**

CBCT-Aufnahmen vor Platzierung der Gaumenplatte sind nicht erforderlich. Jedoch könnte es in einigen Fällen, in denen von einer dünnen palatinalen Knochenplatte ausgegangen wird, ratsam sein, eine CBCT-Aufnahme anzufertigen, um die Dicke des Gaumenknochens zu messen. So kann die passende Länge der Mini-Implantate zur Fixierung der Gaumenplatte ausgewählt werden.

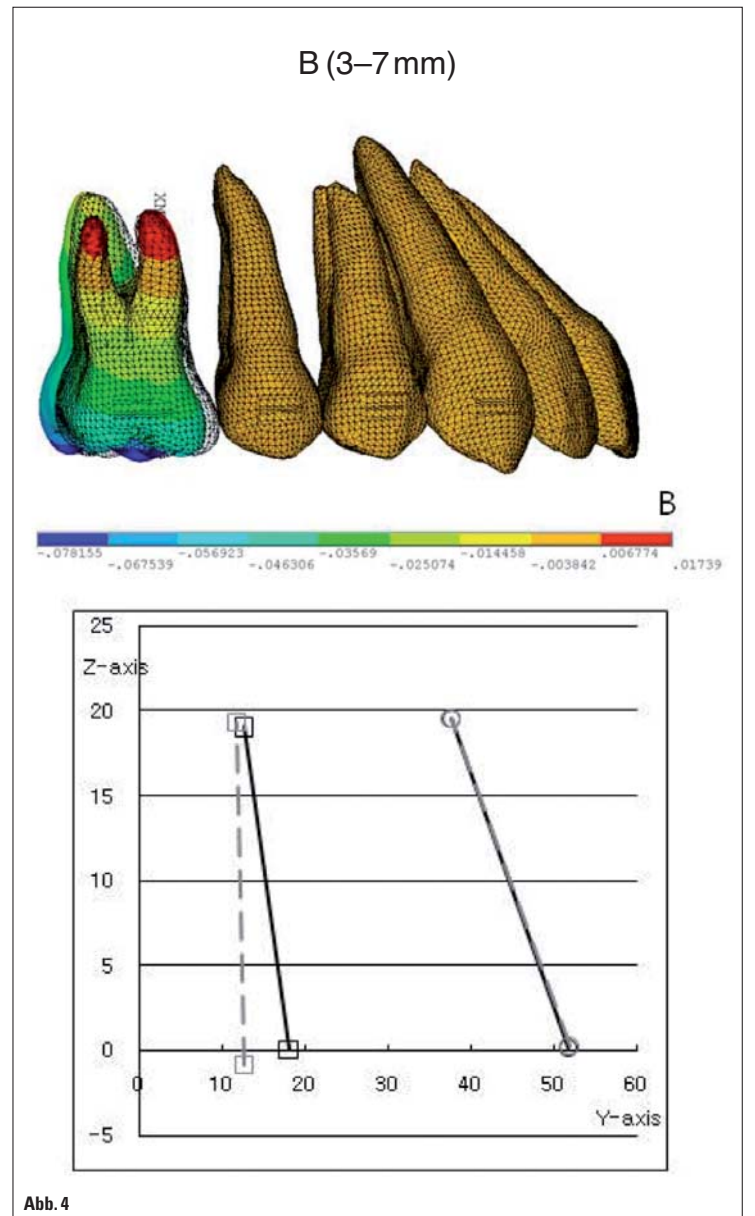


Abb. 4

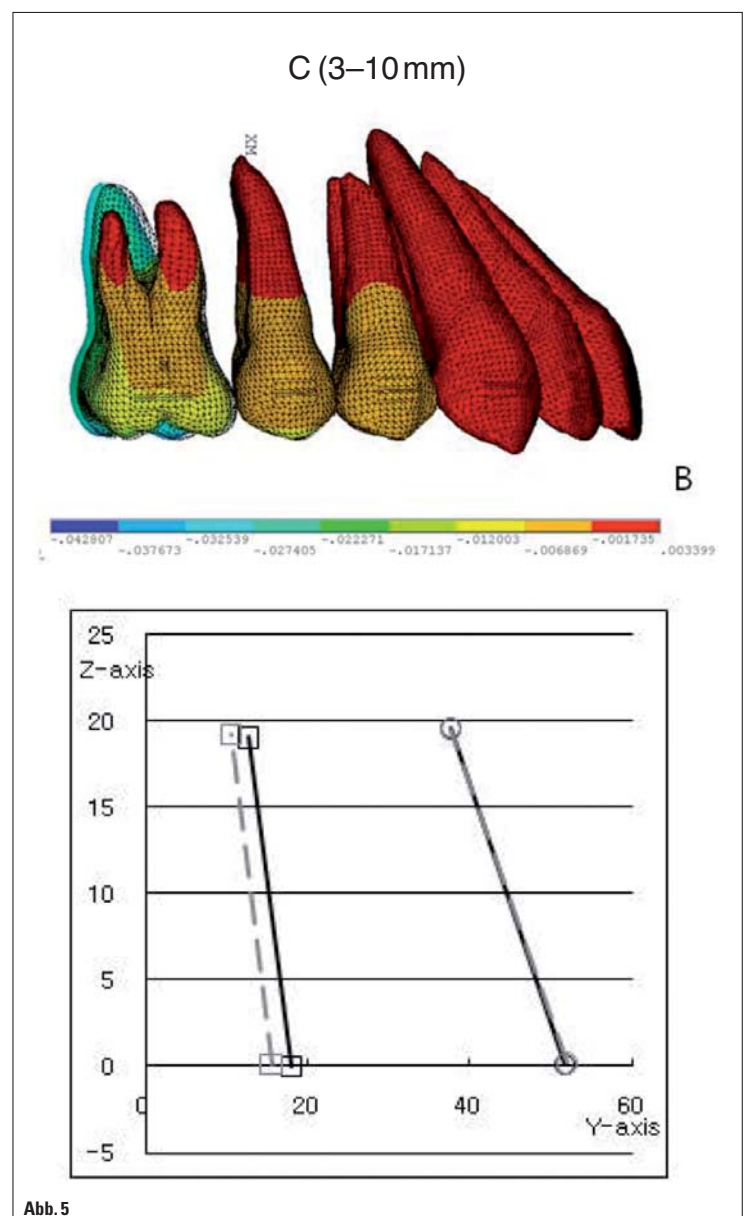


Abb. 5

Abb. 3 bis 5: Distalisierungsmechanik, Auswirkungen auf ersten Molaren. (Quelle Abb. 2c, 3-5: Yu et al.: Comparison of tooth displacement between buccal mini-implants and palatal plate anchorage for molar distalization: a finite element study. Eur J Orthod, 2011, Nov 2. [Epub ahead of print])

ANZEIGE

[www.halbich-lingual.de](http://www.halbich-lingual.de)

**Thomas Halbich**  
LINGUALTECHNIK

PATIENTEN  
BEHANDLER

inkl. QMS Quick Modul System  
schön einfach – einfach schön!  
[www.halbich-qms.de](http://www.halbich-qms.de)