

# Ein zeitgenössischer Blick auf die bioprogressive Therapie

Ein Beitrag von Dr. Nelson José Oppermann.

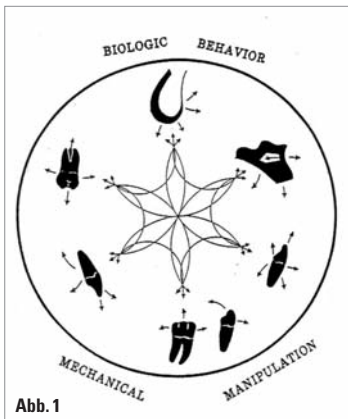


Abb. 1

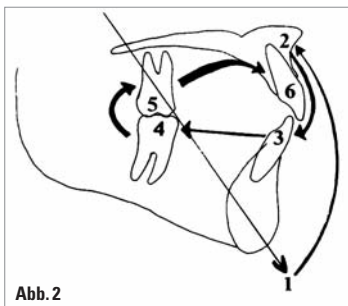


Abb. 2

Abb. 1: Der „Kybernetische Regelkreis“. – Abb. 2: Planung der einzelnen Behandlungsschritte – die Reihenfolge des Behandlungskonzepts.

Dr. Robert Murray Ricketts veröffentlichte im Jahre 1950 den AJO-Artikel „Variations of the temporomandibular joint as revealed by cephalometric lamina-graphy“, in welchem er über den Ursprung der bioprogressiven Therapie schrieb. Der kieferorthopädischen Gemeinschaft stellte Ricketts, ein junger wacher Geist und Postgraduate-Student der Universität Illinois/USA, eine alternative Perspektive dieser Therapie vor.<sup>1</sup> Nach jener ersten Veröffentlichung brachte Ricketts noch weitere – insgesamt über 300 – Referenzartikel und Bücher in die

kieferorthopädische Gemeinschaft. Auf dieser Reise, die letztlich durch seinen Tod endete, entstanden im Laufe der Zeit zahlreiche Freundschaften. Es fanden sich viele Anhänger, unter ihnen zwei große Vorreiter der bioprogressiven Therapie, nämlich Dr. Ruel Bench und Dr. Carl Gugino. Bis in die heutigen Tage dauert dieser Prozess und dessen (Weiter-)Entwicklung an, sodass man auch heute noch zahlreiche „große“ Kieferorthopäden der Welt ausfindig machen kann, die diesen bioprogressiven Prinzipien folgen. Ricketts et al.<sup>2</sup> legten 1979 folgende Prinzipien der bioprogressiven Therapie fest:

1. Diagnose und Behandlung erfolgen nach einem systematischen Konzept durch Visualisierung des Therapieziels (VTO, Visual Treatment Objective) als Basis der Behandlungsplanung, zur Beurteilung der Verankerung und Kontrolle der Ergebnisse. Die bioprogressive Therapie vertritt die Auffassung, dass eine umfassende diagnostische Analyse der Malokklusion entscheidend ist. Dabei sollten Gesicht und Schädel betrachtet und sowohl die lateralen als auch posterior-anterioren Röntgenaufnahmen herangezogen werden. Es ist wichtig, sich auf die sieben Schlüsselparameter der lateralen Analyse zu konzentrieren: a) anteriore Schädelbasis, b) posteriore Schädelbasis, c) Unterkiefer, d) Oberkiefer, e) obere Zähne, f) untere Zähne, g) Weichgewebe.
2. Wurzelortorquekontrolle während der gesamten Behandlung. Diese ist insbesondere während der mechanischen Behandlungsphase von Bedeutung, gerade in der vertikalen Dimension.
3. Muskelkraftverankerung und kortikale Knochenverankerung.

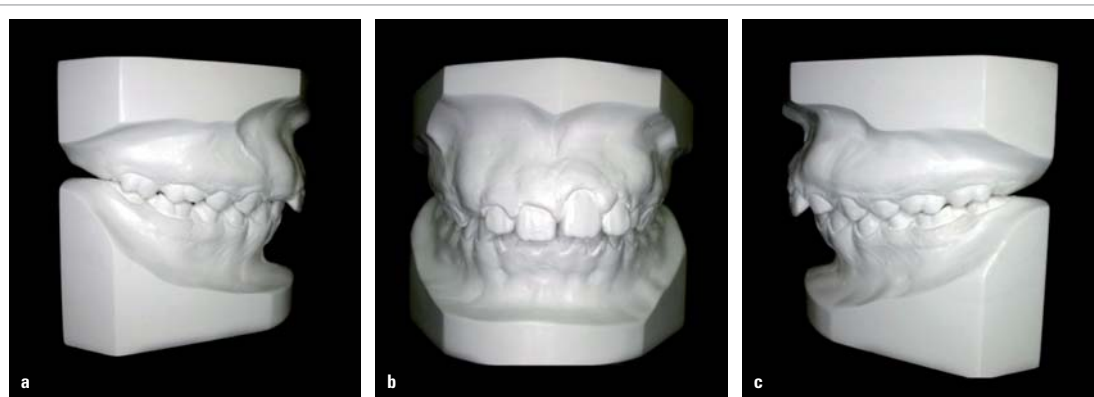


Abb. 5a-c: Gipsmodelle zu Behandlungsbeginn.

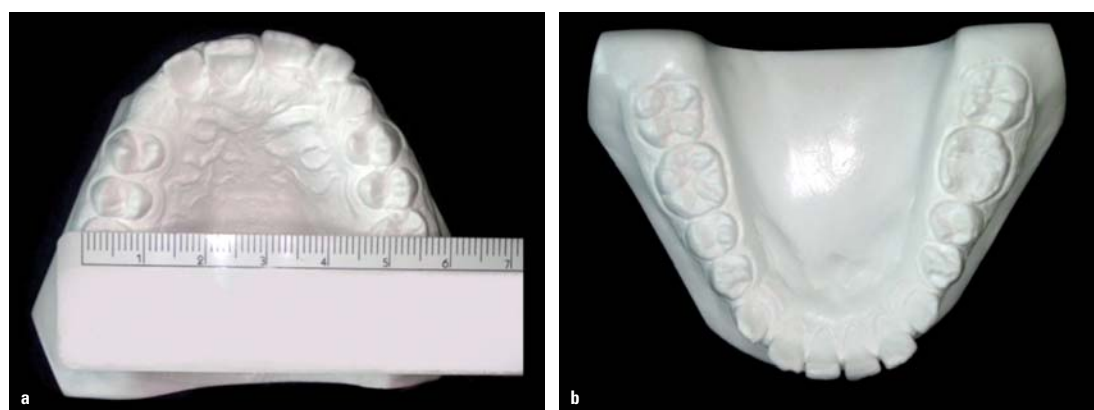


Abb. 6a, b: Gipsmodelle der okklusalen Ansicht, ästhetische obere Molaren, transversale Dimension von 5,7 cm.

4. Bewegung jedes beliebigen Zahns in jede mögliche Richtung durch Anwendung angemessener Kräfte. Die Proportionen der Wurzeloberfläche jedes Zahns, der bewegt werden soll, sind zu beobachten.
5. Orthopädische Veränderungen. Die skelettale Dysplasie spielt in diesem Zusammenhang eine wichtige Rolle. So impliziert die bioprogressive Therapie eine gute Kenntnis der Mandibula und ihrer Gegenreaktion auf abnormale Funktionen wie Kreuzbisse und tiefe Überbisse. Diese Probleme zu korrigieren, ist wichtig für eine positive Reaktion der Mandibula und eine normale Wachstumsrichtung, die letztlich zu einem ansprechenden Profil führen. Die bioprogressive Therapie betont die Wichtigkeit einer genauen Beobachtung der funktionalen Okklusionsebene. Die Okklusionsebene stellt einen guten Indikator für orthopädische Probleme dar, die zu einem (schwachen) Wachstum der Mandibula im Uhrzeigersinn führen könnten. Die Höhe des Ramus mandibulae, die Wachstumsrichtung des Kon-

ditions und die Ausprägung des Wachstums des Kronenfortsatzes (coronoid process) sind starke Indikatoren dafür, ob das Gesicht eines Patienten einem physiologischen Wachstumsmuster entspricht. Liegt ein abnormales Wachstum vor, reagiert die Mandibula am wenigsten, leidet jedoch am meisten.

6. Den vertikalen Überbiss vor dem Overjet behandeln. Werden Bite-Jumper-Apparaturen oder Klasse II-Gummizüge bei Fällen mit tiefem Überbiss angewendet, bevor der Biss geöffnet wird, kann dies zu einem der häufigsten Fehler in der Kieferorthopädie führen. Interferenzen und Frühkontakte zwischen den Schneidezähnen können die Folge sein. Die Mandibula reagiert positiv (Bewegung gegen den Uhrzeigersinn), wenn sie keine Anterior/Schneidezahn-Interferenz erfährt.
7. Behandlung mit Teilbögen. Es ist nur logisch, Behandlungsmechanismen zu entwickeln, die oberen und unteren Zahnbögen werden dabei in verschiedene Bereiche gliedert und in Molaren, Prämolaren, Eckzähne und Schneidezähne unterteilt, sodass die Mechanik vereinfacht wird. Wird mit diesen Bereichen des oberen und unteren Zahnbogens in transversaler, dann vertikaler und schließlich horizontaler Dimension gearbeitet, wird der Fall bestens auf den Einsatz der Straight-Wire-Mechanik für ein ideales Finishing vorbereitet.
8. Überbehandlung. Die Überkorrektur eines Falls stellt des-

jedem Patienten individuell mit den folgenden Faktoren abzustimmen ist: Genetik, angeborene Faktoren, Lebensumfeld sowie persönliche Faktoren des Patienten.

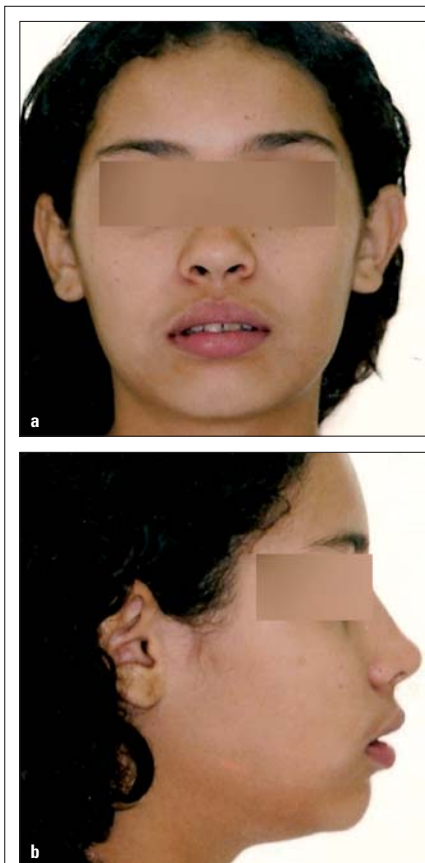
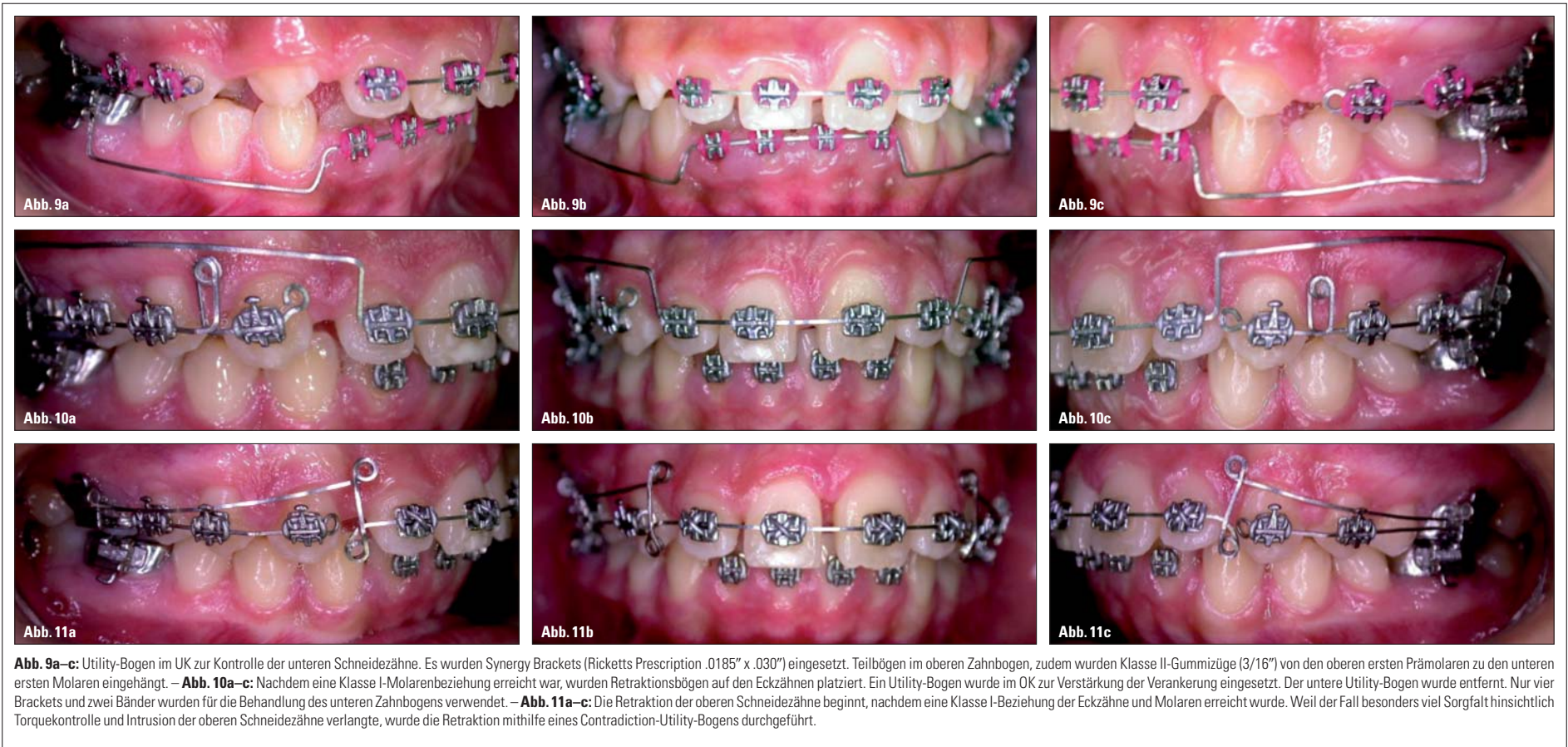


Abb. 3a, b: Initiale Aufnahmen mit Lippeninkompetenz und konvexem Profil.

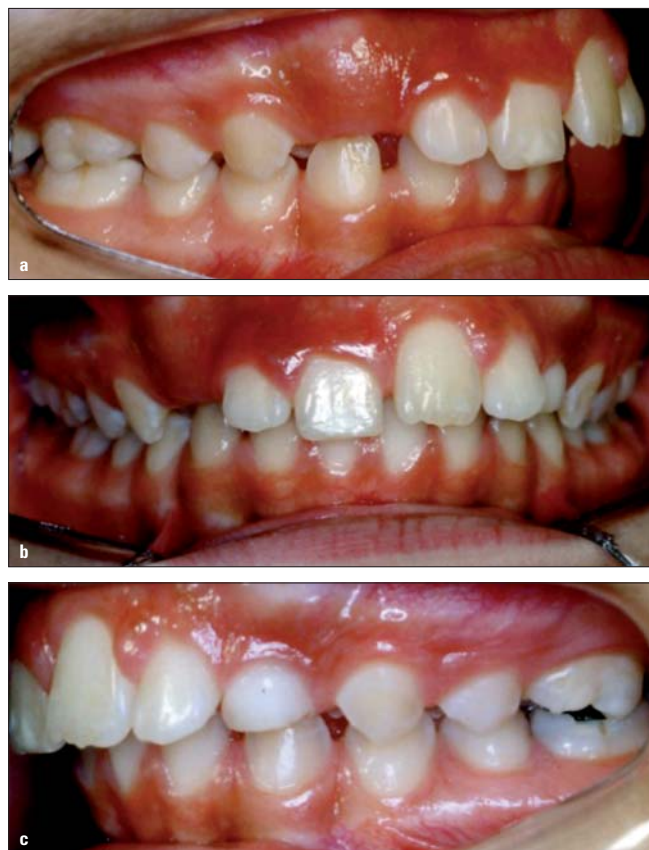

Abb. 4a-c: Intraorale Aufnahmen: Wechselgebiss, Klasse II/1, Lückenstand.



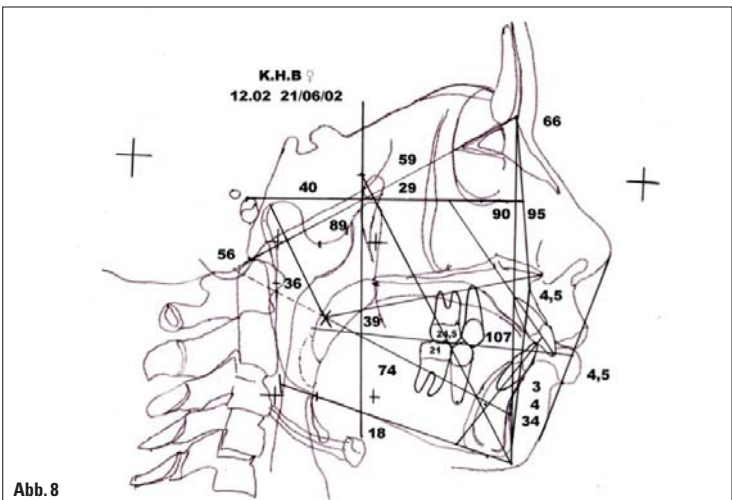
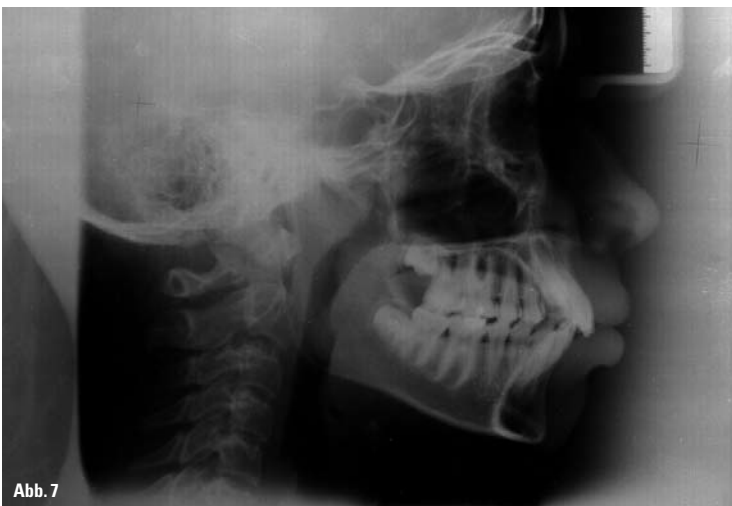**Abb. 9a-c:** Utility-Bogen im UK zur Kontrolle der unteren Schneidezähne. Es wurden Synergy Brackets (Ricketts Prescription .0185" x .030") eingesetzt. Teilbögen im oberen Zahnbogen, zudem wurden Klasse II-Gummizüge (3/16") von den oberen ersten Prämolaren zu den unteren ersten Molaren eingehängt. – **Abb. 10a-c:** Nachdem eine Klasse I-Molarenbeziehung erreicht war, wurden Retraktionsbögen auf den Eckzähnen platziert. Ein Utility-Bogen wurde im OK zur Verstärkung der Verankerung eingesetzt. Der untere Utility-Bogen wurde entfernt. Nur vier Brackets und zwei Bänder wurden für die Behandlung des unteren Zahnbogens verwendet. – **Abb. 11a-c:** Die Retraction der oberen Schneidezähne beginnt, nachdem eine Klasse I-Beziehung der Eckzähne und Molaren erreicht wurde. Weil der Fall besonders viel Sorgfalt hinsichtlich Torquekontrolle und Intrusion der oberen Schneidezähne verlangte, wurde die Retraction mithilfe eines Contradiction-Utility-Bogens durchgeführt.

sen Langzeitstabilität sicher. So sollte man immer im Hinterkopf behalten, dass mit parodontalem Ligament, Periost, Sutura und Muskeln gearbeitet wird. Diese Strukturen haben nun mal die Tendenz, wieder in ihren Ursprungszustand zurückzukehren, sodass es absolut wichtig ist, die Möglichkeit eines Rebound-Effekts in Betracht zu ziehen.

9. Aufschließen der Malokklusion durch aufeinanderfolgende Therapieschritte, um eine normale Funktionalität (wieder-

herzustellen. Die Behandlung des Falls erst in transversaler, dann vertikaler und horizontaler Dimension resultiert darin, dass sich die Malokklusion progressiv auf natürliche und biologische Art und Weise auflöst. Dies bietet für die Knochenstrukturen und die Dentition die Möglichkeit, sich natürlicheren Bedingungen anzupassen und gesunde Kiefergelenke zu bewahren.

Fortsetzung auf Seite 22 KN



**Abb. 7:** Fernröntgenseitenaufnahme zu Behandlungsbeginn. – **Abb. 8:** Laterale Bissregistrierung und Ricketts-Analyse.

ANZEIGE

# Perfektionist Synergien **z**uschaftern.

## SCHEU-DENTAL

**Perfektion seit drei Generationen:** Produkte und Dienstleistungen aus den Bereichen Kieferorthopädie, Tiefziehtechnik und zahnärztliche Schlafmedizin, die in enger Zusammenarbeit mit Zahnmedizinern, Kieferorthopäden und Werkstoffexperten entstehen und in Praxen und Laboren in über 100 Ländern zum Einsatz kommen.



## smile dental

Das breite Sortiment der Multiband-Therapie zum attraktiven Preis: Metall- und Keramikbrackets, Drähte, Elastics, RELIANCE-Kleber, Zangen, Bänder und Tubes.

## CA DIGITAL

Innovative 3D-Technologie für das bewährte CA® CLEAR-ALIGNER Schienensystem von SCHEU-DENTAL: digitale Diagnose, präzise 3D-Behandlungsplanung, qualifizierte Set-Up Erstellung und 3D-Druck des Modells – bei voller Behandlungskontrolle und hoher Wertschöpfung in Ihrem Labor.



**Drei starke Partner für Ihren Erfolg.**



SCHEU-DENTAL GmbH  
www.scheu-dental.com  
02374 9288-0



CA DIGITAL GmbH  
www.ca-digit.com  
02104 833 712-0



smile dental GmbH  
www.smile-dental.de  
0211 238 09-0

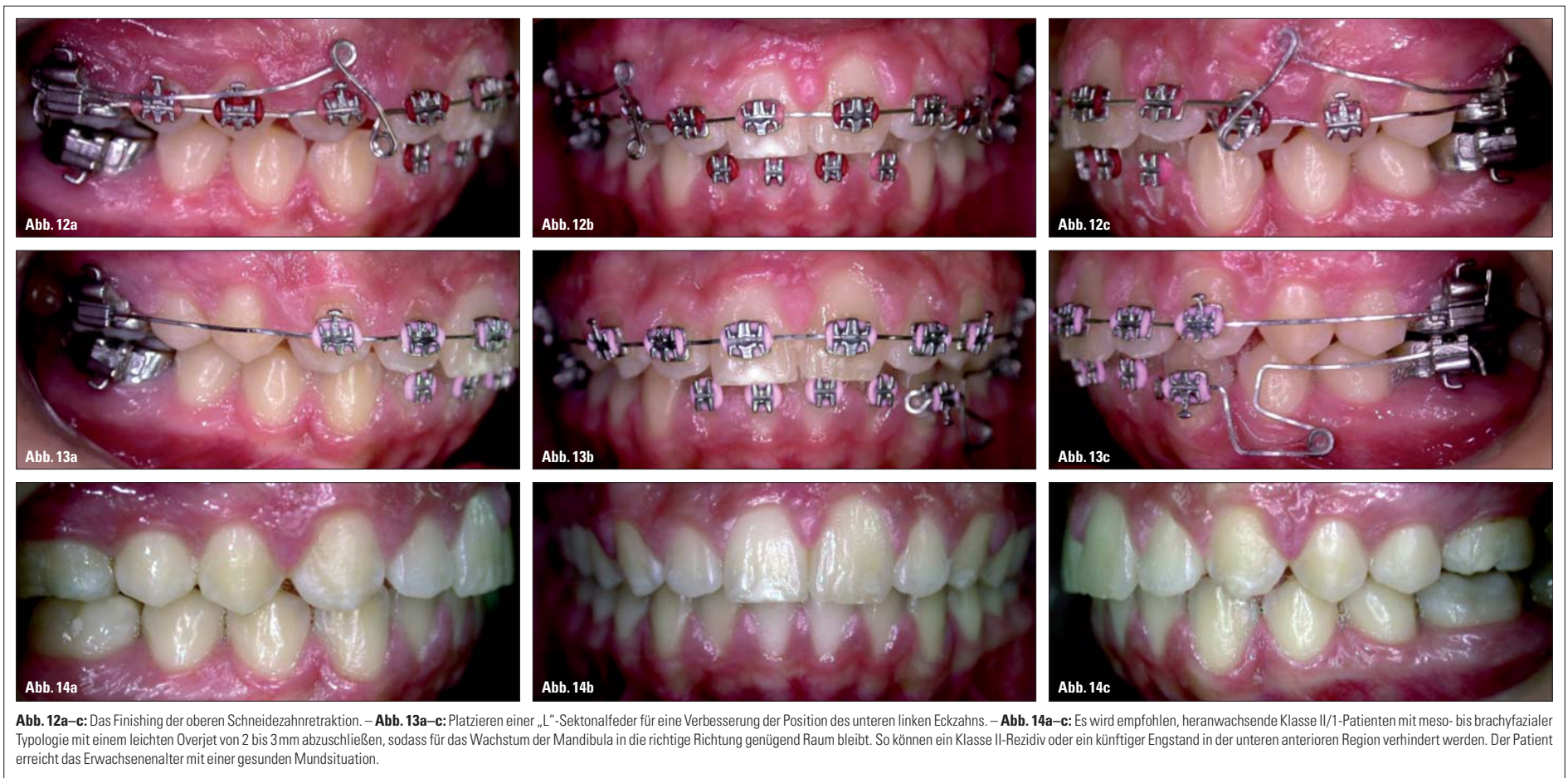

Abb. 12a–c: Das Finishing der oberen Schneidezahnretraktion. – Abb. 13a–c: Platzieren einer „L“-Sektionalfeder für eine Verbesserung der Position des unteren linken Eckzahns. – Abb. 14a–c: Es wird empfohlen, heranwachsende Klasse II/1-Patienten mit meso- bis brachyfazialer Typologie mit einem leichten Overjet von 2 bis 3 mm abzuschließen, sodass für das Wachstum der Mandibula in die richtige Richtung genügend Raum bleibt. So können ein Klasse II-Rezidiv oder ein künftiger Engstand in der unteren anterioren Region verhindert werden. Der Patient erreicht das Erwachsenenalter mit einer gesunden Mundsituation.

KN Fortsetzung von Seite 21

10. Die Nutzung qualitativ hochwertiger vorgefertigter Apparaturen für effiziente Behandlungsergebnisse von höchster Qualität. Die bioprogressive Therapie setzt auch weiterhin moderne Technologien und Materialien ein, folgt dabei aber immer den grundlegenden Prinzipien, wie sie in diesem Artikel beschrieben werden.

All diese beschriebenen Konzepte können hinsichtlich Diagnose und Behandlungsmechaniken bei jedem Fall eingesetzt werden, um ein virtuelles Behand-

lungsziel zu erstellen, bevor irgendeine festsitzende Apparatur eingesetzt wird. Durch laterale und frontale Kephalaogramme und einen Behandlungsbeginn, bei dem das Therapieziel stets fest im Blick behalten wird, erhält der Behandler die größtmöglichen Erfolgchancen und vermeidet unvorhergesehene Zwischenfälle während der Behandlung. Um die Kephalmetrie vollständig zu verstehen, muss der Behandler damit beginnen, ganz normale Wachstumskonzepte zu begreifen. So sollten Konzepte zu Proportionen und Prinzipien der sogenannten „goldenen Proportionen“ beachtet werden.<sup>3</sup> In der Phase der Arbeitsmecha-

niken folgen Sie der Idee der progressiven Mechaniken. So wird in der transversalen Dimension mit Expansionsapparaturen begonnen, wobei eine schnelle oder langsame palatinale Expansion – je nach Stärke der angestrebten Kräfte – stattfindet. Zum Beispiel verwenden wir die Wilson 3-D Quad-Helix\*, eine vorgefertigte Apparatur, um in der transversalen Dimension zu arbeiten. Der große Vorteil dieses Systems ist die vollständige, dreidimensionale Kontrolle über Torque und Rotation der Molaren während der Behandlung. Da die Apparatur durch den Kieferorthopäden eingesetzt und entfernt wird, sind die Ergeb-

nisse voll vorhersagbar. Dies ist ein gutes Beispiel dafür, wie die bioprogressiven Prinzipien mithilfe vieler verschiedener Arten von Apparaturen eingesetzt werden können.

Nach der transversalen Dimension wird die vertikale Dimension mithilfe von Apparaturen wie einem zervikalen Headgear behandelt, um die vertikale posteriore Dimension bei heranwachsenden Patienten und die vertikale anteriore Position durch einen Utility-Bogen zu kontrollieren. Um die vertikale posteriore Dimension zu kontrollieren, ist es notwendig, eine vollständige Verankerungskontrolle der unteren ersten Molaren zu haben. Tip-Back-, Toe-In- und Torque-Biegungen können für eine maximale Verankerung eingesetzt werden. Die Anwendung sektionaler Apparaturen, um den Bogen vom ersten Molaren zu den Prämolaren und Eckzähnen zu stabilisieren, ist ein wichtiger Bestandteil der bioprogressiven Therapie, um dadurch ein ungewolltes Tip-Back der Molaren zu vermeiden.

TADs können ebenfalls verwendet werden, um das Verankerungssystem zu verstärken. Jede Art neuer Legierung oder Technologie kann in der bioprogressiven Therapie angewendet werden, solange die grundlegenden Prinzipien eingehalten werden. Zum Beispiel ist die Verwendung von Nickel-Titanium- oder TMA-Legierungen für die Retraktion der Eckzähne eine gute Idee, bedenkt man die Menge und Richtung der Gegenkräfte, die durch diese Art Materialien erzeugt werden.

Nachdem die Behandlungsziele in transversaler und vertikaler Dimension festgelegt wurden, passt sich die Mandibula einer natürlicheren, vorwärts gerichteten Position an. Oft muss auch

die horizontale Dimension berücksichtigt werden, um den Fall gut in das Finishing überführen zu können. Es gibt eine Vielzahl von Optionen für diese Phase, zum Beispiel Klasse II-Gummizüge, die Distalisation der oberen Molaren und/oder Mesialisation der unteren Molaren. Die Entscheidung zwischen zwei verschiedenen Mechaniken basiert auf den Informationen, die wir durch die VTO erhalten.

Bei der Arbeit mit der VTO ist es von grundlegender Bedeutung, die Beziehung und Interaktion zwischen dentalen und skelettalen Veränderungen zu erkennen und vollständig zu begreifen. Diese werden von Dr. Ricketts als Reaktionskreislauf des „Kybernetischen Regelkreises“ erstmalig 1976 beschrieben.<sup>4</sup>

Bevor Bänder und Brackets platziert werden, sollte der Behandler den „Kybernetischen Regelkreis“ vollständig verstanden haben. Behält man das avisierte Behandlungsergebnis im Auge und visualisiert die Aktionen und Reaktionen des Weich- und Hartgewebes, kann man seine Ideen besser organisieren und leichter vorhersagen, wie der Patient auf die Behandlung anspricht.

Ein Beispiel für ein Verständnis des Kybernetischen Regelkreises ist es, mit der Position des Unterkiefers zu beginnen (1). Nachdem die Mandibula in sagittaler Ebene platziert wurde, besteht der zweite Schritt darin, den A-Punkt zu platzieren und die Mechanik zu verstehen, die diesen beeinflussen können (2). Nachdem sich Mandibula und A-Punkt gewidmet wurde, kann man eine neue A-Po-Ebene gestalten. Verwendet man die A-Po-Ebene als Referenz, können die unteren Schneidezähne korrekt positioniert werden (3).

Im nächsten Schritt werden die unteren Molaren positioniert,

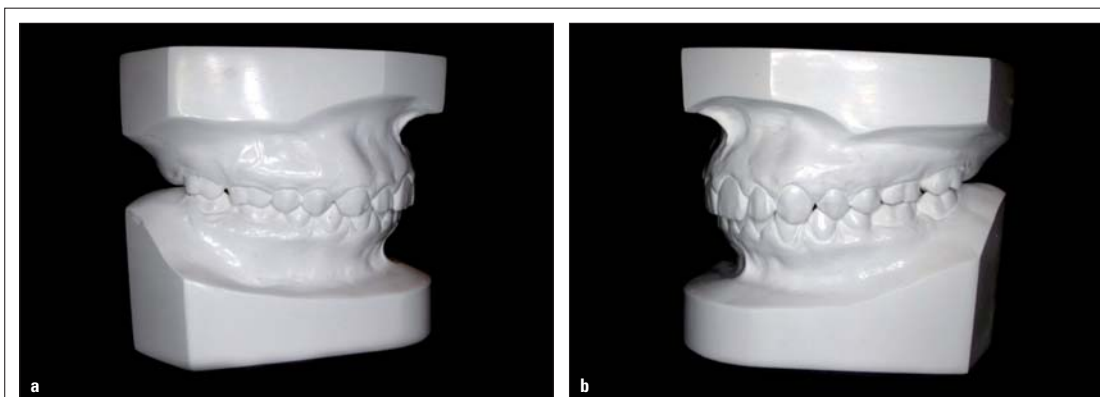


Abb. 15a, b: Finale Modelle beim Debonding.

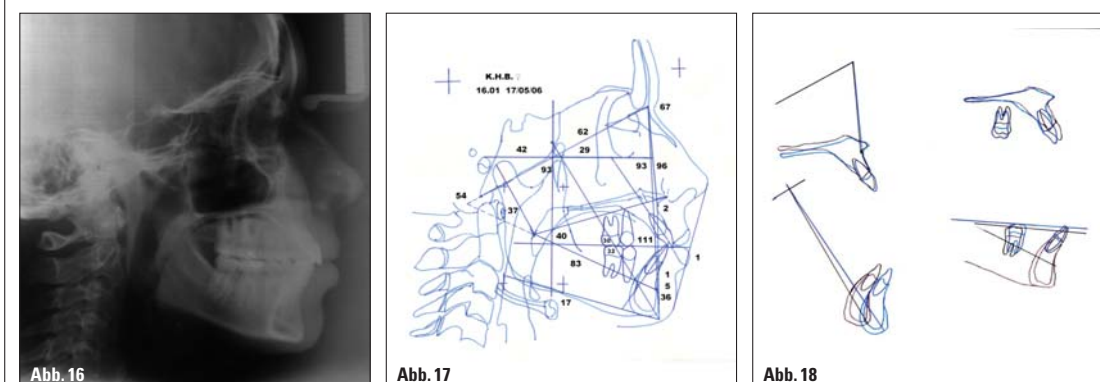


Abb. 16: Finale Fernröntgenseitenaufnahme. – Abb. 17: Finale laterale Bissregistrierung. – Abb. 18: Vor und nach Superimposition. Beachten Sie den Umfang der Rotation der Mandibula gegen den Uhrzeigersinn. Die „burning anchorage“ der unteren Molaren unterstützte die Vorwärtsbewegung der Mandibula. Die oberen Molaren sind nicht nach mesial gewandert und die oberen Schneidezähne wurden bei genauer Torquekontrolle retrahiert.

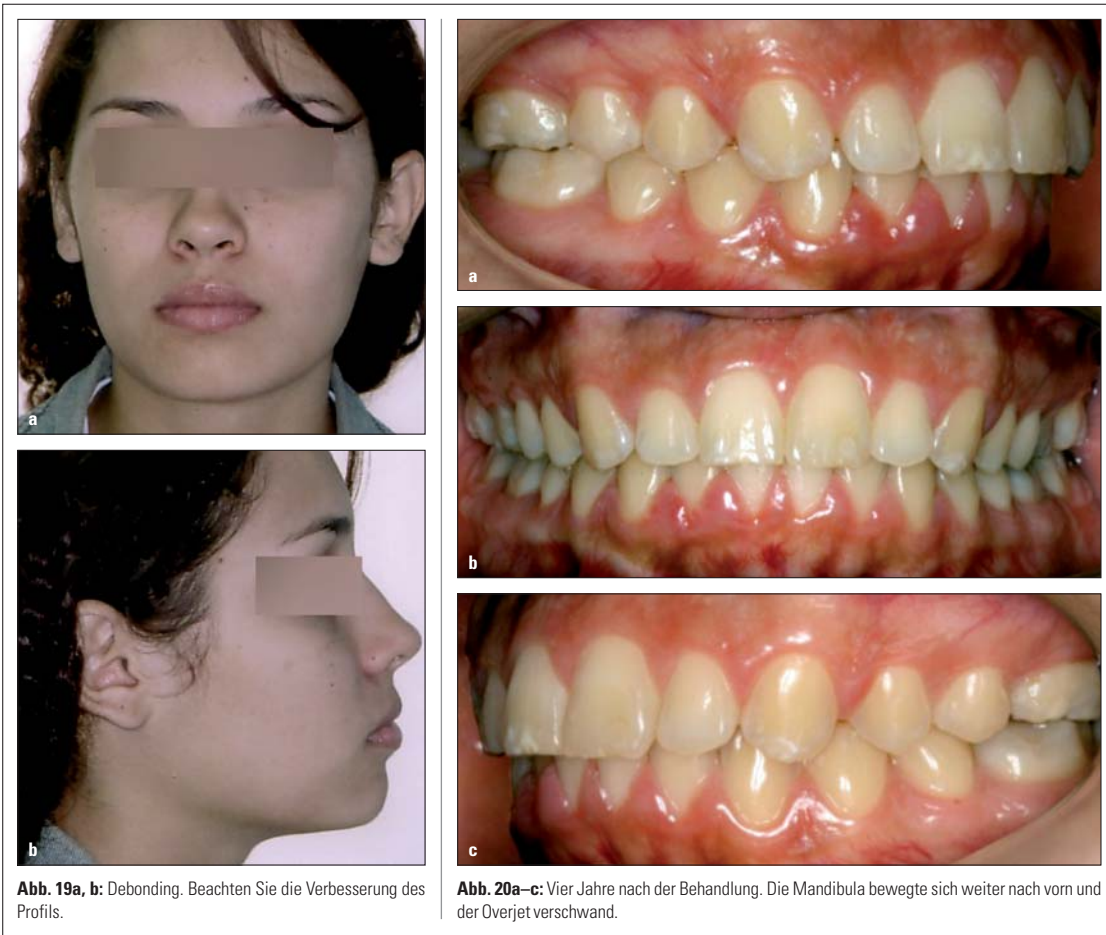

Abb. 19a, b: Debonding. Beachten Sie die Verbesserung des Profils.

Abb. 20a–c: Vier Jahre nach der Behandlung. Die Mandibula bewegte sich weiter nach vorn und der Overjet verschwand.

wobei die untere Bogentiefe und die Art der unteren Verankerung beachtet werden sollten. Jede Vorwärtsbewegung der unteren Molaren oder eine inkorrekte Verankerung („burning anchorage“) kann dazu führen, dass der Unterkiefer gegen den Uhrzeigersinn bewegt wird (4). Sobald die untere Molarenposition identifiziert wurde, werden die oberen Molaren gemäß des Behandlungsplans platziert, üblicherweise in einer Klasse I-Beziehung. Verlangt der Fall nach einer Distalisation der oberen Molaren, wird sich die Mandibula tendenziell mit dem Uhrzeigersinn bewegen (5). Danach wird die Position der oberen Schneidezähne überprüft, wobei Torque und In-

trusion gemäß der Gesichtstypologie ausgerichtet werden. Die Gesichtsschneideachse wird als Referenz für die Schneidezahninklination genutzt (6).

**Klinische Anwendung**

Der folgende klinische Fall zeigt, wie Biomechaniken mithilfe der bioprogressiven Therapie und des „Kybernetischen Regelkreises“ angewendet werden können. Eine 12,2 Jahre alte Patientin mit Protrusion, rückverlagertem Kinn sowie Lückenstand stellte sich vor. Zusammenfassend zeigen die Aufnahmen eine Patientin mit brachyfazialem Wachstum bei skelettalem und dentalem tiefen Überbiss.

Die Mandibula ist gut positioniert, doch die Maxilla ist nach vorn in Richtung Frankfurter Horizontale verlagert, sodass eine leichte skeletale Klasse II indiziert ist. Die Gesichtsschneideachse zeigt eine leichte Rotation gegen den Uhrzeigersinn, was ungewöhnlich für brachyfaziale Patienten ist. Die oberen Molaren können distalisiert werden, indiziert durch eine große Distanz zwischen oberen Molaren und der PTV-Linie. Die Schneidezähne sind protrudiert, was für eine Extrusion der oberen Schneidezähne spricht. Die unteren Schneidezähne sind in guter Position für eine brachyfaziale Typologie. Das Profil ist konvex und schwach, was durch 4,5 mm zwischen unterer Lippe und E-Linie angezeigt wird.

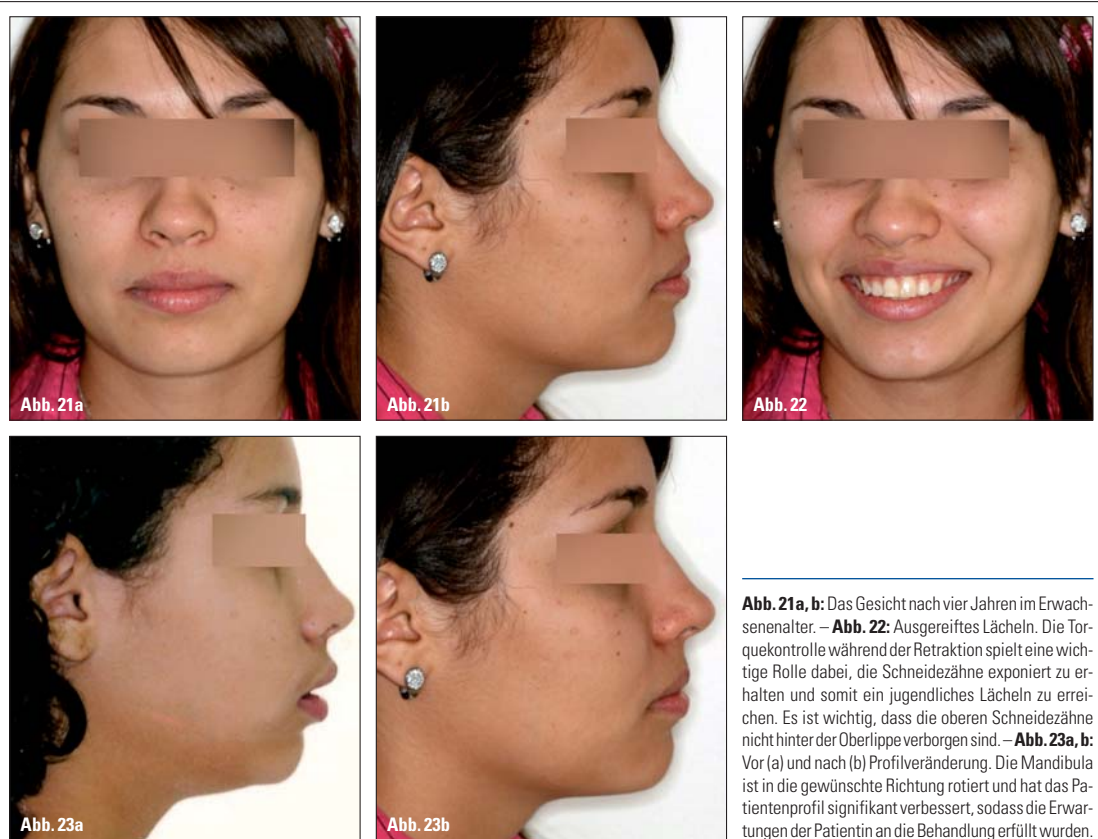

Abb. 21a

Abb. 21b

Abb. 22

Abb. 23a

Abb. 23b

Abb. 21a, b: Das Gesicht nach vier Jahren im Erwachsenenalter. – Abb. 22: Ausgereiftes Lächeln. Die Torquekontrolle während der Retraktion spielt eine wichtige Rolle dabei, die Schneidezähne exponiert zu erhalten und somit ein jugendliches Lächeln zu erreichen. Es ist wichtig, dass die oberen Schneidezähne nicht hinter der Oberlippe verborgen sind. – Abb. 23a, b: Vor (a) und nach (b) Profilveränderung. Die Mandibula ist in die gewünschte Richtung rotiert und hat das Patientenprofil signifikant verbessert, sodass die Erwartungen der Patientin an die Behandlung erfüllt wurden.

Das Gipsmodell zeigt, dass diese Patientin keine Bogenexpansion benötigt, die oberen Molaren gut rotiert sind und dass beide Zahnbögen über einen guten generellen Zahnabstand verfügen. Nach sorgfältiger Analyse der Aufnahmen gibt es für diesen Fall verschiedene Behandlungsoptionen. Mögliche Therapievarianten wären hierbei:

**Variante 1**  
Distalisation der oberen Molaren. Diese Herangehensweise wäre gut für die Dentition und ein ästhetisches Lächeln. Doch das Profil der Patientin würde nicht verändert werden. Das Behandlungsergebnis wäre in diesem Fall dann ein (konvexes) Klasse II-Profil.

**Variante 2**  
Extraktion von vier Prämolaren. Aufgrund der in diesem Fall gegebenen Lückenstände würde es die Prämolarenextraktion jedoch erschweren, größere Lücken zu einem späteren Zeitpunkt zu schließen. Zusätzlich würde die Extraktion die Gesichtstypologie verstärken, was es schwierig macht, die vertikale Dimension während der Retraktion der Schneidezähne zu kontrollieren.

**Variante 3**  
Extraktion der oberen ersten Prämolaren. Dieser Behandlungsansatz würde die Overjet-Problematik lösen, doch das konvexe Profil bliebe. Den Fall mit einer Klasse II-Molarenbeziehung abzuschließen, würde es erschweren, letztlich eine gut ausgeglichene Okklusion zu erhalten.

**Variante 4**  
„Burning anchorage“ der unteren Molaren. Diese Herangehensweise korrigiert die Molarenbeziehung und bewegt die posterioren Zähne nach vorn. Die Mandibula wird gegen den Uhrzeigersinn rotiert. Das Profil wird verbessert und eine der Hauptbeschwerden der Patientin somit behandelt. Um diesen Weg zu wählen, muss die Extrusion der oberen Schneidezähne

kontrolliert werden, wobei eine Tiefensensibilität der Schneidezähne durch Öffnung des tiefen Überbisses vermieden werden sollte.

Es wurde die Variante 4 umgesetzt. Die Abbildungen 9 bis 23 zeigen den Behandlungsverlauf und die Biomechanik. KN

Literaturliste



**KN Kurzvita**



Dr. Nelson José Oppermann  
[Autoreninfo]



**KN Adresse**

Dr. Nelson J. Oppermann  
Ortodontia Pazotto  
Cirurgiões, Dentistas,  
Ortodontia e Ortopedia Facial  
Av Benjamin Constant, 1680 – Centro  
Campinas, SP  
Brasilien  
Tel.: +55 (19) 3231-6400

**KN Adresse\***

Rocky Mountain Orthodontics RMO®  
  
Exklusivvertrieb für DE über:  
dentalline GmbH & Co. KG  
Goethestr. 47  
75217 Birkenfeld  
Tel.: 07231 9781-0  
Fax: 07231 9781-15  
info@dentalline.de  
www.dentalline.de

ANZEIGE

**NEU**

**Rhodierte Drähte mit folgenden Eigenschaften:**

- dauerhaft schimmernde Beschichtung
- passt sich hervorragend der Zahnfarbe an
- gleiche Eigenschaften wie superelastische Nickel-Titanium Drähte
- glatte Oberfläche
- effektive Kraftübertragung
- leichtes Eiligieren

**www.dental2000.de**