



Abb. 1

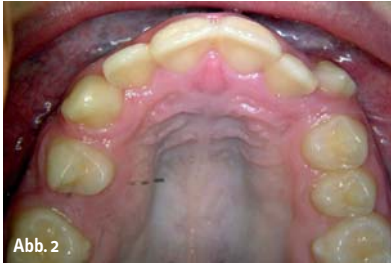

Abb. 2

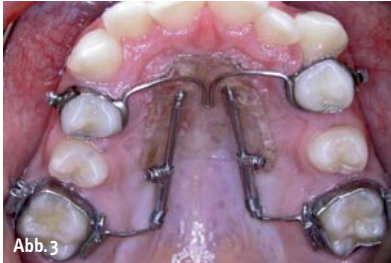

Abb. 3

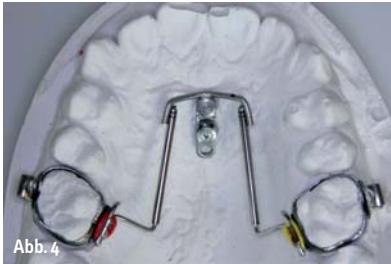

Abb. 4

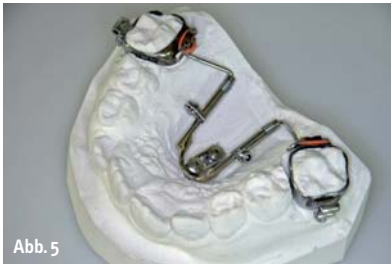

Abb. 5

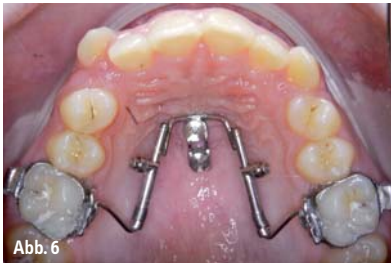

Abb. 6

Abb. 1: Konventioneller Distal-Jet auf dem Modell. – **Abb. 2:** Fallbeispiel vor Distalisation. – **Abb. 3:** Fallbeispiel nach Distalisation – konventioneller Distal-Jet in situ. – **Abb. 4:** Miniimplantat-gestützter Distal-Jet – Beneplate, noch nicht verlasert. – **Abb. 5:** Miniimplantat-gestützter Distal-Jet – Beneplate. – **Abb. 6:** Fallbeispiel: Distal-Jet mit Miniimplantaten und Beneplate in situ.

Einen interessanten Einsatz des Gussverfahrens in der KFO zeigen Dr. Johanna Franke, ZTM Michael Schön und Dr. Torsten Krey.

Der gegossene Distal-Jet – ein Erfahrungsbericht

Der herkömmliche Distal-Jet hat sich seit vielen Jahren als zuverlässiges und leicht zu handhabendes Gerät bei der compliance-unabhängigen Molarendistalisation bewährt (Abb. 1). Dieses Gerät hebt sich insbesondere durch eine nahezu parallele Bewegung der Oberkiefermolaren nach distal, die durch eine teleskopartige Führung sowie den tiefen Kraftansatz bedingt ist, von den meisten anderen Distalisationsapparaturen ab (Abb. 13). Störende Kippungen oder Rotationen während der Distalbewegung können minimiert werden.

Grundsätzliche Voraussetzungen für eine erfolgreiche Therapie mittels Distal-Jet sind ein hoher Gaumen sowie vollkommen durchgebrochene erste (ggfs. alternativ zweite) Prämolaren (Abb. 2, 3). Während der aktiven Distalisationsphase kann es durch die reziproken Kräfte auch zur Mesialwanderung der anterioren Ankerzähne sowie zur Einlagerung der Nance-Pelotte in die Gaumenschleimhaut kommen. Das Ausmaß dieser Nebenwirkung ist direkt abhängig von der Beschaffenheit der genannten Verankerungseinheit. Manche Zahnfehlstellungen fordern jedoch eine maximale Verankerung.

Beispielsweise könnte ein extrem flacher Gaumen mit starkem Engstand in den Stützzonen (in diesem Fall fehlt die Schleimhautabstützung) sowie ein ausgeprägter sekundärer Engstand mit Handlungsbedarf bereits am Ende der ersten oder während der zweiten Wechselgebissphase (in diesem Fall fehlt die dentale Abstützung anterior) nach einer anderen Verankerungsform verlangen.

Zwei median im Gaumen platzierte Minischrauben, die über das Distalisationsgerät miteinander verblockt werden, eignen sich gut zum Abfangen der reziproken Kraft. Das Autorenteam verwendete hierfür das Schraubensystem der Firma Mondeal. Die Idee der Gruppe war jedoch, alternativ zum BeneSlider, der vom Kollegen Professor Benedict Wilmes propagiert wird, die originalen Bestandteile des Distal-Jets mit den Miniimplantaten zu kombinieren.

Zunächst wurde dafür im Laborschritt die Beneplate, die zuvor an den Schrauben adaptiert und dem Verlauf des anterioren Gaumens angebogen worden war, mit dem konfektionierten Ende des Distal-Jet-Teleskopes verlasert (Abb. 4 bis 6). Intraoral zeigte sich daraufhin während der Distalisation, dass das Verbindungselement zwischen Distalisationsteleskopen und Miniimplantaten den Kräften nicht standhalten konnte. Zum einen kam es zur Einlagerung des anterioren Bereiches in die Gaumenschleimhaut, zum anderen konnte die transversale Relation (v. a. im dorsalen Bereich) nicht gesichert werden. Dies führte dazu, dass sich die ersten Molaren nach bukkal rausdrehen, in einigen Fällen kam es sogar zum Zwangsbiss durch bukkale Nonokklusion.

Mit dem Bestreben, eine rigidere Konstruktion zu erhalten, die sich dennoch mit den Mondeal-Schrauben verbinden lässt, kam die Idee auf, die Modellgusstechnik dafür zu nutzen. Also wurde schließlich das Verbindungsteil (Suprakonstruktion) individuell modelliert und gegossen (Abb. 7, 8). Die konfektionierten Dis-



Abb. 7: Individuell gegossenes Verbindungsteil (Suprakonstruktion) zwischen Miniimplantaten und Distal-Jet-Elementen. – **Abb. 8:** Einzelteile für die Herstellung eines gegossenen Distal-Jets mit Miniimplantaten. – **Abb. 9:** Miniimplantat-gestützter Distal-Jet – gegossen, auf dem Modell. – **Abb. 10:** Fallbeispiel: gegossener Distal-Jet mit Miniimplantaten in situ. – **Abb. 11:** Fallbeispiel: gegossener Distal-Jet mit Miniimplantaten beim Einsetztermin. – **Abb. 12:** Fallbeispiel: gegossener Distal-Jet mit Miniimplantaten während der Distalisation. – **Abb. 13:** Seitenansicht konventioneller Distal-Jet auf dem Modell. – **Abb. 14:** Seitenansicht gegossener Distal-Jet (Miniimplantat-gestützt) auf dem Modell.

tal-Jet-Teleskope wurden anschließend angelasert. Es entstand eine stabile und passgenaue maximale Verankerungseinheit, der gegossene Distal-Jet (Abb. 9, 14).

Das Gerät lässt sich im Patientenmund bequem einsetzen und mit den Innenschraubchen an den Miniimplantaten fixieren (Abb. 10). Die Aktivierung der 240-g-Feder geht genauso schnell und einfach wie beim herkömmlichen Distal-Jet.

Während der Behandlung konnte nun endlich die erwünschte geradlinige Distalisation der Molaren beobachtet werden (Abb. 11, 12). Hinzu kommt der schöne Vorteil aller Geräte, die sich über den Gaumen verankern: die Zahnbewegung wird in keinem Bereich durch die Miniimplantate behindert. Sobald die Molaren korrekt stehen, kann daher die Apparatur als Retentionsgerät passiv genutzt werden, während die übrigen Seitenzähne mit Multi-band-Technik nach distal bewegt werden. Im Anschluss können nun, wie üblich, der Lückenschluss im Frontbereich sowie die Feineinstellung der Okklusion erfolgen.

Da es durch die knöchernen Verankerung zu keinen reziproken Nebenwirkungen kommt,

treten die Lückenbildungen in der Regel etwas später auf als beim Einsatz des konventionellen Distal-Jets. Im Vergleich der beiden Geräte überzeugt das gegossene Gerät außerdem durch eine bessere Hygienefähigkeit gegenüber der Kunststoff-Pelotte am Gaumen. Die Patienten werden gezielt in der Reinigung geschult und instruiert, einmal täglich CHX-Gel zirkulär der Miniimplantate aufzutragen.

Wichtig ist noch, darauf hinzuweisen, dass der gesamte Übertragungsprozess (Abdruck, Modell, Herstellung des Gerätes) höchste Präzision erfordert. Wenn die Gaumenimplantate gesetzt sind, werden die Laborimplantate eingesteckt. Bei einem Abdruck mit Alginate

Adresse


life-dental & Partner GBR
Westerwaldstraße 11
35745 Herborn
Tel.: 02772 582148
Fax: 02772 582209
info@life-dental.de
www.life-dental.de

empfehlenswert, intraoral die beiden Übertragungspfeifen mit einem dünnfließenden Kunststoff (z. B. Tetric Flow) miteinander zu verblocken, bevor das Abdruckmaterial eingebracht wird. Dadurch kann die Stabilität der Laborimplantate im Alginate und somit auch die Übertragungsgenauigkeit deutlich verbessert werden.


Abschließend sei erwähnt, dass bei allen positiven Aspekten des gegossenen Distal-Jets, der Erfahrung nach dennoch der konventionelle Distal-Jet das deutlich häufiger eingesetzte Gerät bleibt. Viele Patienten scheuen die Implantation der Minischrauben sowie den damit verbundenen Aufwand und entscheiden sich deshalb für eine Alternativtherapie.

Das Labor „life-dental“ hat sich auf Modellgusstechnik für KFO spezialisiert. Die Arbeiten werden alle made in Germany angefertigt. Individuelle Absprachen können jederzeit telefonisch getroffen werden. Die Lieferzeit der Geräte beträgt in der Regel 12 bis 14 Tage.

Kurzvita



Dr. Johanna Franke
[Autoreninfo]



ZTM Michael Schön
[Autoreninfo]



Dr. Torsten Krey
[Autoreninfo]