

5. BENEFIT®-Anwendertreffen in Düsseldorf

Ein Bericht von Dr. Susanne Beykirch.



Rund 150 Anwender des BENEFIT®-Systems fanden sich im Hyatt Regency im Düsseldorfer Medienhafen zum alljährlichen Erfahrungsaustausch ein.

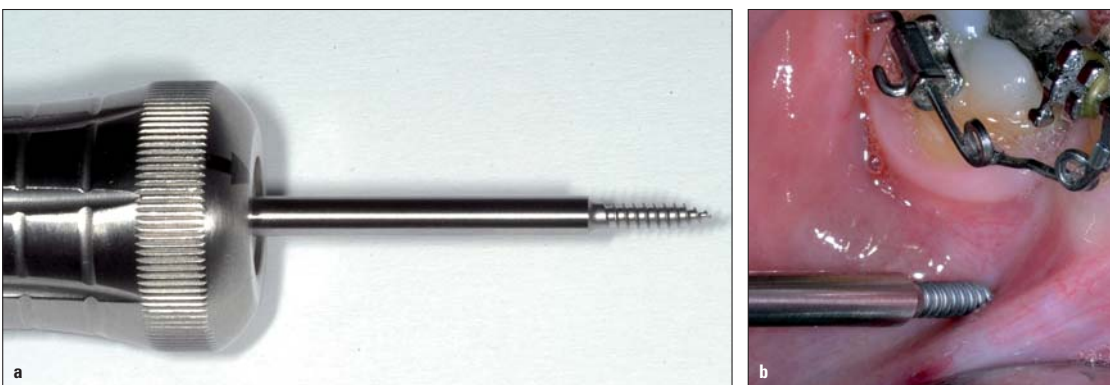


Abb. 1a, b: Bone-Rapper: Vortrag Prof. Dr. Benedict Wilmes: Um die Zahnbewegung zu beschleunigen, kann der lokale Knochen mittels Bone-Rapper geschwächt werden.

Anfang Juli trafen sich die Anwender des BENEFIT®-Systems (Vertrieb über PSM Medical Solutions bzw. die Firma dentalline) zum alljährlichen Erfahrungsaustausch über die neuesten Verankerungsoptionen in der Kieferorthopädie. Prof. Dr. Benedict Wilmes begrüßte die knapp 150 Teilnehmer zum diesjährigen Treffen, welches 2014 zum mittlerweile fünften Mal stattfand. Im Hyatt Regency im Düsseldorfer Medienhafen fanden sich Systemanwender aus insgesamt 16 Nationen ein, um Referenten aus sechs Ländern zuzuhören.

Professor Wilmes eröffnete das Programm mit seinem Vortrag: „Update zum BENEFIT®-System, was gibt's Neues, wie löse ich Probleme?“ Dabei stellte er u. a. den neuen MOPS „Bone-Rapper“ für eine beschleunigte Zahnbewegung vor. MOPS steht für Micro Osteo Perforations, also kleine Löcher im Knochen, welche mit dem „Bone-Rapper“ unter Lokalanästhesie direkt durch die Schleimhaut in der gewünschten Knochenregion erzeugt werden können. Ziel ist eine erhöhte Knochenumbaurate und somit eine beschleunigte Zahnbewe-

gung. Dies kann insbesondere bei umfangreichen Zahnbewegungen wie der Molarenaufrichtung oder einem Lückenschluss sinnvoll sein (Abb. 1a, b). Anschließend berichtete Dr. Manuel Nienkemper in seinem Vortrag über die Stabilität von Miniimplantaten und die beeinflussenden Faktoren. Seine wichtigsten „take home messages“: 1. Der anteriore Gaumen ist sehr gut geeignet zur skelettalen Verankerung, 2. Je weiter posterior inseriert wird, desto wichtiger ist es, mittig im Gaumen zu bleiben, um eine ausreichende Kno-

chenhöhe vorzufinden, 3. Das Miniimplantat nicht sofort voll belasten, sondern zunächst erstmal nur mit „halber Kraft“ arbeiten, da erst ab der sechsten Woche von einem konstanten Stabilitätsniveau ausgegangen werden kann, 4. Wichtig ist eine kippstabile Verbindung vom Miniimplantat zum Abutment, 5. Gekoppelte Implantate haben die besten Erfolgsraten (95,9%), 6. In Belastungsrichtung zu koppeln ist besser als quer zur Belastungsrichtung, weil die auftretenden Spannungen dann geringer sind, 7. Die BENEplate wirkt am besten als Kippmeider, wenn die Miniimplantate weit auseinander inseriert werden (somit möglichst die komplette Länge der BENEplate ausnutzen). Dr. Dr. Thomas Helling aus Freiburg im Breisgau zeigte in seiner Präsentation „Skelettale Verankerung im Oberkiefer, vom Alveolarfortsatz zum anterioren Gaumen“ die Veränderungen des Behandlungsspektrums in seiner Praxis innerhalb der letzten zehn Jahre. So war mancher Lückenschluss vor dem Einsatz der skelettalen Verankerung noch extrem aufwendig oder unlösbar. Anhand vieler Fälle demonstrierte er, wie die Miniimplantate die Kieferorthopädie auch in der privaten Praxis revolutioniert haben. Aus Tokio war Prof. Dr. George Anka angereist und referierte über „Orthodontics and Dentofacial Orthopedics with BENEFIT®“. Er nutzt das System in seiner Praxis in Japan auch zur Behandlung von skelettalen Dysgnathien oft zur Camouflage-Behandlung. Professor Anka zeigte, dass mit

gaumenverankerten Mechaniken eine Korrektur der Oberkiefer-Oklusionsebene möglich ist. Es müssen jedoch die Ausprägung der Dysgnathie sowie das Profil berücksichtigt werden, um die Camouflage-Behandlung gegenüber einer Dysgnathie-Operation abzuwägen.

Mit großer Begeisterung präsentierte Dr. Salah Abbas aus Kopenhagen in seinem Vortrag „BENEFIT®, real results or wishfull thinking“ die neuen Möglichkeiten der Korrektur offener Bisse mittels Molarenintrusion. Die Kongressteilnehmer waren inspiriert von seinen vielen Fällen, bei denen er erfolgreich die sogenannte „Mausefalle“ einsetzte: Auf den anterioren Gaumenimplantaten sind zwei Hebelarme verankert, die posterior eine intrusive Kraft auf die Molaren applizieren. Ein TPA dient dabei der transversalen Kontrolle und als Kippmeider (Abb. 2 bis 5). Er verwendet die Mausefalle bevorzugt zur Behandlung offener Bisse bei fast ausgewachsenen Patienten.

Nachfolgend sprach Dr. Stéphane Renger aus St. Louis über „New atypical insertion sites and applications for the BENEFIT®-Systems“. Um verlagerte Zähne einzuordnen, inseriert er die Miniimplantate in eher untypische Insertionsgebiete wie die Spina nasalis anterior, den Processus infrazygomaticus sowie den Unterkiefer retromolar. Die Verankerung zur Einordnung der verlagerten Zähne erfolgte dann mittels eines BENEFIT®-Abutments mit Kette, welches submukosal eingesetzt wurde.

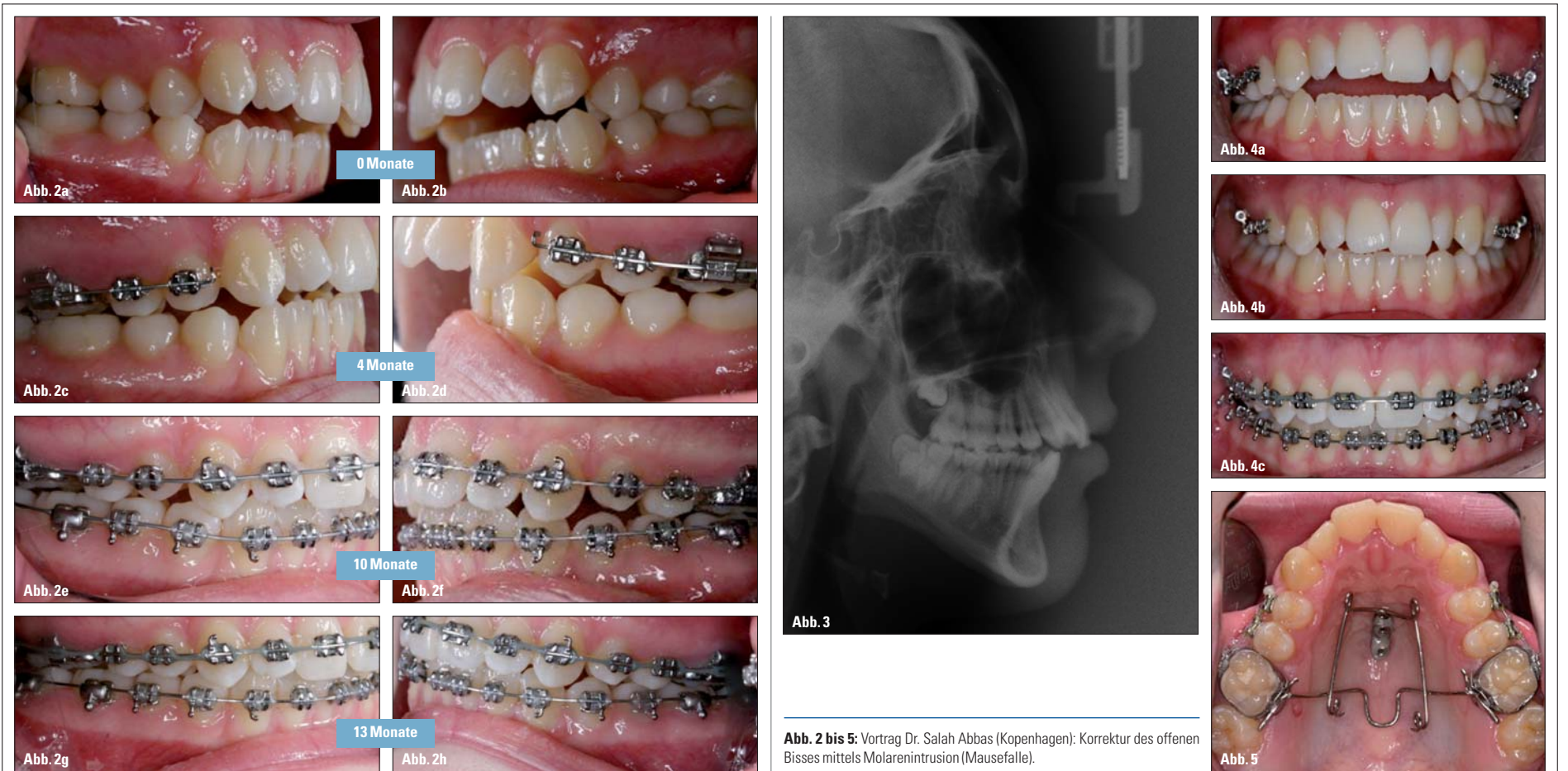

Abb. 2 bis 5: Vortrag Dr. Salah Abbas (Kopenhagen): Korrektur des offenen Bisses mittels Molarenintrusion (Mausefalle).

Sehr charismatisch berichtete anschließend Dr. Thomas Banach aus Königsstein über die klinische Anwendung des Mesialsliders. Dieser ist bei Nichtanlagen in seiner Praxis nicht mehr wegzudenken – eine *Conditio sine qua non*, denn „der Mesialslider ist ein Geschenk, wenn obere Seitenzähne möglichst nebenwirkungsfrei mesialisiert werden sollen“ und somit seiner Meinung nach ein konkurrenzloses Behandlungsgerät.

Eindrucksvoll zeigte Dr. Stephan Pies aus Remscheid „Ein Slider für alle Fälle“ und präsentierte den sogenannten „Spezialslider“ für nicht ganz alltägliche Aufgaben wie z. B. die Einordnung verlagerter Zähne. Er wies darauf hin, dass man jetzt Fälle behandeln kann, die früher unlösbar waren. Auch für ihn ist der Mesialslider ein alternativloses Gerät.



Den weitesten Anreiseweg hatte Dr. Sunil Hettige (hier mit Prof. Dr. Dieter Drescher, links) aus Brisbane (Australien) auf sich genommen, um beim Anwendertreffen u. a. hilfreiche Tipps zur Insertion von Miniimplantaten zu vermitteln.



Prof. Dr. Benedict Wilmes (links) und Prof. Dr. George Anka aus Tokio drückten der deutschen WM-Mannschaft beim Referententag die Daumen.

Protokoll bei der frühen Klasse III-Behandlung in Verbindung mit der Hybrid-Hyrax und Gesichtsmaske. Sie erläuterte, dass eine alternierende Expansion und Kompression des Oberkiefers über einen Zeitraum von mindestens sieben Wochen der Lockerung und Stimulation der Mittelgesichtssuturen dient und den Effekt der maxillären Protraktion verstärken soll. Abschließend zeigte Dr. Anna-Verena Rein den Hybrid-Hyrax Distalizer, mit dem man Molaren während der Oberkiefer-Protraktion simultan distalisieren kann. Durch die rigide Schraubmechanik wird ein Jiggling der Molaren vermieden.

Die weiteste Anreise hatte Dr. Sunil Hettige aus Brisbane (Australien). Er sprach über die „Ramifications of incorrect placement of TADs in the anterior palate“ und ermutigte die Kieferorthopäden, die Miniimplantate selbst zu inserieren. Weiterhin gab er sehr hilfreiche Tipps zur Insertion und baute auf charmante Art und Weise die „Angst“ davor ab.

Prof. Dr. Dieter Drescher beendete das sehr gelungene Anwendertreffen mit seinem Vortrag „Frühe Klasse III-Behandlung mit Gesichtsmaske oder Mentoplate, was, wann, wie?“ und betonte, dass ein zweiphasiges Vorgehen bei der Behandlung mit GNE und Gesichtsmaske nicht sinnvoll sei, sondern die simultane Expansion und Protraktion der Maxilla möglich ist. Auch bei Patienten, die keinen Kreuzbiss haben, sollte man die Mittelgesichtssuturen „zum Laufen bringen“. Alt-RAMEC erscheint laut Prof. Drescher insbesondere sinnvoll bei ausgeprägten Fällen und bei Patienten, die eigentlich „schon etwas zu alt“ sind. Seiner Meinung nach ist der große Vorteil der Mentoplate gegenüber den Bollard-Ankern von deClerck, dass die Mentoplate schon früher und somit viel effektiver eingesetzt werden kann, da man nicht auf den Durchbruch der unteren Eckzähne warten muss. Der zweite Vorteil ist der große Abstand zu den Zahnwurzeln, was das Risiko einer Wurzelschädigung stark reduziert. Durch den frühen Behandlungsbeginn, idealerweise im Alter von acht Jahren, sind gute skelettale Effekte zu erwarten. Seiner

Erfahrung nach ist die Anforderung an die Compliance bei der Mentoplate im Vergleich zur Gesichtsmaske geringer. Um die Entscheidung Mentoplate oder Gesichtsmaske zu fällen, sollten die folgenden Faktoren berücksichtigt werden: 1. Compliance, 2. Ausmaß der mandibulären Pro-

gnathie und 3. Schädelstruktur in der Vertikalen. Sowohl Mentoplate als auch Gesichtsmaske haben ihre Vor- und Nachteile, bei vertikaler Schädelstruktur ist die Mentoplate jedoch empfehlenswerter.

Beim abschließenden kollegialen Ausklang diskutierten die begeis-

terten Teilnehmer des Anwendertreffens über die vielen neuen Möglichkeiten in der Kieferorthopädie und genossen den wunderschönen Blick über den Düsseldorfer Hafen. Viele der Teilnehmer freuen sich schon auf das 6. Anwendertreffen am 27. Juni 2015 in Düsseldorf. **KN**



Die vier Weiterbildungsassistentinnen der Universität Düsseldorf, Dr. Claudia Schumacher, Irini Kapogianni, Dr. Anna-Verena Rein sowie Dr. Thanh-Ha Clarenbach (v.l.n.r.), stellten ihre interessantesten Fälle mit skelettaler Verankerung vor.

Sehr anschaulich und kurzweilig präsentierten die vier Weiterbildungsassistentinnen des Klinikteams Düsseldorf „Unsere interessantesten Fälle mit skelettaler Verankerung“. Dr. Claudia Schumacher eröffnete die Präsentation mit eindrucksvollen Kombinationsmechaniken zur einseitigen Molarenintrusion bei gleichzeitiger kontralateraler Mesialisierung, also eine Kombination aus Mesialslider und „Mausefalle“. Ihre zweite äußerst interessante Mechanik diente der Korrektur einer schiefen Okklusionsebene mittels asymmetrischer Mausefalle. Diese wurde auf der einen Seite auf Intrusion und auf der anderen Seite auf Extrusion aktiviert.

Anschließend zeigte Dr. Thanh-Ha Clarenbach die Mehrfachnutzung einer individuellen BENE-plate (Multiplate) und empfahl, bei extrem hohen Verankerungsbedarf drei Miniimplantate zu verwenden. Außerdem erwies sich die Kombination von Zug- und Druckfeder als vorteilhaft, um die Friktion beim Mesialisieren zu verringern.

Nachfolgend referierte Irini Kapogianni über das Alt-RAMEC-

DIMENSION ORTHODONTICS®
Ein Lösungsportfolio für die Kieferorthopädie von morgen.



OrthoDesk Objet30
3D Printer für den
Praxis- und Laborbereich



TRIOS® Ortho
Intraoral Scanner
Ultrafast Optical
Sectioning™ Technologie



Das Ortho System von 3Shape



ApplianceDesigner™
Design Software für nahezu
alle Appliances



R700
3D Desktop Scanner
Modelle & Abdrücke



OrthoAnalyzer™
Analyse Software,
virtuelle Behandlungsplanung

Als Pionier und Spezialist im Bereich der digitalen Anwendungen stehen wir Ihnen als starker Partner zur Seite.
www.dimension-orthodontics.de

digitec-ortho-solutions gmbh
Rothaus 5, DE-79730 Murg
Tel +49 (0) 7763 / 927 31 05
Fax +49 (0) 7763 / 927 31 06
mail@digitec-ortho-solutions.com

ANZEIGE