

KN AUS DER PRAXIS

Vorteile bei komplexen Fragestellungen

Der Einsatz der digitalen Volumentomografie (DVT) als effizientes diagnostisches Mittel im Praxisalltag.
Ein Beitrag von Dr. Ortwin Babendererde, Kieferorthopäde aus Neumünster.

Nachdem die 3-D-Röntgendiagnostik in Form des DVT anfangs vorwiegend Einzug in Praxen der Mund-, Kiefer- und Gesichtschirurgie sowie Implantologie gehalten hat, findet sie zunehmend auch Verbreitung in der Kieferorthopädie. Bei strenger Indikationsstellung bietet hier das DVT gegenüber OPG und Fernröntgen eindeutige Vorteile durch ein Mehr an Informationen, die Einfluss auf die Planung und den Verlauf der kieferorthopädischen Behandlung nehmen. Über eben diese Vorteile, aber auch Grenzen des DVT und die zu beachtenden Indikationsempfehlungen, wird im folgenden Artikel unter Anführung eines klinischen Fallbeispiels berichtet. Die Ausführungen schließen Gesichtspunkte zur Abrechnung und Amortisation ein.

Die radiologische Diagnostik in der Kieferorthopädie beruhte jahrzehntelang auf OPG- und

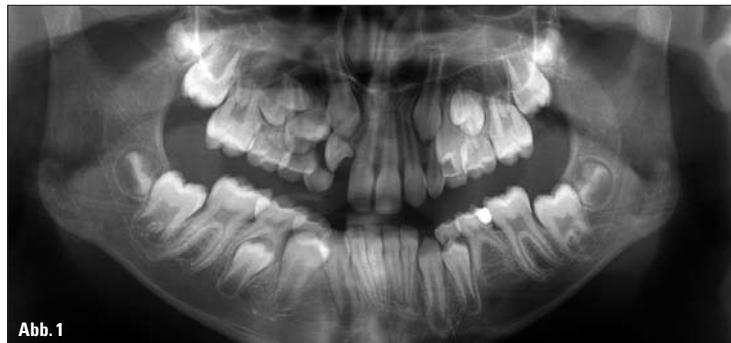

Abb. 1

Fernröntgenaufnahmen. Damit gehen die allseits bekannten Nachteile einher, die von zweidimensionalen Aufnahmen bekannt sind: Beim OPG beispielsweise werden sämtliche Strukturen in einem bestimmten Raum auf eine Schicht projiziert. Auch wenn man aufgrund seiner anatomischen Kenntnisse die tatsächliche Lage dieser Strukturen kennt – die tatsächlichen Beziehungen der einzelnen Strukturen können in 2-D-Aufnahmen

nicht wiedergegeben werden und es kann durch die Überdeckung von Strukturen zu einem Informationsverlust kommen. Hier bietet das DVT eindeutige Vorteile, da es winkel- und maßstabsgetreu sämtliche röntgendichte Strukturen in einem aufzunehmenden Volumen abbildet, man die Strukturen in allen drei Raumebenen betrachten kann und es nicht zu Überlagerungen von Strukturen kommt. Aber auch die DVT-Bildgebung

ist nicht ohne Nachteile, schließlich setzt sie nach wie vor den Patienten einer höheren Strahlenbelastung aus. Deshalb stellen wir insbesondere bei Kindern, die eine deutlich höhere Strahlenempfindlichkeit aufweisen, die Indikation für ein DVT sehr streng. Weil dies im Umkehrschluss die Anzahl der DVT-Aufnahmen bei Kindern und Jugendlichen natürlich stark einschränkt, würde ich mir noch deutliche Verbesserungen in Bezug auf die Strahlenexposition wünschen. Bei Erwachsenen hingegen stellt sich das Problem in diesem Ausmaß nicht.

Auch die Empfindlichkeit des DVT gegenüber metallischen Körpern in aufzunehmenden Volumina ist ein ernst zu nehmender Nachteil des DVT, da es damit zu deutlichen Artefakten durch Restaurationen, aber auch durch feststehende kieferorthopädische Geräte kommen kann.

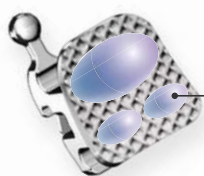
Allen Nachteilen zum Trotz: Die dreidimensionale Bildgebung besticht besonders bei komplexen kraniofazialen Fehlbildungen und speziellen therapeutisch relevanten Fragestellungen durch ihre Überlegenheit hinsichtlich ihrer detaillierten Darstellung definierter Untersuchungsvolumina. Damit lassen sich Erkenntnisse gewinnen, mit deren Hilfe gerade bei komplexen Fehlentwicklungen eine morphologisch orientierte Therapieplanung und Therapiekontrolle sowie die prognostische Einschätzung der weiteren Entwicklung erst möglich wird, wie es Hirschfelder auf den Punkt bringt (Ursula Hirschfelder, Radiologische 3-D-Diagnostik in der Kieferorthopädie [CT/DVT], Oktober 2008, aufgerufen am 30.9.2013 unter www.dgkfo-vorstand.de/.../stellungnahmen/Stellungnahme_Hirschfelder).

Fortsetzung auf Seite 14 KN

ANZEIGE

Victory Series™ Active Self-Ligating Brackets

Zuverlässigkeit, die
Maßstäbe
setzt



Sicherheit durch bewährte Victory Series™ Technologie

Branchen-Maßstab für außergewöhnliche Leistung und Qualität



Zuverlässigkeit durch Kombination mit neuer Klappentechnik

robuste Bracketklappe sowie zuverlässiges, einfaches Öffnen und Schließen



Einzigartig durch kostenlose Adhäsiv-Vorbeschichtung

spart Zeit, Kosten und gibt Sicherheit im gesamten Prozess



Das weltweit erste
„selbstklebende“
Klappenbracket

Inklusive kostenloser
Adhäsiv-Vorbeschichtung:

APC™ II



Weitere Informationen unter www.3MUnitek.de
oder wenden Sie sich an unseren Kundenservice unter 08191/9474-5000.

3M Unitek

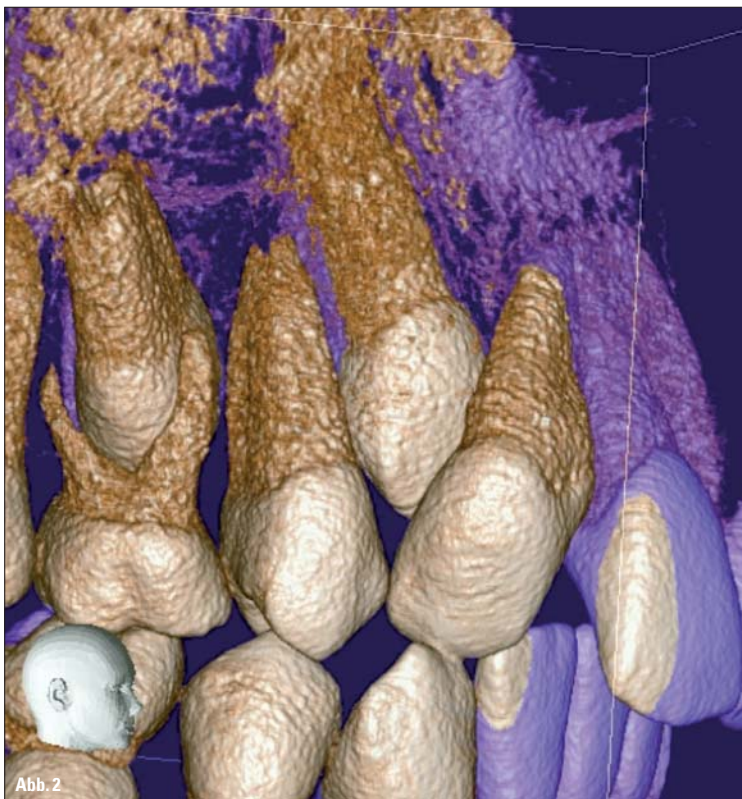


Abb. 2

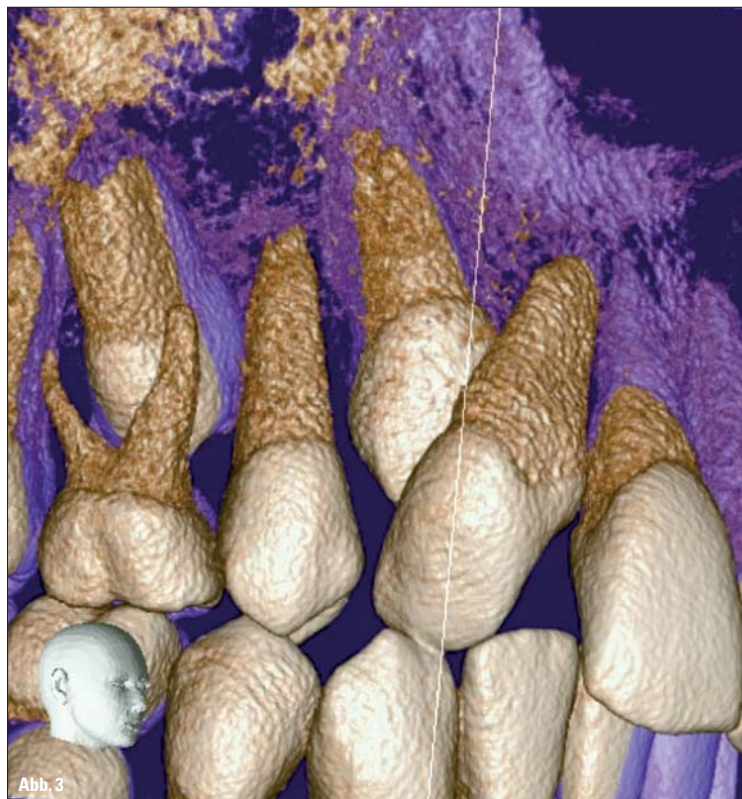

Abb. 3

KN Fortsetzung von Seite 13

DVT-Indikationen in der KFO: aktuelle Empfehlungen

Aktuellen Empfehlungen der American Academy of Oral und Maxillofacial Radiology (Oral Surg Oral Med Oral Pathol Oral Radiol 2013; 116:238–257) zufolge ist eine DVT-Indikation in Abhängigkeit von drei Indikationsstufen gegeben: I. wahrscheinlich indiziert, II. vielleicht indiziert und III. wahrscheinlich nicht indiziert. Demnach sind im Rahmen der Diagnostik vor Behandlungsbeginn Anomalien der Zahnformen sowie der Anordnung der Zähne (z. B. Verlagerungen und Transpositionen) als wahrscheinlich indiziert (I). Dazu zählt auch die Anfertigung eines DVT vor dysgnathiechirurgischen Eingriffen bei vorliegenden skelettalen Asymmetrien.

ANZEIGE

Unter vielleicht indiziert (II.) werden Aufnahmen des Alveolarknochens bei Verdacht auf knöcherne Abbauvorgänge, Asymmetrien, anteroposteriore, vertikale und transversale Diskrepanzen sowie stärkere Störungen im Kiefergelenkbereich subsummiert. Aufgrund der relativen Häufigkeit von Anomalien der Zahnposition dürfte bundesweit ein Großteil der DVT in der Kieferorthopädie aus eben diesen Gründen angefertigt werden. Ich selbst „bestehe“ bei deutlichen Formveränderungen von Zähnen, Verlagerungen von Zähnen, insbe-

sondere wenn mehrere Zähne betroffen sind, aber auch unvollständigen Transpositionen, über die ein OPG oder auch andere zweidimensionale Röntgenbilder nur einen unklaren Befund liefern, auf eine DVT-Aufnahme. In der Regel teilen hier der Patient bzw. seine Erziehungsberechtigten meine Sichtweise.

Abrechnung der DVT-Aufnahme

Die Erstellung einer DVT-Aufnahme und die Diagnostik mit dem DVT rechnen wir nach den GOÄ-Nummern Ä 5370 und Ä 5377 ab. Es gibt auch Kollegen, die die eigentlich für ein CT vorgesehenen Gebührensätze Ä5370 und

5377 als Analogposition (GOÄ 5370a und 5377a) abrechnen. Entscheidend ist in jedem Fall, dass eine Aufteilung der Gebührennummern Ä 5370 und 5377 nicht zulässig ist, das heißt, dass man bei der Abrechnung der Gebührennummer Ä 5370 für die Erstellung des DVT auch die Befundung nach GOZ Ä5377 erbringen muss.

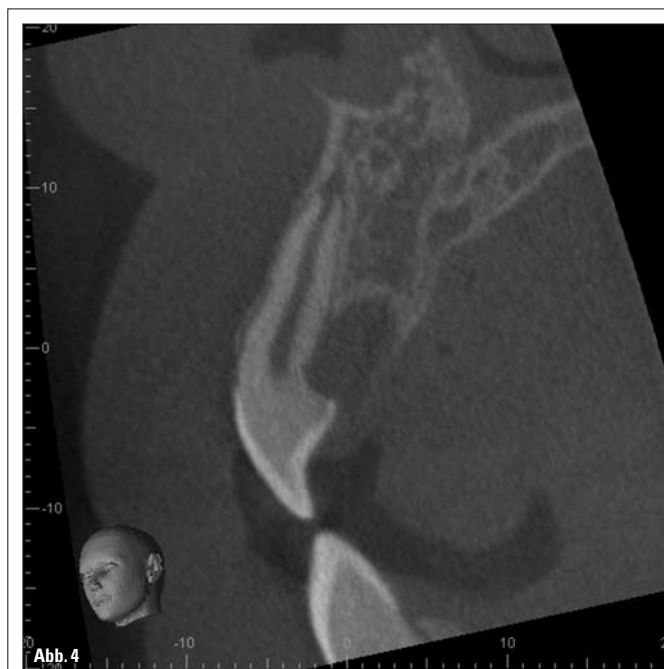

Abb. 4

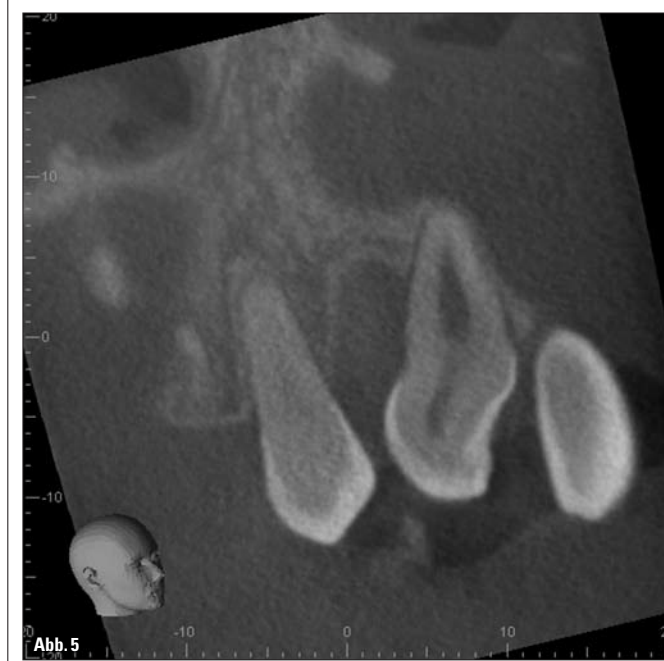


Abb. 5

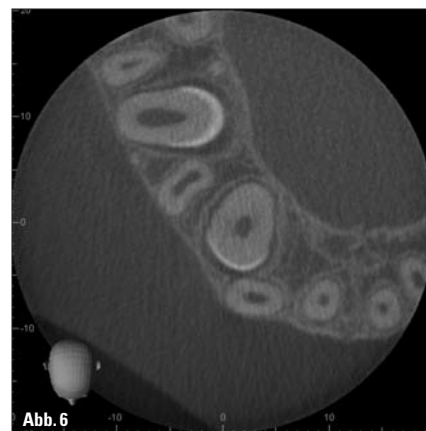


Abb. 6

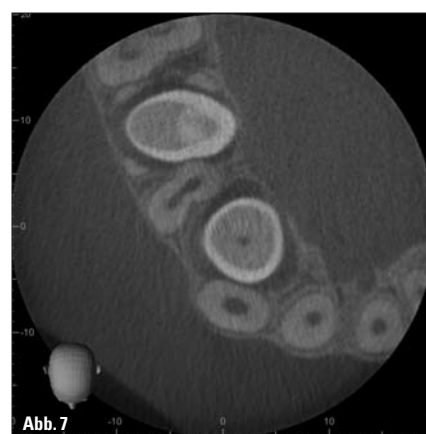


Abb. 7

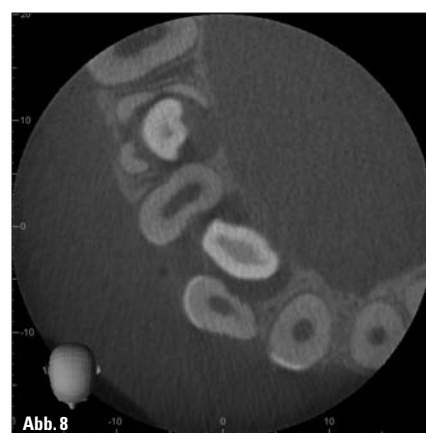


Abb. 8

Die Erstellung eines DVT kann nur als Privatleistung erbracht werden, da diese bekanntermaßen nicht in den Leistungskatalog der GKV gehört. Demnach muss eine entsprechende Vereinbarung einer außervertraglichen Leistung erstellt und unterzeichnet werden. Auch bei Patienten der PKV empfiehlt sich eine schriftliche Vereinbarung, da eine Kostenübernahme durch etwaige Kostenträger keinesfalls sicher ist. Obwohl die DVT-Aufnahme als Privatleistung erbracht wird, habe ich nicht die Erfahrung gemacht, meine Patienten von der Notwendigkeit einer DVT-Aufnahme überzeugen oder gar überzeugen zu müssen. Gelingt eine schlüssige Argumentationskette, in der ich dem Patienten bzw. seinen Eltern als Erziehungsberechtigte anhand des aktuellen OPGs und ggf. anderen Hilfsmitteln die Vorteile eines DVT ver-

ANZEIGE

deutlichen kann und deshalb die DVT-Aufnahme plausibel wird, gibt es nur selten eine ablehnende Haltung.

Ein Beispiel aus der Praxis mag dies veranschaulichen: Wie hinlänglich bekannt, liegt eine der Hauptindikationen eines DVT in der Kieferorthopädie, z. B. in der Diagnostik von Verlagerungen und Retentionen von Zähnen. Diese Anomalien fallen entweder schon klinisch auf oder sie werden im Rahmen der Anfangsdiagnostik anhand von Röntgenbildern entdeckt. In vielen Fällen ist allerdings auf dem OPG die eigentliche Lage des verlagerten bzw. retinierten Zahnes nicht exakt bestimmbar – die systemimmanenten Nachteile eines OPG sind jedem geläufig. Mit einer unsicheren Lagebestimmung eines verlagerten Zahnes wiederum erhöht sich jedoch die Gefahr von Schäden an den Wurzeln der verlagerten Zähne und der Nachbarzähne beim Versuch der Einordnung.

Im Gegensatz zum OPG lässt sich mit dem DVT die Lage eines verlagerten Zahnes eindeutig bestimmen und damit eine exaktere Planung bezüglich der geplanten Einordnung vornehmen. Vorteile bietet die DVT-Aufnahme auch dem Kieferchirurgen oder dem chirurgisch tätigen Zahnarzt, der den chirurgischen Teil der geschlossenen Elongation vornimmt. Schließlich kann der chirurgische Zugang zur verlagerten Zahnkrone genauer und damit minimalinvasiver durchgeführt werden.

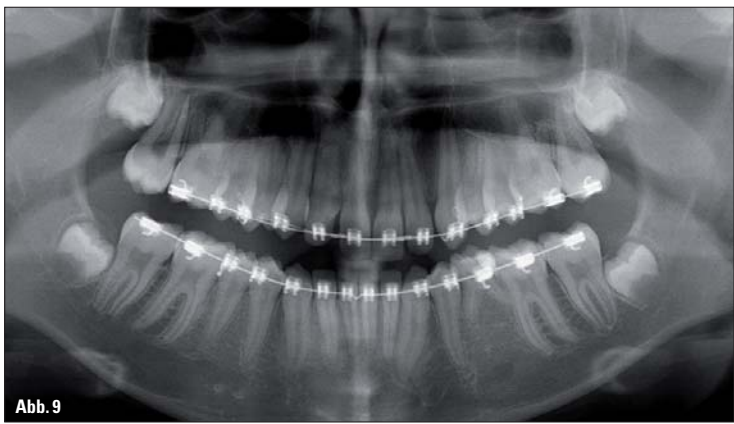


Abb. 9

Adäquate Auslastung investitionsentscheidend

Für eine einzelne kieferorthopädische Fachpraxis, ob Einzel- oder Gemeinschaftspraxis, lohnt sich meiner Meinung nach die Anschaffung eines DVT-Gerätes aufgrund fehlender adäquater Auslastung nur selten, Ausnahme ist die ohnehin geplante Neuanschaffung eines kombinierten OPG- und Fernröntgengerätes. Hier kann natürlich überlegt werden, ob man ein Gerät anschafft, das ebenfalls DVT-Aufnahmen erstellt, aber auch dann muss man einen deutlichen Aufpreis einkalkulieren. Eine Prise Freude an exzellenter Diagnostik kann bei dieser Entscheidung behilflich sein. Dagegen lohnt sich die Investition in ein DVT-Gerät bei entsprechender Auslastung zweifelsohne, einem Umstand, dem wir persönlich durch die Gründung einer Apparategemeinschaft, der mittlerweile drei Mund-, Kiefer- und Gesichtschirurgen, zwei Oralchirurgen, mehrere Zahnärzte und Hals-Nasen-Ohrenärzte angehören, Rechnung getragen haben. Die Zahlen bestätigen meine dargestellten und klaren Überlegungen zum Lohn einer Anschaffung: Der Anteil der aus kieferorthopädischen Gründen indizierten DVT-Aufnahmen macht in unserem Zentrum etwa 5 Prozent aus, in unserer kieferorthopädischen Praxis besteht ein Bedarf von ca. 20 DVT-Aufnahmen pro Jahr. Da die Indikation für ein DVT stark fallbezogen ist, schwankt die Häufigkeit von Jahr zu Jahr. Die Chronologie unserer Gemeinschaft beginnt bereits vor einigen Jahren, als die ersten digitalen Volumentomografen auf dem Markt erhältlich waren und auch Fachzeitschriften zunehmend das Thema aufgriffen. Ich machte mir zu dieser Zeit Gedanken über die Nutzung eines DVT, weil mehrere Behandlungsfälle auftraten, bei denen das jeweils angefertigte OPG die reale Situation verlagerter Eckzähne nicht korrekt wiedergab und hieraus Komplikationen bei der Behandlung entstanden. Um diese Problematik zu umgehen, schickte ich in der Folge einige meiner Patienten in den entsprechenden Fällen zur DVT-Aufnahme in eine benachbarte größere Stadt, nachdem ich sie selbstverständlich über die Existenz, den Nutzen und auch die Kosten eines DVT aufgeklärt hatte.

Schnell genoss ich die Vorteile des DVT, während meine Patienten allerdings eine Fahrzeit von fast zwei Stunden zum DVT auf sich nehmen mussten. So reiften meine Gedanken, einen eigenen digitalen Volumentomografen zu erwerben. Genauso schnell, wie ich die Vorteile des DVT kennengelernt hatte, stellte ich allerdings auch fest, dass mein eigener Bedarf an DVT einen wirtschaftlichen Betrieb eines digitalen Volumentomografen nicht zuließ. Ein befreundeter Augenarzt, der mir von seiner Mitgliedschaft in einer Apparategesellschaft erzählte, brachte mich auf die Idee, ebenfalls mehrere Kolleginnen und Kollegen ins Boot zu holen und das DVT gemeinsam zu betreiben.

ANZEIGE

WORLD CLASS ORTHODONTICS®
ORTHO ORGANIZERS® GMBH
BRACED-LETS
Bunte Armbänder mit echten Brackets
Viele Farben, viele Kombinationsmöglichkeiten.
Telefon +49 8381 89095-0 · www.w-c-o.de

Nach Gesprächen mit Kieferchirurgen, implantologisch tätigen Zahnärzten und Hals-Nasen-Ohren-Ärzten wurde klar, dass ein deutlicher Bedarf für ein DVT in Neumünster besteht. Dieser Erkenntnis folgten viele Mühen: Es musste u. a. ein geeignetes DVT, das den verschiedensten Ansprüchen der beteiligten Fachbereiche genüge, ausgerechnet und eine passende Rechtsform für die Apparategemeinschaft entwickelt werden. Im Juni 2010 war es dann so weit – das DVT-Diagnosezentrum Holstein nahm seine Arbeit auf. Neben der generellen Investitionsbereitschaft sollte man für die DVT-Anschaffung auch Zeit einkalkulieren, die man zweifelsohne von der Kaufentscheidung bis zur Inbetriebnahme eines Gerätes ausreichend benötigt. Ich selbst habe aufgrund der hohen Kosten fast ein Jahr mit der Entscheidung gerungen, ob und falls ja, welches Gerät ich anschaffe. Zwar war der bei uns installierte 3D Accuitomo 170 (Fa. Morita) seinerzeit eines der teuersten Geräte auf dem Markt, dafür versprach er aber nach Eva-

luierung der Literatur beste Aufnahmen und darüber hinaus eine relativ geringe Strahlenbelastung und noch wichtiger, er hielt diese Versprechungen. Es folgten die üblichen Preisverhandlungen über das Gerät, parallel wurde die bereits genannte Rechtsform der Apparategemeinschaft entwickelt. Die Bedingungen des Strahlenschutzes einzuhalten, war für uns aufgrund der Ausgangssituation mit einem sehr großen Röntgenraum inklusive Tubusgerät, OPG und Fernröntgen ein Leichtes, sodass die üblichen Abnahmeprüfungen nach Installation des DVT erfolgreich waren. Eine ausführliche Einweisung der Praxismitarbeiter und mir in die Benutzung des Gerätes wurde seitens des Herstellers durchgeführt.

Klinisches Fallbeispiel

Die 11-jährige Patientin stellte sich Anfang 2010 in unserer Praxis zur kieferorthopädischen Beratung vor. Die klinische Untersuchung zeigte u. a. ein Fehlen des Zahnes 12. Die Röntgendiagnostik ergab neben einer geringfügigen Verlagerung des Zahnes 13 eine scheinbare Deformation des Zahnes 12. Der Zahn 35 fehlte (Abb. 1). Nachdem der Zahnwechsel weitgehend abgeschlossen war, empfahl ich der Mutter die Anfertigung eines DVT, um die Form des Zahnes 12 und seine Beziehung zu 13 näher zu untersuchen. Bereits die gerenderten Aufnahmen machten eine deutliche Abknickung der Wurzel von 12 nach distal und palatinal deutlich, der Zahn 13 lag nach palatinal verlagert (Abb. 2 und 3). In den Schnitten zeigten sich nicht nur die Abwinkelung der Krone, sondern auch Resorptionen am Zahn 12 (Abb. 4–8). Als Therapie entschieden wir uns für einen Erhalt des Zahnes 12. Er sollte so eingestellt werden, dass die Wurzel von 12 achsengerecht steht, damit sie den Zahn 13 nicht bei der Eruption behindert, die Krone von 12 würde dann nach distal gekippt sein. Später wäre es möglich, den Zahn durch konservierende bzw. prothetische Maßnahmen in seiner Form entsprechend anzupassen. Parallel sollte der Zahn 13 eingeordnet werden, wir vermuteten, dass er von selbst eruptieren würde. Als Behandlungsmittel wählten wir eine Multibracketapparatur. Das Bracket auf dem Zahn 12 wurde so gesetzt, dass die Wurzel achsengerecht steht, es wurde also anguliert auf die Krone gesetzt. Nachdem die Wurzel von Zahn 12 aufgerichtet worden war, öffneten wir mittels einer Druckfeder die Lücke Regio 13. Kurze Zeit später eruptierte der Zahn 13 und er konnte eingeordnet werden. Nach der Einordnung von Zahn 13 erstellten wir ein OPG (Abb. 9). Hier zeigte sich eine orthograde Stellung der Wurzel von 12, die Wurzelspitze zeigte Resorptionen.

Resümee

In der Kieferorthopädie kann wie in anderen zahnmedizinischen Fachdisziplinen auch dank moderner Gerätetechnik eine DVT-Aufnahme bei Beachtung der „rechtfertigenden Indikation“ als ein effizientes diagnostisches Mittel eingesetzt werden. Dennoch ist das DVT hier noch kein Standard: Zum einen ist dies begründet in den Abrechnungsmöglichkeiten, den Investitionskosten und der Strahlenexposition, zum anderen ist ein DVT in der Kieferorthopädie nur in wenigen Fällen notwendig. Ist eine DVT-Aufnahme aber eindeutig indiziert, bietet sie im Gegensatz zur 2-D-Röntgendiagnostik ein deutliches Mehr an Informationen, die auf die Behandlungsplanung und den Behandlungsverlauf einen eindeutigen Einfluss haben und auf die ich in diesen Fällen nicht mehr verzichten möchte. Dem Patienten kann durch eine schlüssige Argumentationskette die Notwendigkeit einer DVT-Aufnahme ebenso erfolgreich plausibel gemacht werden, wie sich die Investitionskosten eines DVT-

rätes im Gegensatz zur kieferorthopädischen Einzel- oder Gemeinschaftspraxis in einer Geräteteilgemeinschaft sinnvoll bezahlt machen. KN

KN Kurzvita

Dr. Ortwin Babendererde
[Autoreninfo]

KN Adresse

Dr. Ortwin Babendererde
Hinter der Kirche 5
24534 Neumünster
Tel.: 04321 42295
www.dr-babendererde.net

ANZEIGE

Effizienz mit Leichtigkeit

ivoris® ortho plus

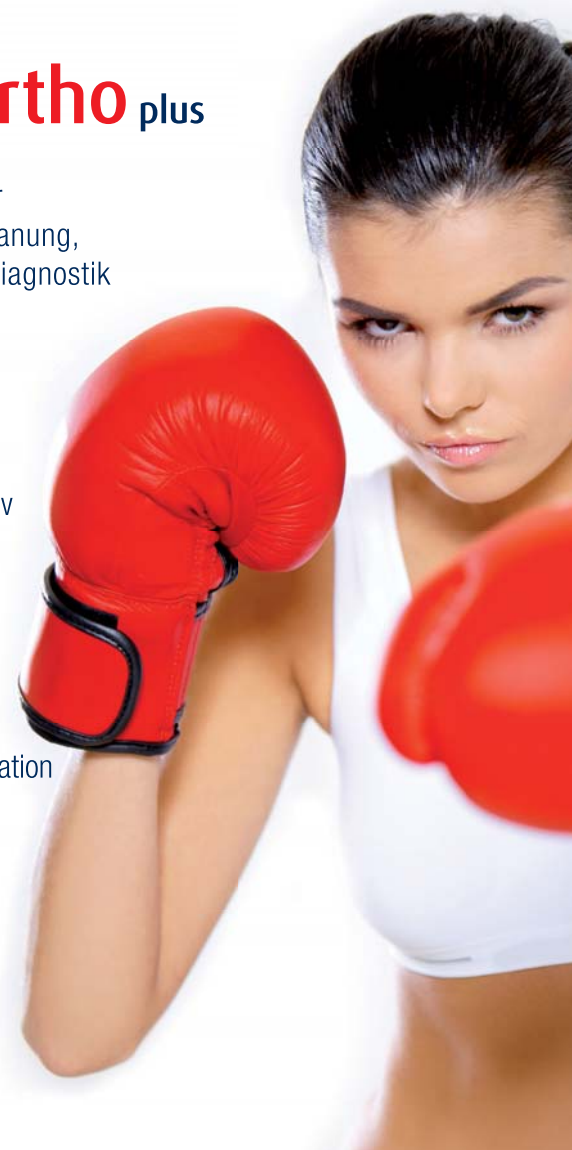Komplett-Paket für Dokumentation, Planung, Abrechnung und Diagnostik

Neue Power:

ivoris® touch
effizient und intuitiv
Touchbedienung
auch mobil

ivoris® connect
Schnittstelle zu
iie-Systemen
Patientenkommunikation

ivoris® analyze
sichere Diagnostik
und mehr Leistung
mit SQL und 3D



DentalSoftwarePower

Computer konkret
DentalSoftwarePower

Telefon: 03745 7824 33
ivoris@computer-konkret.de

praxis
upgrade