

Kombiniert kieferorthopädisch-kieferchirurgische Therapie

Dr. Michael K. Thomas und Prof. em. Dr. Rainer-Reginald Miethke zeigen im Rahmen einer dreiteiligen Artikelserie, in der jeweils eine klinische Patientenbehandlung vorgestellt wird, was sich mit chirurgisch unterstützten Kombinationsbehandlungen erreichen lässt.

Teil 2

Erwachsene Patientin mit einer Angle II/1 und tiefem Biss

Während das erste der drei angekündigten Behandlungsbeispiele von einer jungen Erwachsenen mit einer Angle III handelte, soll im Folgenden die kieferorthopädisch-kieferchirurgische Therapie einer älteren Erwachsenen mit einer Angle II/1 und tiefem Biss vorgestellt werden. Wiederrum wäre es kaum möglich gewesen, das gleiche Behandlungsergebnis ohne kieferchirurgische Intervention zu erreichen. Auch hier liegt keine spektakuläre Dysgnathie vor, sondern eine Kieferfehlstellung, wie sie allen Kieferorthopäden vertraut ist.

Anamnese

Die Patientin G. I. war bei Behandlungsbeginn 51 Jahre alt. Sie fühlte sich vor allem durch ihren großen Überbiss und ihre „unschön wirkenden“ Schneidezähne beeinträchtigt. Ihre allgemeinmedizinische Anamnese war unauffällig; zahnmedizinisch berichtete die Patientin dagegen über eine andauernde Parodontitis, umfangreichen Kronen- und Brückenersatz sowie eine feste Haltespange im Unterkiefer, die zehn Jahre zuvor nach einer kieferorthopädischen Behandlung anderenorts befestigt worden war.

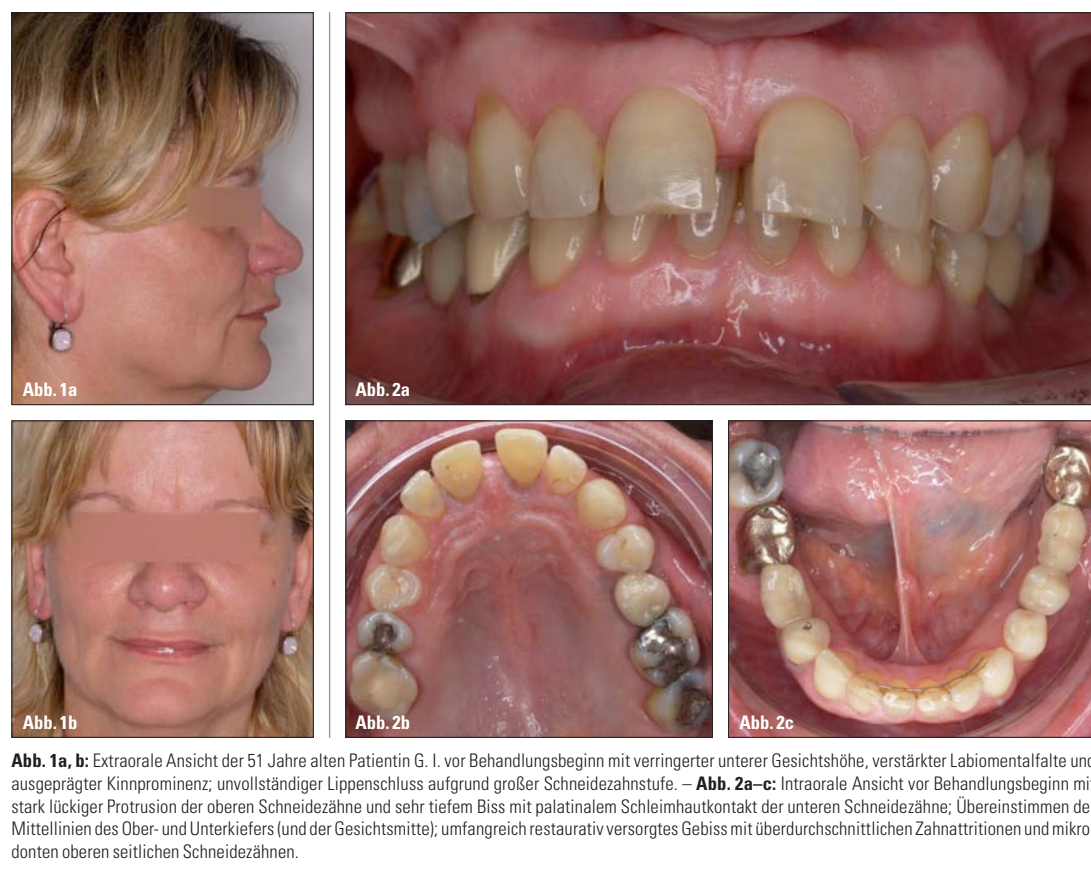

Abb. 1a, b: Extraorale Ansicht der 51 Jahre alten Patientin G. I. vor Behandlungsbeginn mit verringerter unterer Gesichtshöhe, verstärkter Labiomentalfalte und ausgeprägter Kinnprominenz; unvollständiger Lippenschluss aufgrund großer Schneidezahnstufe. – Abb. 2a–c: Intraorale Ansicht vor Behandlungsbeginn mit stark lückiger Protrusion der oberen Schneidezähne und sehr tiefem Biss mit palatinalen Schleimhautkontakt der unteren Schneidezähne; Übereinstimmen der Mittellinien des Ober- und Unterkiefers (und der Gesichtsmitte); umfangreich restaurativ versorgtes Gebiss mit überdurchschnittlichen Zahnattritionen und mikrodonten oberen seitlichen Schneidezähnen.

Klinischer Befund

Extraoral ließ die Patientin eine verringerte untere Gesichtshöhe, eine verstärkte Labiomentalfalte und eine ausgeprägte Kinnprominenz erkennen; hinzu kam aufgrund der großen horizontalen

Schneidezahnstufe ein unvollständiger Lippenschluss (Abb. 1a und b).

Intraoral fiel zunächst eine stark lückige Protrusion der oberen Schneidezähne ins Auge. Die fehlende Schneidezahnabstützung hatte durch eine Extrusion der mandibulären Frontzähne zu einem sehr tiefen Biss mit palatinalen Schleimhautkontakt geführt (Abb. 2a bis c). Beidseits bestand ein Distalbiss von mehr als 1/2 Prämolarenbreite. Die Mittellinien des Ober- und Unterkiefers stimmten (fast) miteinander und der Gesichtsmitte überein.

Insgesamt war das Gebiss dieser Patientin vielfach restaurativ versorgt worden, und es wies gleichzeitig überdurchschnittliche Zahnattritionen auf. Die oberen seitlichen Schneidezähne waren mikrodont. Eine IKP-RKP-Diskrepanz bestand nicht; insgesamt war die Kiefergelenkfunktion unauffällig.

Das OPG zeigte (abgesehen von den Weisheitszähnen) ein – wahrscheinlich exogen bedingtes – Fehlen der Zähne 16, 36 und 45 sowie einen allgemeinen horizontalen Attachmentverlust von etwa 25% ohne lokale Exazerbationserscheinungen (Abb. 3).

Fernröntgenologisch standen ein ANB-Winkel von 6° und ein WITS-Wert von 5 mm im Vordergrund, die auf den skelettalen Charakter des Distalbisses der Patientin verwiesen. Die Protrusion der oberen Schneidezähne zur Oberkieferene betrug 134° (Norm = 110°). Auch die Schneidezähne des Unterkiefers waren (in Relation zur Unterkieferenebene) protru-

diert, wenngleich mit 101° (Norm = 95°) deutlich weniger als die des Oberkiefers. Folge dieser bimaxillären Protrusion war ein mit 117° (Norm = 135°) deutlich verkleinerter Interinzisalwinkel (Abb. 4).

Der reduzierte Grundebenen- und Kieferwinkel mit 8° respektive 116° (Norm 20° respektive 123°) kann als Beleg für den insgesamt deutlich horizontalen Gesichtsschädelaufbau der betroffenen Patientin gewertet werden.

Ätiologie

Für die Ätiologie der Dysgnathie der betroffenen Patientin sollte – wie bei jedem skelettalen Distalbiss – ein multifaktorielles genetisches System mit additiver Polygenie und exogenem Schwellenwerteffekt in Betracht gezogen werden. Als ein exogener Effekt kann hier die Einlagerung der Unterlippe zwischen die Schneidezähne beider Kiefer in Betracht gezogen werden. Der tiefe Biss mit den entsprechenden Folgen dürfte seine Ursache primär im brachycephalen Schädelaufbau der Patientin und sekundär in der fehlenden Schneidezahnabstützung haben.

Diagnose

Unvollständiges, restaurativ versorgtes, parodontal geschädigtes bleibendes Gebiss; Angle II/1 mit bimaxillärer, vorwiegend maxillärer lückiger Schneidezahnprotrusion und stark tiefem Biss mit palatinalen Schleimhautkontakt der Unterkieferinzisivi sowie zahlreichen Einzelzahnabweichungen.

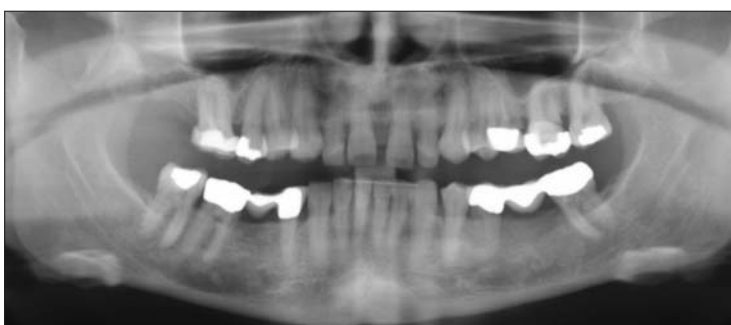


Abb. 3: OPG vor Behandlungsbeginn mit fehlenden Zähnen 16, 36 und 45 sowie allgemeinem horizontalen Attachmentverlust von etwa 25% ohne lokale Einbrüche.

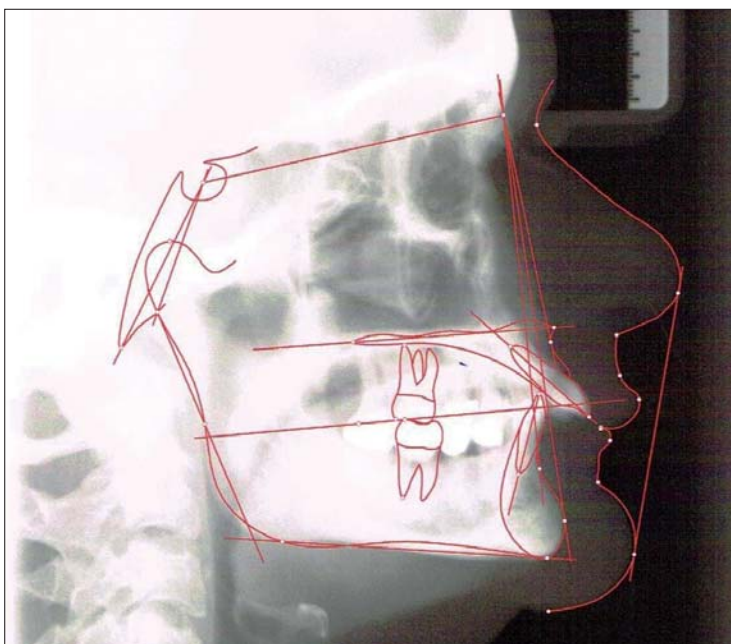


Abb. 4: Durchgezeichnete Fernröntgenseitenaufnahme vor Behandlungsbeginn mit vergrößertem ANB-Winkel und WITS-Wert als Indiz für einen skelettalen Distalbiss. Starke Protrusion der oberen und weniger ausgeprägte der unteren Schneidezähne (in Relation zur Oberkieferenebene beziehungsweise zur Unterkieferenebene) mit deutlich verkleinertem Interinzisalwinkel. Brachycephaler Gesichtsschädelaufbau mit reduziertem Grundebenen- und Kieferwinkel.

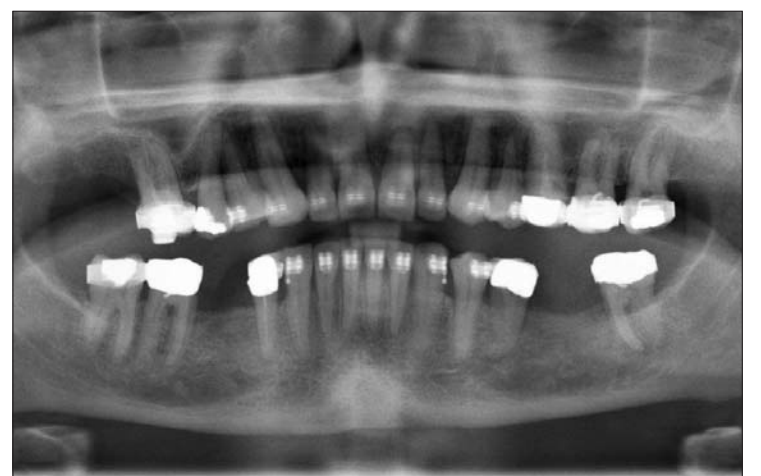

Abb. 5: OPG während der kieferorthopädischen Behandlung mit getrennten Brücken/entfernten Brücken-zwischengliedern.

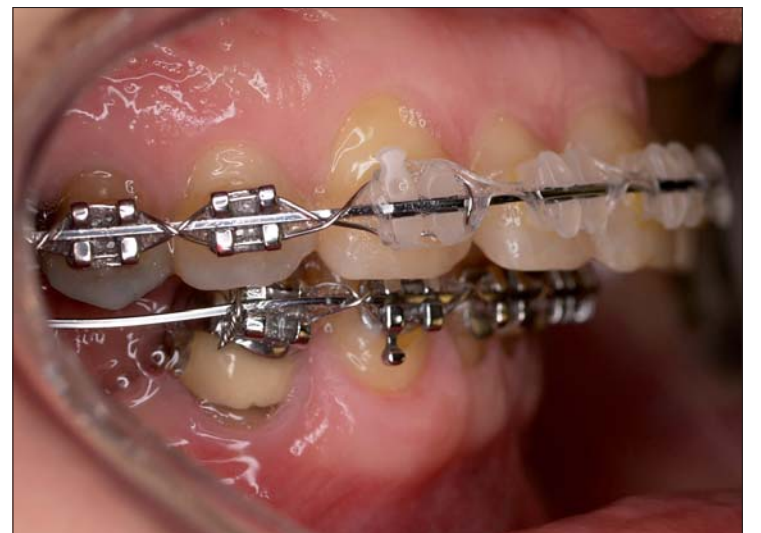

Abb. 6: Intraorale Ansicht der Patientin G. I. vor dem kieferchirurgischen Eingriff mit festsitzender Apparatur (MBT-System [Victory™- bzw. Clarity™-Brackets], Slotgröße $0,022'' \times 0,028''$, $0,019'' \times 0,025''$ Stahlbögen, fortlaufende 8er Stahldrahtligaturen bzw. elastische Zugketten, Fa. 3M Unitek) in situ.

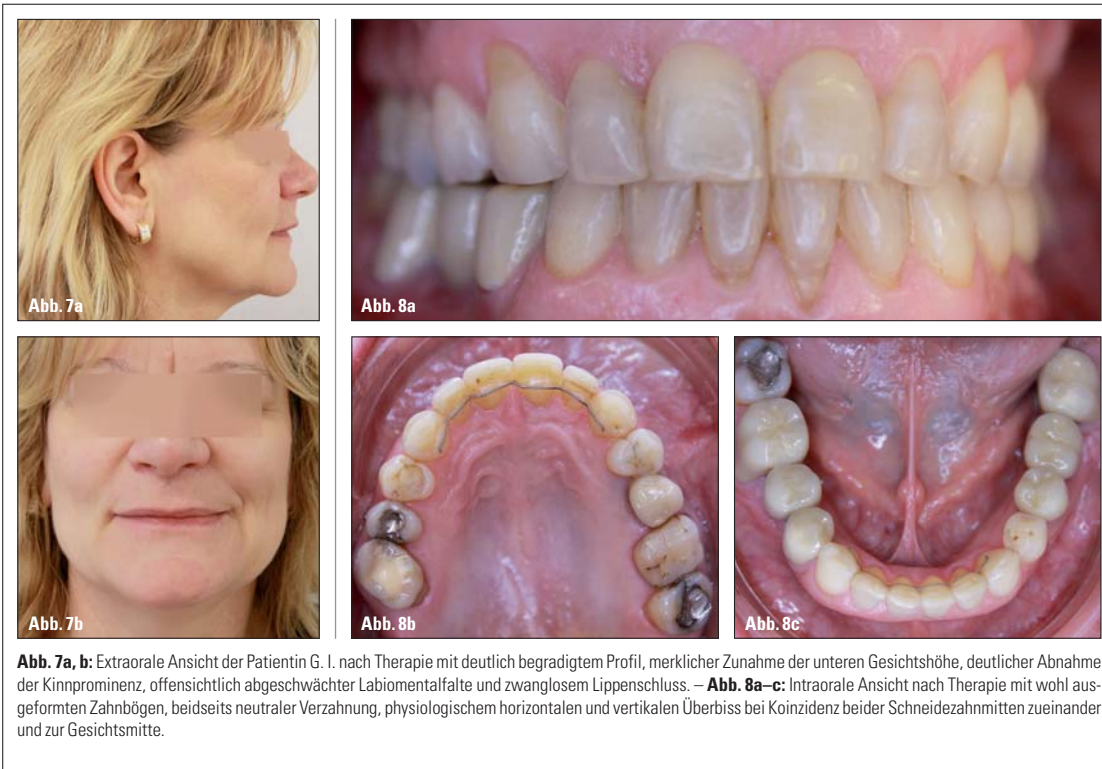

Abb. 7a, b: Extraorale Ansicht der Patientin G. I. nach Therapie mit deutlich begradigtem Profil, merklicher Zunahme der unteren Gesichtshöhe, deutlicher Abnahme der Kinnprominenz, offensichtlich abgeschwächter Labiomentalfalte und zwanglosem Lippenschluss. – **Abb. 8a–c:** Intraorale Ansicht nach Therapie mit wohl ausgeformten Zahnbögen, beidseits neutraler Verzahnung, physiologischem horizontalen und vertikalen Überbiss bei Koinzidenz beider Schneidezähnmitten zueinander und zur Gesichtsmitte.

Behandlungsplan

Die Therapie sah ein Ausformen und Koordinieren der Zahnbögen mit festsitzenden Apparaturen in allen drei Raumebenen vor. Dazu mussten zunächst die Brücken getrennt und die Brückenzwischenglieder entfernt werden (Abb. 5). Nach der Einzelkieferkorrektur sollte die distale Kieferlage operativ mit einer sagittalen Spaltung des Unterkiefers und Vorverlagerung des distalen Anteils (sogenannte umgekehrte Obwegeser-Dal Pont Operation) beseitigt werden. Anschließend war eine Idealisierung geplant, die gleichzeitig dazu dienen sollte, die Patientin auf die folgende, definitive und optimale restaurative Versorgung vorzubereiten. Eine permanente Retention sollte das erreichte Ergebnis sichern.

Therapieverlauf

Die Behandlung der Patientin G. I. begann mit dem Eingliedern einer festsitzenden Apparatur (Brackets und Bänder des MBT-Systems, Slotgröße 0,022" x 0,028", Firma 3M Unitek) und einer aufsteigenden Sequenz von Nitinolbögen. Nach vier Monaten wurde das Ausformen der Einzelkiefer mit zunehmend slotfüllenden Stahl(kant)bögen fortgesetzt (Abb. 6), sodass 14 Monate nach Therapiebeginn die Umstellungsosteotomie erfolgen konnte. Die nachfolgende kieferorthopädische Feinjustierung erstreckte sich über 13 Monate. Die abschließenden Maßnahmen umfassten: Entfernung der Osteosyntheseplat-

ten, Entfernen der kieferorthopädischen Apparatur, Einfügen von Adhäsivretainern in beiden Kiefern sowie Eingliedern des endgültigen Zahnersatzes. Gesamtdauer der aktiven Therapie = 34 Monate.

Behandlungsergebnis

Extraoral ist das Profil der Patientin G. I. deutlich begradigt, und die untere Gesichtshöhe hat merklich zu-, die Kinnprominenz deutlich abgenommen. Auch die Labiomentalfalte scheint abgeschwächt, was sich gut durch die Bisshebung erklären lässt. Der Lippenschluss ist nun zwanglos vollständig (Abb. 7a und b).

Die **intraoralen** Ansichten zeigen wohlausgeformte Zahnbögen, eine beidseits neutrale Verzahnung, einen physiologischen horizontalen und (abgestützten) vertikalen Überbiss bei Koinzidenz beider Schneidezähnmitten zueinander und zur Gesichtsmitte (Abb. 8a bis c).

Das **OPG** belegt insgesamt eine fast vollständige parallele Stellung aller Zahnwurzeln ohne erkennbare Resorptionen. Die parodontale Situation ist praktisch unverändert; die Zähne 36 und 45 sind durch Einzelzahnimplantate ersetzt worden (Abb. 9). Die **Fernröntgenseitenaufnahme** weist eine deutlich verbesserte

skelettale und dentoalveoläre Konstellation auf. Der ANB-Winkel wurde von 6° auf 0° und der WITS-Wert von 5mm auf -5mm reduziert, die Protrusion der oberen Schneidezähne zur Oberkieferenebene auf 116°. Die Schneidezähne des Unterkiefers stehen mit 97° fast regelrecht zur Unterkieferenebene. Durch die beidkiefrige Aufrichtung der Schneidezähne beträgt der Interinzisalwinkel nun nahezu physiologische 131° (Abb. 10).

Grundebenen- und Kieferwinkel haben mit 15° respektive 129° erheblich zugenommen. Diese Winkelvergrößerung bewirkte, dass der Gesichtsschädelaufbau nun eher im Bereich des Mesofazialen liegt. Alle voran stehenden röntgenologischen Feststellungen werden durch die Überlagerung der Durchzeichnungen der Fernröntgenanfangs- und -abschlussaufnahme bestätigt (Abb. 11).

Zusammenfassend kann die Behandlung als erfolgreich angesehen werden, denn Patientin und Behandler waren mit dem erzielten Ergebnis zufrieden. **KN**

* Alle kieferchirurgischen Maßnahmen erfolgten durch Christian Marks, Facharzt für Mund-, Kiefer-, Gesichtschirurgie, Berlin

KN Kurzvita



Dr. Michael K. Thomas
[Autoreninfo]





Prof. em. Dr. Rainer-Reginald Miethke
[Autoreninfo]



KN Adresse

Dr. Michael K. Thomas
Prof. em. Dr. Rainer-Reginald Miethke
MUNDWERK Die Kieferorthopäden
Clayallee 330
(Zehlendorfer Welle)
14169 Berlin
Tel.: 030 801995-0
Fax: 030 801995-59
info@mundwerk.de
www.mundwerk.de

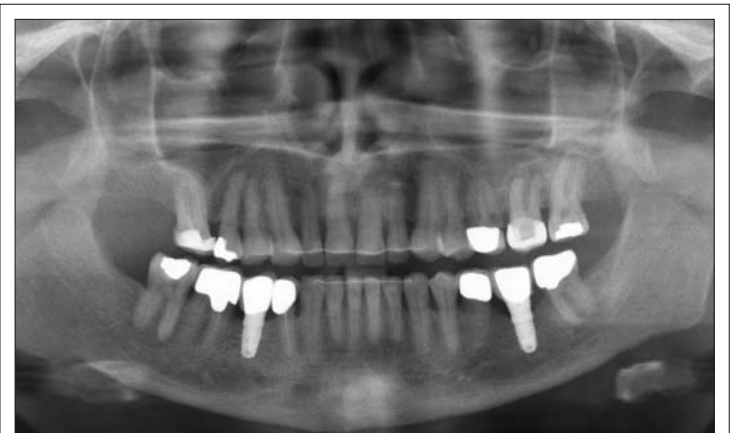


Abb. 9: OPG nach Therapie mit praktisch paralleler Zahnwurzelstellung ohne Resorptionen, unveränderter parodontaler Situation und Ersatz der Zähne 36 und 45 durch Einzelzahnimplantate.

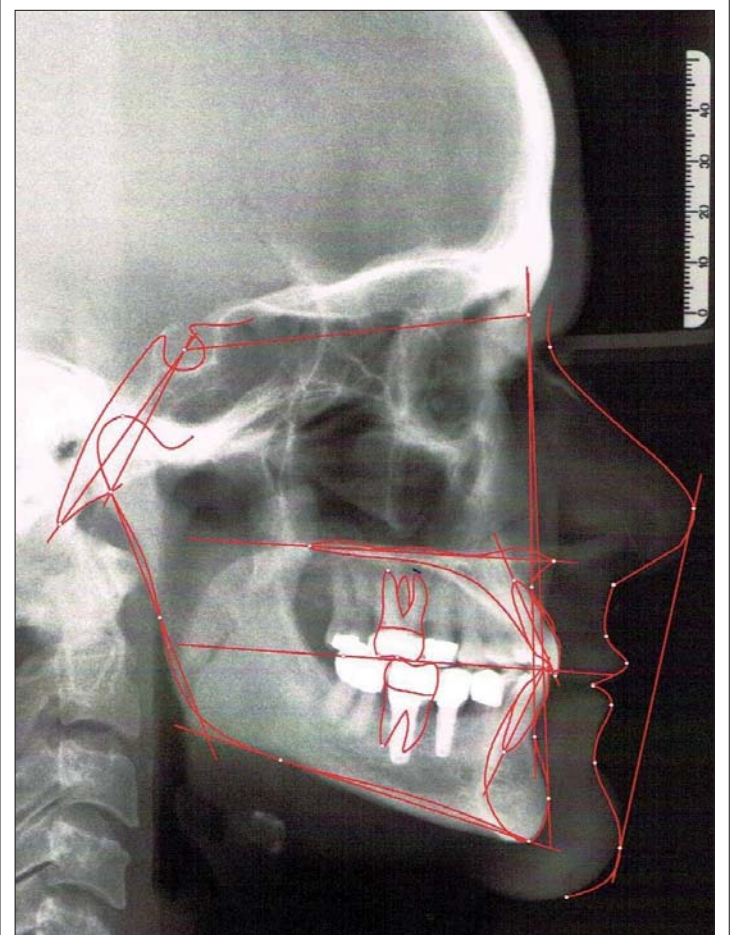


Abb. 10: Durchgezeichnete Fernröntgenseitenaufnahme nach Therapie mit deutlicher Reduktion des ANB-Winkels, des WITS-Wertes und der Protrusion der oberen Schneidezähne; fast regelrechte Stellung der unteren Schneidezähne und nahezu physiologischer Interinzisalwinkel. Erhebliche Zunahme des Grundebenen- und Kieferwinkels.

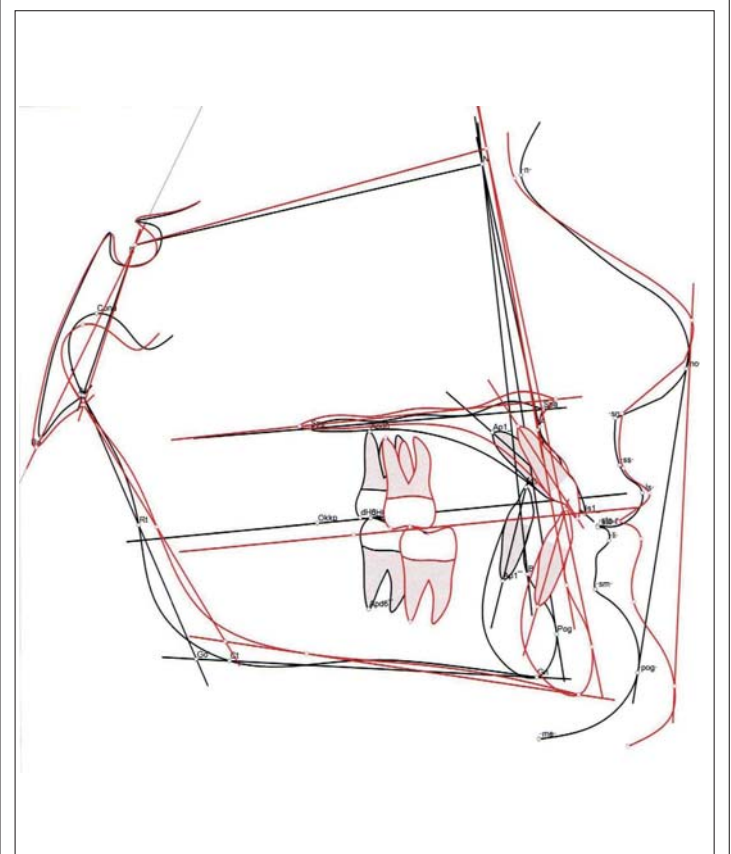


Abb. 11: Die Überlagerung der Durchzeichnungen der Fernröntgenanfangs- und -abschlussaufnahme belegt die Veränderungen, die die kieferorthopädisch-kieferchirurgische Kombinationsbehandlung bewirkt hat.