

Kombiniert kieferorthopädisch-kieferchirurgische Therapie

Dr. Michael K. Thomas und Prof. em. Dr. Rainer-Reginald Miethke zeigen im Rahmen einer dreiteiligen Artikelserie, in der jeweils eine klinische Patientenbehandlung vorgestellt wird, was sich mit chirurgisch unterstützten Kombinationsbehandlungen erreichen lässt.

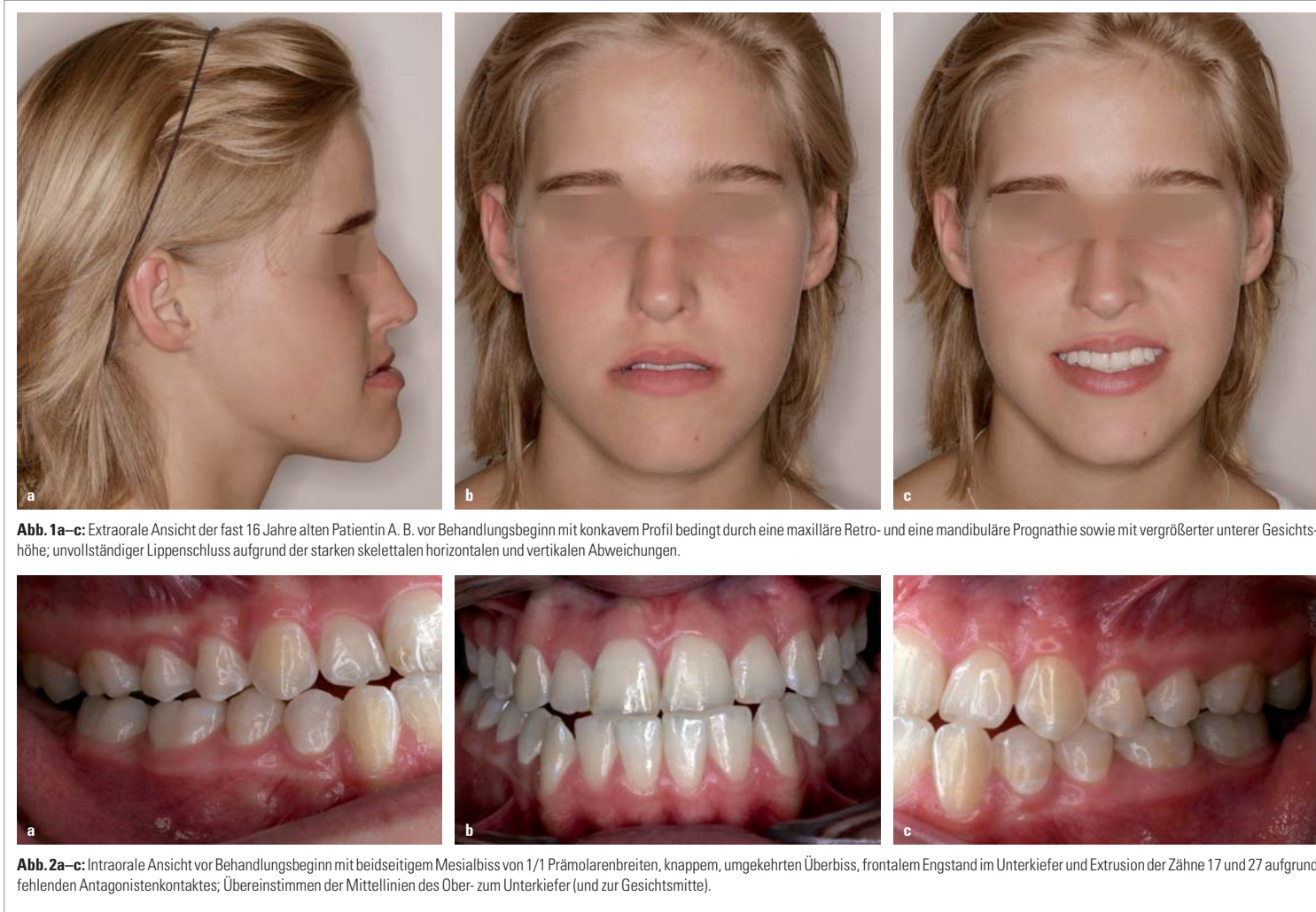


Abb. 1a–c: Extraorale Ansicht der fast 16 Jahre alten Patientin A. B. vor Behandlungsbeginn mit konkavem Profil bedingt durch eine maxilläre Retro- und eine mandibuläre Prognathie sowie mit vergrößerter unterer Gesichtshöhe; unvollständiger Lippenschluss aufgrund der starken skelettalen horizontalen und vertikalen Abweichungen.

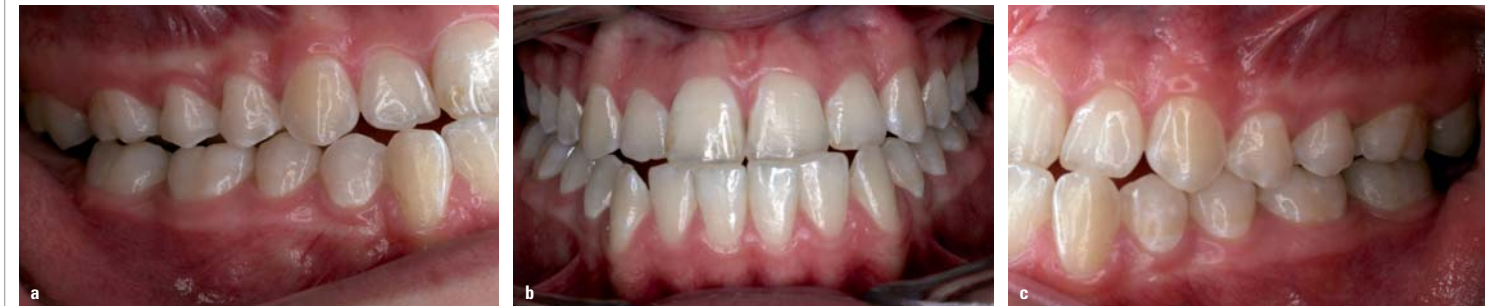

Abb. 2a–c: Intraorale Ansicht vor Behandlungsbeginn mit beidseitigem Mesialbiss von 1/1 Prämolarenbreiten, knappem, umgekehrten Überbiss, frontalem Engstand im Unterkiefer und Extrusion der Zähne 17 und 27 aufgrund fehlenden Antagonistenkontaktes; Übereinstimmen der Mittellinien des Ober- zum Unterkiefer (und zur Gesichtsmitte).

Teil 3

Junge Erwachsene mit einer Angle-Klasse III

Bei dem letzten der drei angekündigten Behandlungsbeispiele handelt es sich wiederum um eine junge Erwachsene mit einer Angle III. Im Gegensatz zu der ersten Patientin lag bei der hier vorgestellten eine stärker ausgeprägte relative mandibuläre Prognathie vor, die darüber hinaus

von einer erheblichen vertikalen Überentwicklung charakterisiert war. Auch in diesem Falle wäre es sicher unmöglich gewesen, das gleiche Behandlungsergebnis ohne kieferchirurgische Begleittherapie zu erreichen.

Anamnese

Die Patientin A. B. war bei Behandlungsbeginn fast 16 Jahre alt. Sie fühlte sich in ihrem Aussehen vor allem durch ihren um-

gekehrten Überbiss und ihren „vorstehenden“ Unterkiefer beeinträchtigt. Ihre allgemeinmedizinische Anamnese war unauffällig. Zahnmedizinisch berichtete die Patientin, dass sie etwa zwei Jahre zuvor andersorts bereits einmal kieferorthopädisch behandelt worden sei. Die Patientin hatte eine sehr gute Mundhygiene, nahm regelmäßig Prophylaxeterminale wahr und hatte ein kariesfreies Gebiss.

Klinischer Befund

Extraoral ließ die Patientin ein konkaves Profil bedingt durch eine maxilläre Retro- und eine mandibuläre Prognathie erkennen. Hinzu kamen eine vergrößerte untere Gesichtshöhe und aufgrund der starken skelettalen Abweichungen ein unvollständiger Lippenschluss (Abb. 1a bis c).

Intraoral wies die Patientin (abgesehen von den Weisheitszähnen) ein vollständiges Gebiss mit einem beidseitigen Mesialbiss von 1/1 Prämolarenbreiten und einem knappen, umgekehrten Überbiss auf. Zusätzlich waren ein frontaler Engstand im Unterkiefer und eine Extrusion der Zähne 17 und 27 aufgrund fehlenden Antagonistenkontaktes zu konstatieren (Abb. 2a bis c). Die Mittellinien des Ober- und Unterkiefers stimmten miteinander und mit der Gesichtsmitte überein. Funktionell waren ein viszerales Schluckmuster und eine geringgradige anteriore Diskusverlagerung mit gelegentlichem Knacken festzustellen; eine IKP-RKP-Diskrepanz bestand nicht.

Das **OPG** zeigte (abgesehen von den Weisheitszähnen im Unterkiefer) ein vollständiges Gebiss mit anscheinend leichten Wurzelabrundungen der Zähne 12, 11, 21 (Abb. 3). Ferner springt auch hier die Verlängerung der Zähne 17 und 27 ins Auge.

Fernröntgenologisch standen ein ANB-Winkel von -4° und ein

WITS-Wert von -11 mm im Vordergrund, die auf den skelettalen Charakter des Mesialbisses der Patientin verwiesen. Die oberen Schneidezähne waren (zur Oberkieferenebene) mit 122° (Norm = 110°) deutlich protrudiert, die Schneidezähne des Unterkiefers dagegen (in Relation zur Unterkieferenebene) mit 78° (Norm = 95°) stark retrudiert. Der Interinzisalwinkel lag mit 130° (Norm = 135°) fast im physiologischen Bereich (Abb. 4).

Der vergrößerte Grundebenen- und Kieferwinkel mit 30° respektive 146° (Norm 20° respektive 123°) können als Belege für den insgesamt deutlich vertikalen Gesichtsschädelaufbau der betroffenen Patientin gewertet werden.

Ätiologie

Es liegen eine maxilläre Retrognathie kombiniert mit einer mandibulären Prognathie vor, wobei gleichzeitig deutliche dentoalveoläre Kompensationen zu verzeichnen sind. Für die Angle III der betroffenen Patientin sollte – wie bei jedem Mesialbiss – ein multifaktorielles genetisches System mit additiver Polygenie und exogenem Schwellenwerteffekt in Betracht gezogen werden, besonders da sich eine erbliche Belastung in der näheren Familie nicht eruieren ließ. Als ein exogener Effekt – vor allem auch im Hinblick auf den geringen vertikalen Überbiss – kann das viszerale Schluckmuster (mit wahrscheinlich insgesamt gestörter Zungenfunktion) in Betracht gezogen werden. Der relativ knappe vertikale Schneidezahnüberbiss dürfte sowohl skelettal als auch partiell dentoalveolär (Schneidezahnprotrusion im Oberkiefer) und somit ebenfalls polygen bedingt sein.

Diagnose

Gut gepflegtes, kariesfreies, vollständiges bleibendes Gebiss; Angle III mit knappem, umgekehrten Schneidezahnüberbiss bei Engstand im Bereich der unteren Frontzähne.

Behandlungsplan

Die Therapie sah ein Ausformen und Koordinieren der Zahnbögen mit festsitzenden Apparaturen zur dentoalveolären Dekompensation in allen drei Raumebenen vor. Nach der Einzelkieferkorrektur sollte die Kieferlage operativ mit einer bimaxillären Operation (Le Fort I-Osteotomie im Oberkiefer kombiniert mit einer sagittalen Spaltung des Unterkiefers und Rückverlagerung des distalen Anteiles nach Obwegeser-Dal Pont) beseitigt werden. Anschließend war eine Idealisierung geplant, während die abschließende permanente Retention das erreichte Ergebnis sichern sollte.

ANZEIGE

www.halbich-lingual.de

Thomas Halbich
LINGUALTECHNIK

PATIENTEN
BEHANDLER

inkl. QMS Quick Modul System
schön einfach – einfach schön!
www.halbich-qms.de

Therapieverlauf

Die Behandlung der Patientin A. B. begann mit dem Eingliedern einer festsitzenden Apparatur (Brackets und Bänder des MBT-Systems, Slotgröße .022" x .028", Fa. 3M Unitek) und einer aufsteigenden Sequenz von Nitinol- bzw. wärmeaktivierten Nitinolbögen. Nach neun Monaten wurde die Patientin mit einem slotfüllenden Stahlkantbogen auf den kieferchirurgischen Eingriff vorbereitet, der ein Jahr nach Therapiebeginn erfolgte.

Die nachgeordnete kieferorthopädische Feinjustierung erstreckte sich über sechs Monate. Dabei wurde Platz für die korrekte Aufstellung der Schneidezähne im Unterkiefer durch proximale Schmelzreduktion geschaffen. Die abschließenden Maßnahmen umfassten: Eingliedern eines bimaxillären Positioners sowie Ersatz dieses Positioners vier Monate später durch Schienenpositioner; etwa ein Jahr nach Behandlungsabschluss wurden die Osteosyntheseplatten und die Weisheitszähne entfernt, während die Schienenpositioner durch Adhäsivretainer ersetzt wurden. Gesamtdauer der aktiven Therapie = 19 Monate.

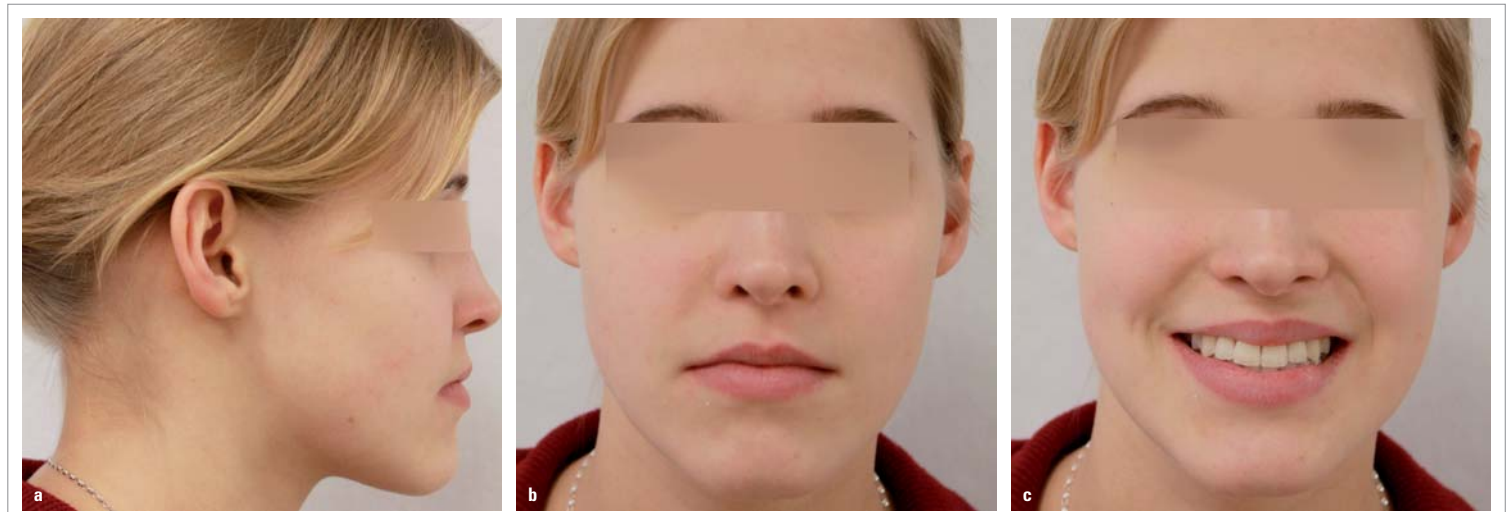

Abb. 5a-c: Extraorale Ansicht der Patientin A. B. nach Therapie mit deutlich begradigtem Profil, doch immer noch relativ großer unterer Gesichtshöhe, mit zwanglosem Lippenschluss und ansprechendem Lachen.

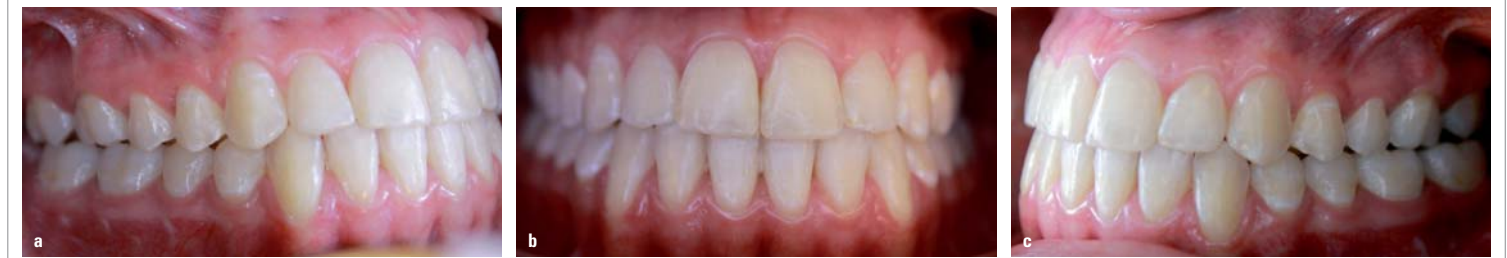

Abb. 6a-c: Intraorale Ansicht nach Therapie mit wohl ausgeformten Zahnbögen, beidseits neutraler, jedoch noch leicht ungesicherter Verzahnung, physiologischem horizontalen und vertikalen Überbiss bei Koinzidenz beider Schneidezahnmitten zu einander und zur Gesichtsmitte.

Behandlungsergebnis

Extraoral ist das Profil der Patientin A. B. deutlich begradigt;

Fortsetzung auf Seite 12 KN

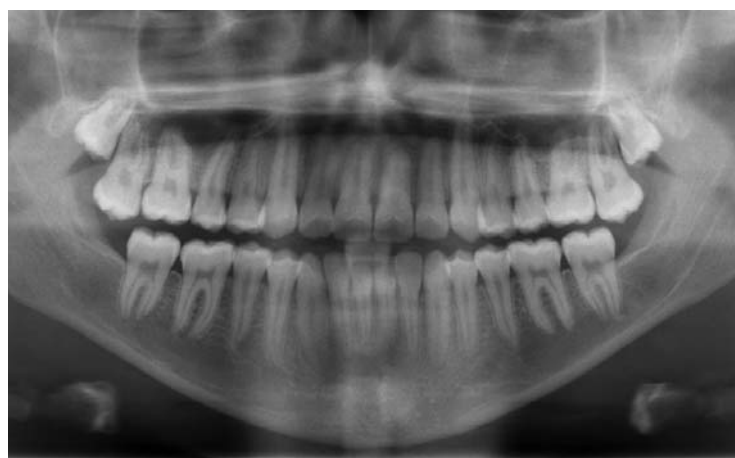


Abb. 3: OPG vor Behandlungsbeginn mit fehlenden Zähnen 38 und 48, Extrusion der Zähne 17 und 27 sowie anscheinend leichten Wurzelabrundungen der Zähne 12, 11, 21.

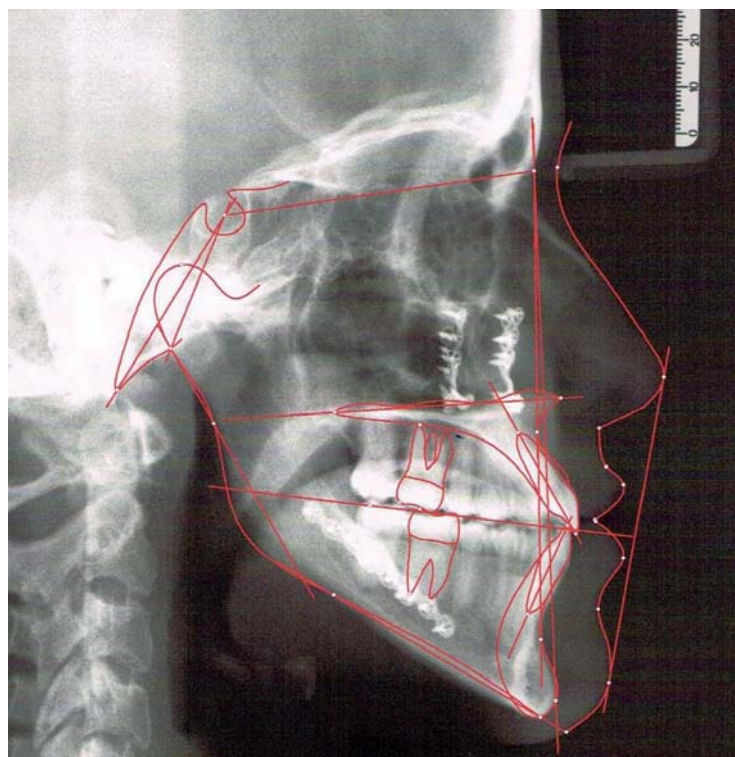


Abb. 4: Durchgezeichnete Ferrnröntgenseitenaufnahme vor Behandlungsbeginn mit vergrößertem negativen ANB-Winkel und WITS-Wert als Indizien für einen skelettalen Mesialbiss. Starke Protrusion der oberen und weniger ausgeprägte Retrusion der unteren Schneidezähne (in Relation zur Oberkieferene beziehungsweise zur Unterkieferenebene). Dolichocephaler Gesichtsschädelaufbau mit stark vergrößertem Grundebenen- und Kieferwinkel.

ANZEIGE



QUALITÄT. SERVICE. EFFIZIENZ.

PRAKTISCHE TIPPS FÜR EIN ERFOLGREICHES PRAXISMANAGEMENT MIT DR. GUIDO SAMPERMANS

08. & 09. Mai 2015 • 05. & 06. Juni 2015
25. & 26. September 2015

Mit progressiven Konzepten in Hinblick auf Service, Qualität und Effizienz sowie mit Nutzung aktuellster digitaler Entwicklungen gilt die Praxis von Dr. Guido Sampermans in Echt (NL) als Musterbeispiel einer „State-of-the-Art“-Einrichtung.

Werfen Sie während eines 2-TAGE-MIKRO-SEMINARS einen exklusiven Blick hinter die Kulissen seiner modernen Praxis und nehmen Sie Anregungen für Ihren Alltag mit. Erleben Sie, wie Sie mit Schlüsselementen wie gelingender Kommunikation, Marketing und Image, Motivations- und Teamarbeit sowie herausragendem Service für zufriedene Patienten die Qualität und den Erfolg Ihrer Einrichtung steigern können.

Tag 1: In-Office Kurs in Echt (NL)
Tag 2: Vortrag und Austausch zum Thema Praxismanagement in Maastricht (NL)

Mehr Informationen zu Kurspaket und Terminen:
American Orthodontics
Lea Sonntag – lsonntag@americanortho.com
+49 7621 1690 82



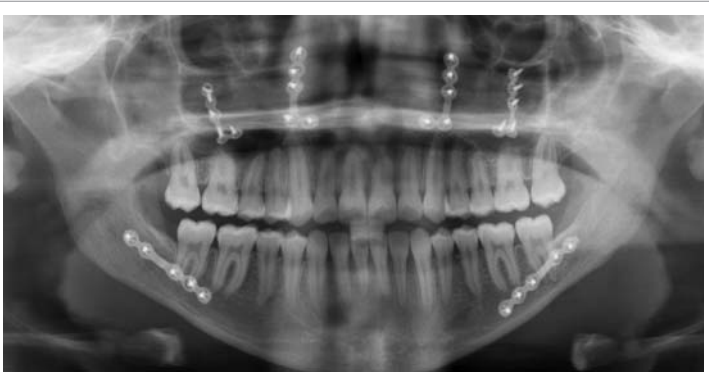

Abb. 7: OPG nach Therapie mit Osteosyntheseplatten, eingereichten Zähnen 17 und 27 und praktisch unveränderter Gesamtsituation.

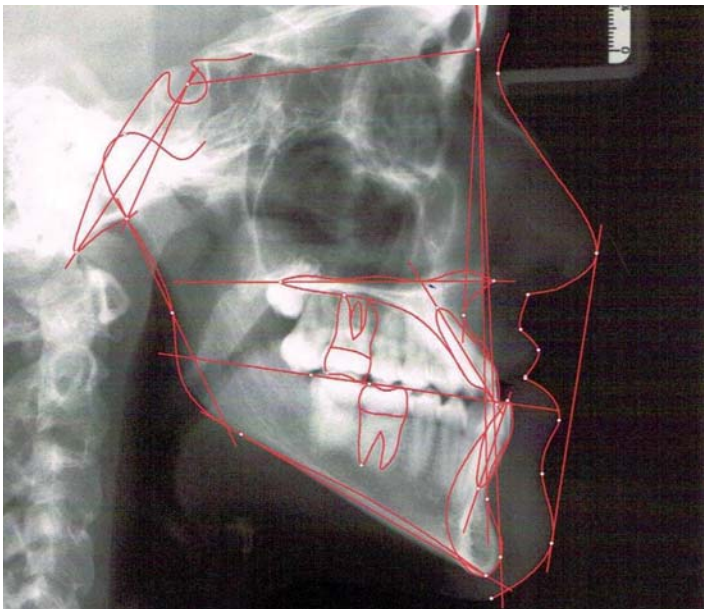


Abb. 8: Durchgezeichnete Fernröntgenseitenaufnahme nach Therapie mit deutlicher Reduktion des ANB-Winkels, des WITS-Wertes und der Protrusion der oberen Schneidezähne; etwa regelrechte Stellung der unteren Schneidezähne in der extrem dünnen Symphyse und praktisch unveränderter vertikaler Gesichtsschädelaufbau.

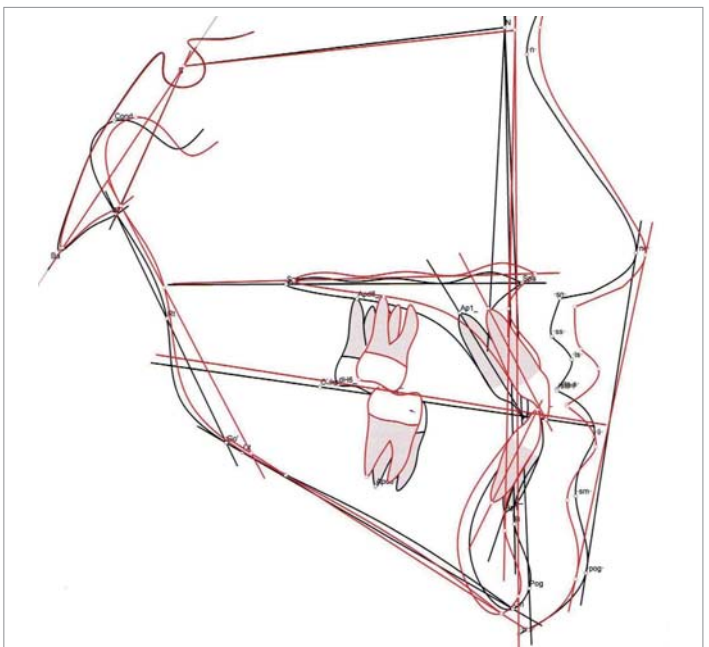
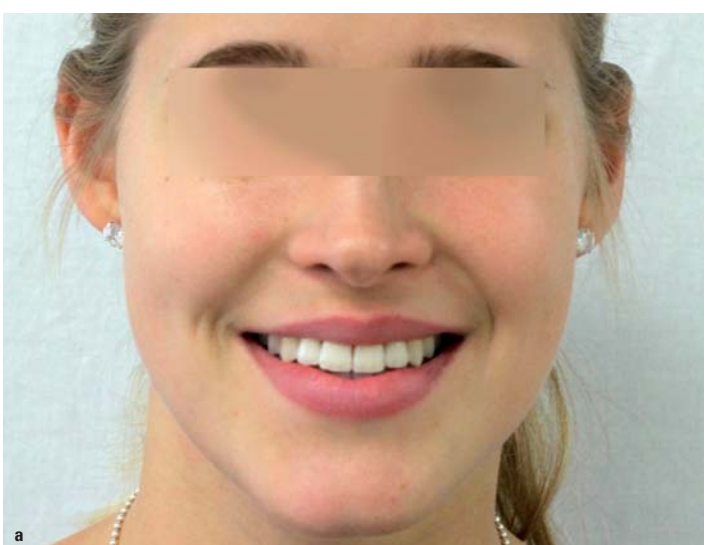
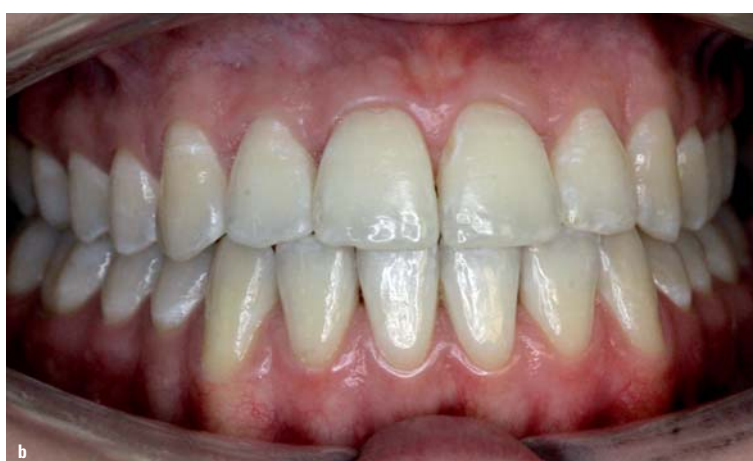
Abb. 9: Die Überlagerung der Durchzeichnungen der Fernröntgenanfängs- (schwarz) und -abschlussaufnahme (rot) belegt die Veränderungen, die die kieferorthopädisch-kieferchirurgische Kombinationsbehandlung bewirkt hat.



a



b

Abb. 10a, b: Extra- (a) und intraorale (b) Frontalansicht, die Pars pro Toto die Behandlungsstabilität belegen.

Nachwort der Autoren

Nachdem unser erster Artikel veröffentlicht worden war, merkte ein sehr aufmerksam-kritischer Leser an, dass der Erfolg einer Behandlung nicht allein durch die Zufriedenheit von Patient und Behandler bewertet werden sollte. Und Recht hat er. Doch kann man den Erfolg einer kieferorthopädischen Behandlung überhaupt bestimmen? Eine international anerkannte Bewertungsmethode ist der PAR-Index. Wenn man ihn bei den drei hier vorgestellten Patientinnen berechnet, ergeben sich folgende Ergebnisse:

<i>Patientin R. D.</i>		
Anfangs-PAR-Wert 33	End-PAR-Wert 2	= 94 % Verbesserung
<i>Patientin G. I.</i>		
Anfangs-PAR-Wert 34	End-PAR-Wert 4	= 88 % Verbesserung
<i>Patientin A. B.</i>		
Anfangs-PAR-Wert 30	End-PAR-Wert 4	= 87 % Verbesserung

Alle drei Behandlungsergebnisse fallen somit in die „Greatly Improved“ (stark verbessert) Kategorie des PAR-Nomogramms. Die durchschnittliche Verbesserung beträgt 90%, wobei diese Berechnung eigentlich unzulässig ist, da ein solcher Mittelwert üblicherweise nur für ein Kollektiv von minimal 30, besser 50 oder noch besser 100 konsekutiven Patienten nach abgeschlossener kieferorthopädischer Behandlung errechnet werden sollte. Anzumerken ist, dass das Ermitteln dieser PAR-Werte durch einen Untersucher (R.-R. M.) erfolgte, der sich mehrfach von Professor Richmond (siehe auch Interview in KN 1+2/2015) kalibrieren ließ. Bei Interesse am PAR-Index empfiehlt es sich, die Webseite <http://www.iqfk.de/> zu besuchen. Hier bei der IQFK werden immer wieder Kalibrierungskurse von Prof. Dr. Stephen Richmond angeboten, der einer der wichtigsten Väter dieses Indexes ist.

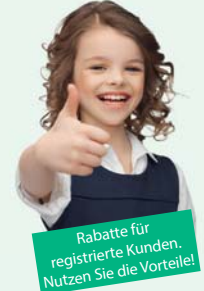KN Fortsetzung von Seite 11

allerdings erscheint die untere Gesichtshöhe immer noch etwas vergrößert (Abb. 5a). Sehr positiv sind jedoch der zwanglose vollständige Lippenschluss (Abb. 5b) und das attraktive Lachen (Abb. 5c). Die **intraoralen** Ansichten zeigen wohl ausgeformte Zahnbögen, eine beidseits neutrale, jedoch nicht ganz gesicherte Verzahnung, einen physiologischen horizontalen und (abgestützten) vertikalen Überbiss bei Koinzidenz beider Schneidezahnmitten zu einander und zur Gesichtsmitte (Abb. 6a bis c). Das **OPG** ist primär gekennzeichnet durch die Osteosyntheseplatten; die Zähne 17 und 27 wurden offensichtlich vertikal in den Zahnbogen eingereiht und okkludieren mit ihrem Hauptantagonisten. Darüber hinaus ist die gesamte Situation praktisch unverändert (Abb. 7). Die **Fernröntgenseitenaufnahme** weist eine deutlich verbesserte skeletale und dentoalveoläre Konstellation auf. Der ANB-Winkel wurde von -4° auf 0° und der WITS-Wert von -11 mm auf -6 mm reduziert, die Protrusion der oberen Schneidezähne zur Oberkieferenebene auf 116° . Die Schneidezähne des Unter-

kiefers sind mit 84° zur Unterkieferenebene anscheinend immer noch retrudiert. Das dürfte jedoch eher eine Folge des sehr steilen Unterkieferrandes sein, wenn man die Stellung der unteren Inzisivi in der extrem schlanke Symphyse in Betracht zieht (Abb. 8). Die gesamten vertikalen Parameter veränderten sich nur sehr gering. Alle voran stehenden röntgenologischen Feststellungen werden durch die Überlagerung der Durchzeichnungen der Anfangs- und -abschlussaufnahme bestätigt (Abb. 9). Zusammenfassend kann die Behandlung als erfolgreich angesehen werden, denn der PAR-Index wurde um 87% verbessert. Es überrascht daher sicher nicht, dass Patientin und Behandler mit dem erzielten Ergebnis zufrieden waren. Auch hier stellt sich die Frage nach der Stabilität des erzielten Behandlungsergebnisses. Um das zu prüfen, wurde die Patientin A. B. mehr als zwei Jahre nach Behandlungsabschluss zu einer Nachkontrolle einbestellt. Dabei zeigten sich keine nennenswerten Veränderungen, was die Pars pro Toto wiedergegebene extra- (Abb. 10a) und intraorale (Abb. 10b) Fotografie belegen. **KN**

ANZEIGE

Europaweiter Reparaturservice für kieferorthopädische Zangen
www.ats-plier.de
 Abholung der Reparaturen durch UPS direkt in Ihrer Praxis



Umfangreicher Online-Shop mit mehr als 1.000 Modellen

Beratung unter 0 54 05 / 92 04 - 0



An der Feldriede 2 49205 Hasbergen
 service@ats-plier.de www.ats-plier.de

* Alle kieferchirurgischen Maßnahmen erfolgten durch Christian Marks, Facharzt für Mund-, Kiefer-, Gesichtschirurgie; Berlin

KN Kurzvita



Dr. Michael K. Thomas
 [Autoreninfo]



Prof. em. Dr. Rainer-Reginald Miethke
 [Autoreninfo]



KN Adresse

Dr. Michael K. Thomas
 Prof. em. Dr. Rainer-Reginald Miethke
 MUNDWERK Die Kieferorthopäden
 Clayallee 330
 (Zehlendorfer Welle)
 14169 Berlin
 Tel.: 030 801995-0
 Fax: 030 801995-59
 info@mundwerk.de
 www.mundwerk.de