

ASR: Wo liegen die Grenzen?

Ein Beitrag von Dr. Theophil Gloor, Kieferorthopäde aus Basel/Schweiz.

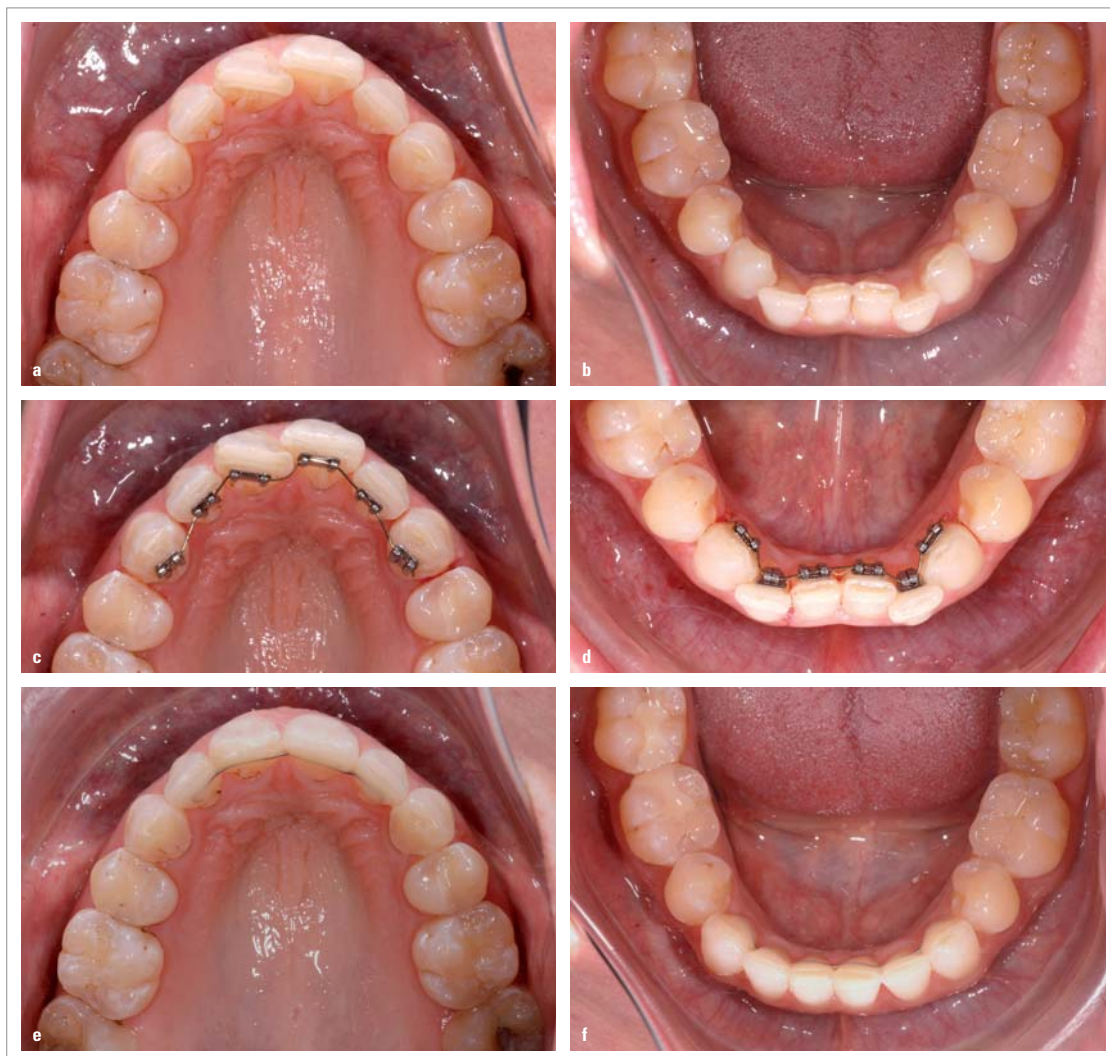

Abb. 1a-f: Anfangssituation Fall 1 (a, b); Einsatz zweidimensionaler Lingualbracket-Apparatur (c, d); Endresultat Fall 1 (e, f).

Immer mehr Erwachsene empfinden Frontengstände als ästhetisch störend und wünschen eine entsprechende Behandlung. In meiner Praxis haben sich für solche Anliegen der Einsatz einer zweidimensionalen Lingualapparatur und die proximale Schmelzreduktion (ASR) sehr bewährt. Der Vorteil der ASR liegt darin, dass je nach Schweregrad jeweils nur gerade so viel Schmelz entfernt werden muss, um den Engstand auflösen zu können. Aber gibt es Grenzen? Wo liegen sie,

und welches sind mögliche Alternativen? In folgendem Beitrag soll auf diese Fragen eingegangen werden. Um eine einfache Diskussionsbasis zu schaffen, unterteile ich in der Folge den Schweregrad des Frontengstandes in leicht, mittel und schwer.

Leichter Frontengstand (bis ca. 2 mm Platzmangel)

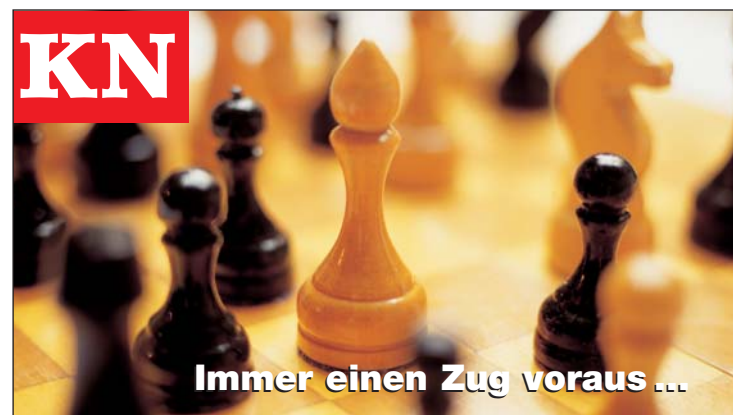Hier lässt sich mit der ASR problemlos genügend Platz schaffen,

werden doch bei zwölf Schmelzstellen mit einer Schmelzreduktion von je 0,2 mm (Slicing von Eckzahn zu Eckzahn) gute 2,5 mm Platz gewonnen.

Mittlerer Frontengstand (bis ca. 5 mm Platzmangel)

Auch hier ist die ASR meist eine gute Behandlungsmethode. Ein zirkuläres Stripping von Molar zu Molar kann hierbei bis zu 6 mm und mehr Platz bringen.

ANZEIGE



Schwerer Frontengstand (mehr als 6 mm Platzmangel)

Bei schwerem Frontengstand stoßen wir mit der ASR an Grenzen. Sind wir hinsichtlich des Platzgewinns zu optimistisch, werden die Fronten im Laufe der Behandlung zu stark protrudiert. Es besteht in solchen Fällen die Gefahr einer Schädigung des Parodonts mit Gingivaretraktionen und irreversiblen Knochenverlust. Eine Alternative stellt die Extraktion bleibender Zähne, eventuell auch die Platzbeschaffung mittels Mini-Implantaten dar.

Bei schweren Engständen der Unterkieferfront kann die Extraktion eines Inzisiven infrage kommen. Aber es ist Vorsicht geboten. Der Overjet wird im Laufe der Behandlung durch eine Lingual-Verlagerung der drei verbleibenden Schneidezähne meistens vergrößert. Zudem bleiben häufig unschöne „schwarze Dreiecke“, da oft kein zusätzliches Slicing/Stripping mehr nötig ist. Die Extraktion eines Inzisiven der Unterkieferfront macht am ehesten Sinn bei einem mittleren bis schweren Frontengstand und gleichzeitigem Kreuzbiss einzelner Frontzähne oder gleichzeitiger starker Protrusion der Unter-

kieferfront mit Tendenz zu frontoffenem Biss.

Bei schwerem Unterkieferfrontengstand, Status nach Extraktion von zwei Prämolaren im Oberkiefer und guter Klasse II-Verzahnung kann die Inzisivenextraktion auch eine gute Alternative sein (vgl. Fall 3). Im Zweifelsfall hilft ein Wachs-Set-up. Es bleibt die Extraktion von Prämolaren. Die anschließende Behandlung wird aber bedeutend aufwendiger und dauert länger, da nach Auflösung des Frontengstandes meistens Restlücken verbleiben, deren Schluss zusätzlich Behandlungszeit erfordert.

Kariesrisiko

Ob sich bei ASR das Kariesrisiko erhöhen könnte, wurde in verschiedenen Arbeiten untersucht. Björn Zachrisson untersuchte 61 Patienten, zehn Jahre nachdem ein Slicing/Stripping durchgeführt wurde. Es konnten keine iatrogenen Schäden festgestellt werden.¹ In einer weiteren Publikation von Zachrisson wurden Patienten mit ASR im anterioren und posterioren Bereich untersucht. Hier wurde ebenfalls kein erhöhtes Kariesrisiko festgestellt.²

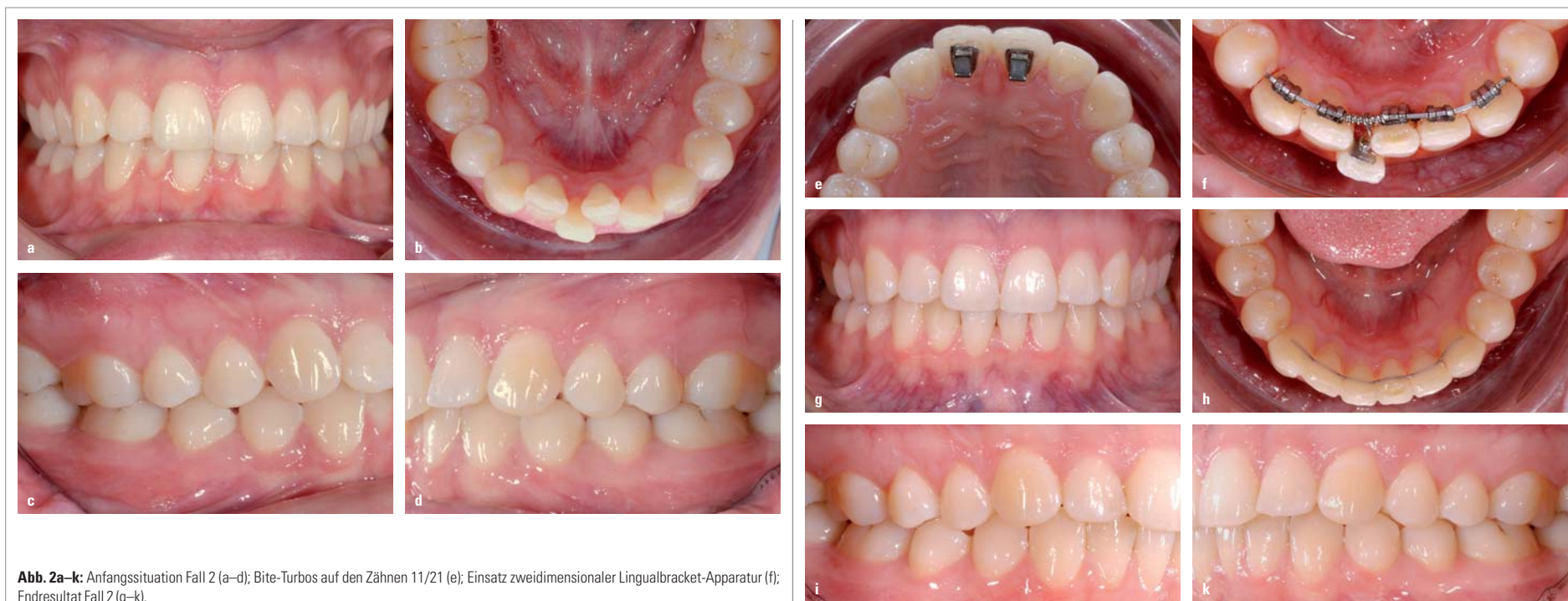

Abb. 2a-k: Anfangssituation Fall 2 (a-d); Bite-Turbos auf den Zähnen 11/21 (e); Einsatz zweidimensionaler Lingualbracket-Apparatur (f); Endresultat Fall 2 (g-k).

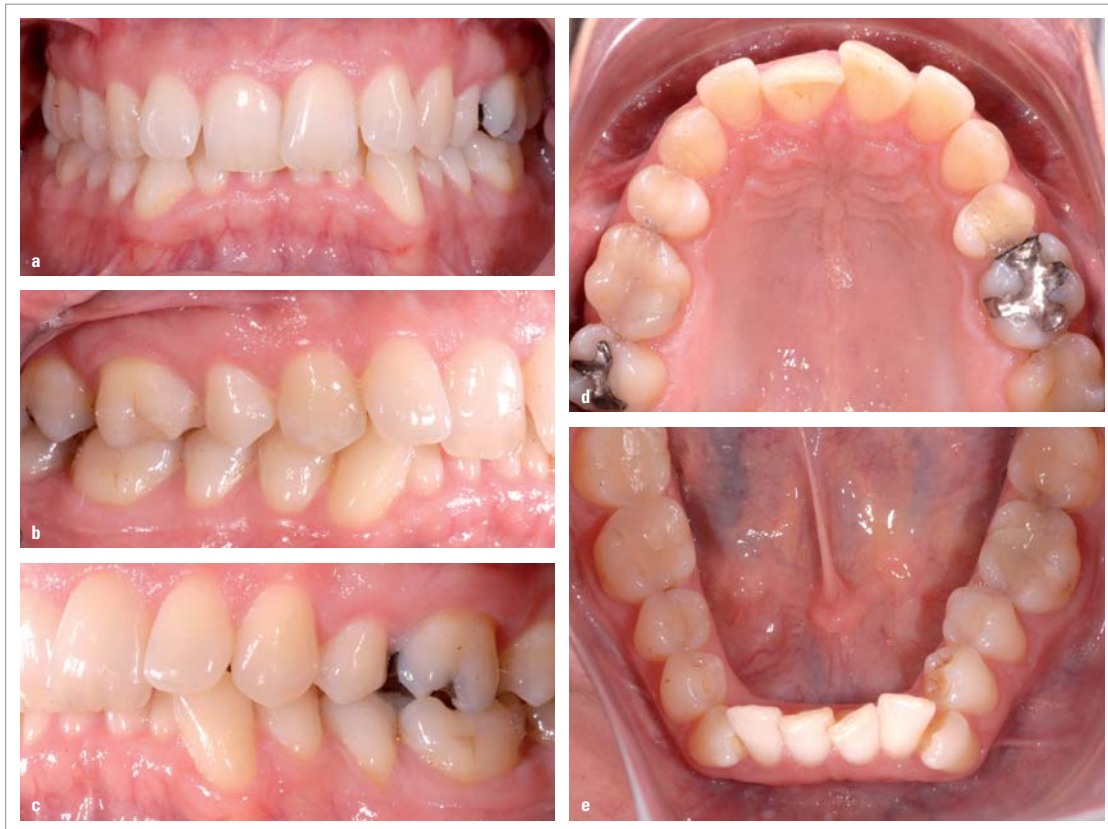

Abb. 3a-e: Anfangssituation Fall 3.

Slicing/Stripping-Technik

Es gibt verschiedene Slicing/Stripping-Techniken. Ich möchte nicht näher darauf eingehen, jede hat ihre Vor- und Nachteile.³ Ich persönlich verwende im Frontbereich Stahlstrips und feine Diamantscheiben, im Seitenzahnbereich Orthostrips mit EVA-Winkelstück. Das Ausmaß der Schmelzreduktion sollte in der UK-Front 0,2mm pro Approximalfläche und in der OK-Front 0,3mm pro Approximalfläche nicht überschreiten. Bei Prämolaren sind bis ca. 0,5mm pro Approximalfläche zu verantworten. Eine feine Schmelzoberfläche erreiche ich mithilfe von Polierstrips und feinen Polierscheiben. Bei empfindlichen Patientinnen/

Patienten anästhesiere ich die Gingiva mit Oberflächenanästhesie. Im Seitenzahnbereich hilft oft ein im Approximalbereich applizierter Keil. Er erleichtert das Einführen der Orthostrips und schützt die Gingiva. Eine Fluoridierung nach erfolgtem Slicing/Stripping führt zu einer schnellen Remineralisierung und macht daher Sinn. Anhand von vier Fallbeispielen sollen im Folgenden mögliche Grenzen der ASR sowie Alternativen aufgezeigt werden.

Fallbeispiel 1

Die 44-jährige Patientin störte sich an ihrer Oberkieferfront-

stellung. Im Alter von zwölf Jahren wurde eine kieferorthopädische Behandlung mit Extraktion von vier Prämolaren durchgeführt. Gute neutrale Verzahnung, leichter bis mittlerer Frontengstand (Abb. 1a und b). Eine Korrektur der Ober- und Unterkieferfront mit einer zweidimensionalen Lingualapparatur nach erfolgtem Slicing/Stripping von Eckzahn zu Eckzahn ist bei diesem leichten bis mittleren Engstand das Mittel der Wahl (Abb. 1c und d). Die Abbildungen 1e und f zeigen das Schlussresultat nach einer Behandlungszeit von fünf Monaten.

Fortsetzung auf Seite 10 KN

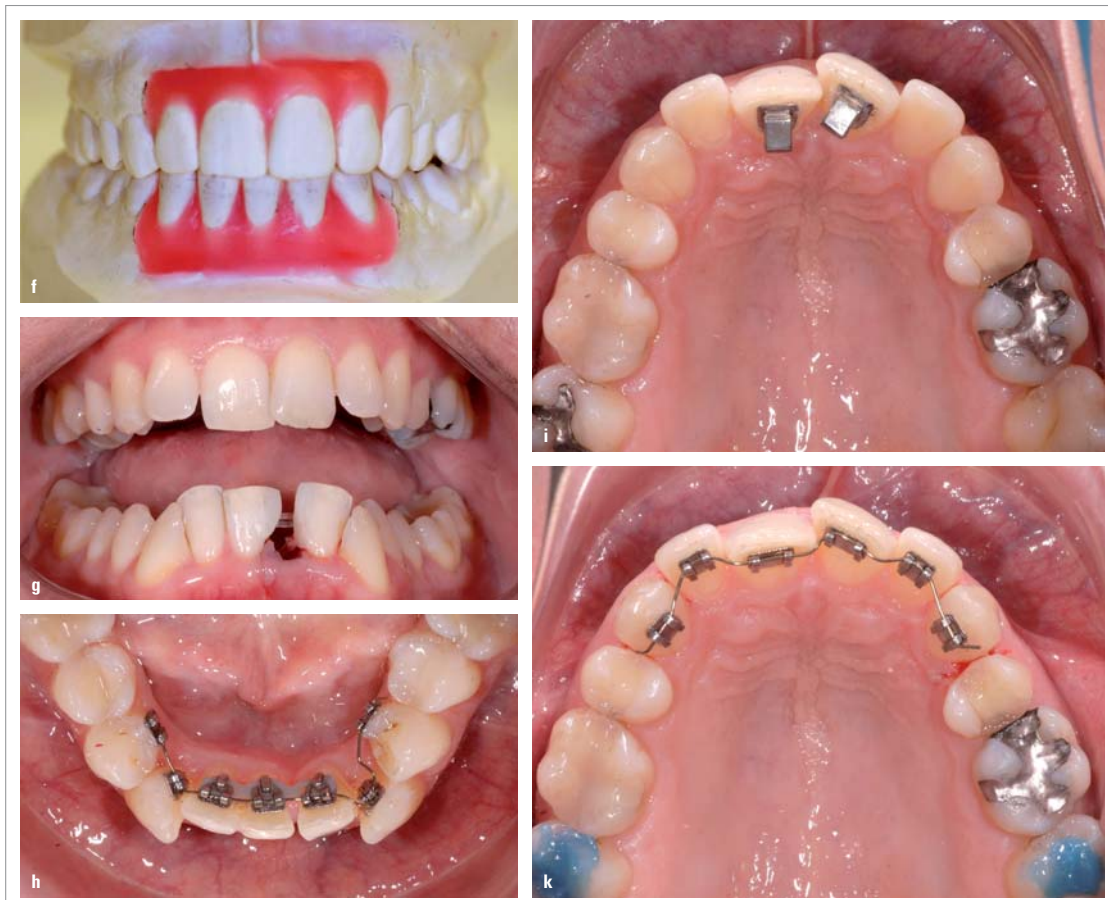
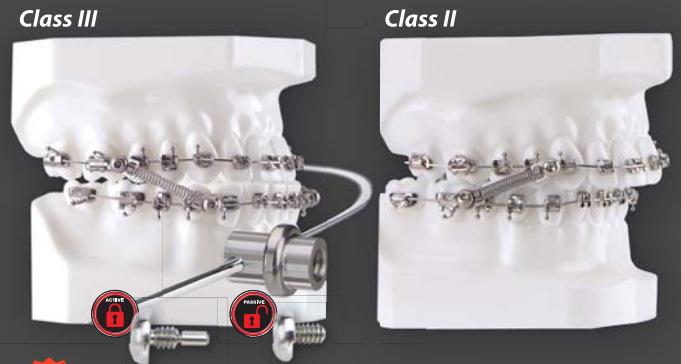
Abb. 3f-k: Set-up mit Inzisiven-Extraktion (f); Komposit approximal Zahn 32 und 41 (g); Bite-Turbos auf den Zähnen 11 und 21 (i); Einsatz zweidimensionaler Lingualbracket-Apparatur (h, k).

ANZEIGE

CS-2000®
Klasse-II/III-Feder



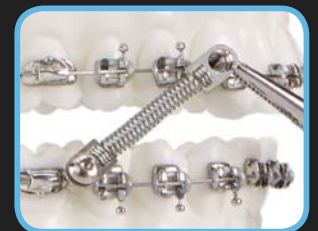
NEU! Mit der Lock-Down-Inbusschraube kann der Pivot (Bogenverbinder) am Bogen festgeschraubt werden.

© 2015 St. Louis, MO 63074. All rights reserved. CS-2000® patent pending. Spring Patent 6719557

- Hoher Patientenkomfort
- Wirkung vergleichbar IGZ
- Keine HG-Tubes erforderlich
- NiTi Federn in 7 und 10 mm Länge
- Einfache Handhabung
- **NEU!** Pivot für System .018



Bogenverbindungen aufschieben



Nach Positionieren der Bogenverbindungen den Bogen einlagieren



NiTi-Feder aufstecken, mit Inbusschraube befestigen



Bei Bedarf wird die Schraube gekürzt und der Pivot gleitet am Bogen.

DynaFlex®

Exklusiv über:

Greiner Orthodontics

Im Schröder 43
D - 75228 Ispringen
Tel + 49 7231 800 8906
FAX + 49 7231 800 8907

info@GreinerOrthodontics.de
www.GreinerOrthodontics.de

10% Rabatt Gutschein für 5-Fall Set

Liefern Sie uns ___ x Set

- 7mm 10mm
- .018 .022

gültig bis 30.06.2015

Praxisstempel

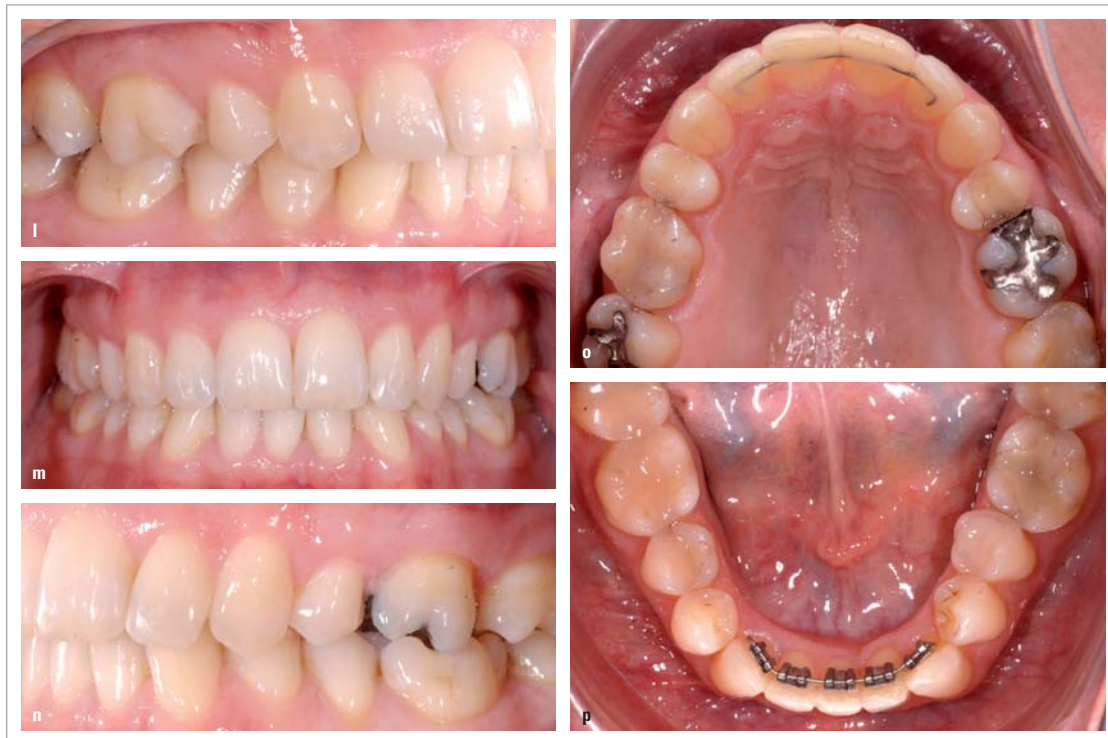

Abb. 3l-p: Resultat von Fall 3 nach einem Jahr Behandlungszeit. Zahn 43 wird noch weiter rotiert.

KN Fortsetzung von Seite 9

Fallbeispiel 2

Die 26-jährige Patientin war beunruhigt, weil sich der Engstand der Unterkieferfront immer mehr verstärkte. Es lagen eine gute Klasse I-Verzahnung bei ausgeprägtem Tiefbiss sowie ein Platzmangel von ca. 6 mm vor. Die Oberkieferfront stand gut (Abb. 2a bis d). Hier handelt es sich um einen Grenzfall hinsichtlich des Slicing/Stripping. Mitverantwortlich für die Platzproblematik in der Unterkieferfront ist der Tiefbiss. Sofern die vertikale Abweichung mittels Bite-Turbos auf den Zähnen 11 und 21 (Abb. 2e) reduziert werden kann, sollte es möglich sein, mit zirkulärem Slicing von Molar zu Molar ein gutes Resultat zu erreichen. Die Einreihung der UK-Front erfolgte mittels 2D[®] Lingualbracket-Apparatur (Fa. FORESTADENT) (Abb. 2f). Die Abbildungen 2g bis k zeigen das Endresultat nach einer Behandlungszeit von sieben Monaten.

Fallbeispiel 3

Die 50-jährige Patientin wollte ihre Ober- und Unterkieferfront einreihen lassen. Status nach einer kieferorthopädischen Behandlung im Kindesalter mit Extraktion von zwei Prämolaren im Oberkiefer: starker Tiefbiss, die Eckzähne im Unterkiefer waren nach mesial gekippt, distale Verzahnung im Molaren- und Prämolarenbereich beidseits (Abb. 3a bis e). Für die Einreihung der Unterkieferfront kamen drei Behandlungsvarianten infrage: Zirkuläres Slicing/Stripping, Extraktion eines Inzisiven, Extraktion der beiden ersten Prämolaren im Unterkiefer. Die Variante der Prämolarenextraktion schied wegen der schönen Klasse II-Verzahnung im Molaren- und Prämolarenbereich aus. Es wurde ein Set-up mit (Abb. 3f) und ohne Inzisiven-Extraktion erstellt. Beim Set-up ohne Inzisiven-Extraktion benötigten die stark nach mesial gekippten Eck-

zähne für ihre Einreihung so viel Platz, dass trotz Slicing/Stripping die Unterkieferfront zu stark protrudiert wurde. Die Inzisiven-Extraktion erwies sich daher als sinnvoll. Dies, obwohl ein Tiefbiss in der Regel dagegen spricht. In einer ersten Behandlungsphase wurden nach Extraktion von Zahn 31 mit Bite-Turbos auf den zentralen Inzisiven (Abb. 3i) die Fronten deblockiert und mittels 2D[®] Lingualbracket-Apparatur im Unterkiefer (Abb. 3h) die Unterkieferfront eingereicht. Die Extraktionslücke wurde zu Beginn der Behandlung mit Komposit auf den Zähnen 32 und 41 verkleinert (Abb. 3g). In einer zweiten Phase wurden die Bite-Turbos entfernt und auch die Oberkieferfront nach ASR mit einer zweidimensionalen Lingualapparatur eingereicht (Abb. 3k). Nach einer Behandlungszeit von einem Jahr muss nur noch 43 weiter distal ausrotiert werden (Abb. 3l bis p).

Fallbeispiel 4

Die 27-jährige Patientin wünschte die Einreihung ihrer Ober- und Unterkieferfront. Es lagen eine gute neutrale Verzahnung und eine mittlere Engstandsituation bei gleichzeitiger bimaxillärer Frontprotrusion vor (Abb. 4a und b). Wegen der bimaxillären Frontprotrusion kam hier ein Slicing/Stripping nicht infrage. Nachdem alle vier zweiten Prämolaren extrahiert waren, wurden in einer ersten Behandlungsphase mit bukkalen Segmentbögen die ersten Prämolaren und die Eckzähne distalisiert (Abb. 4c und d). Nach sieben Monaten im Oberkiefer und nach neun Monaten im Unterkiefer kamen die zweidimensionalen Lingualapparaturen im Frontbereich dazu (Abb. 4e und f). Die Abbildungen 4g und h zeigen das Endresultat nach 14 Monaten Behandlungszeit.

Schlussfolgerungen

Es wäre sehr praktisch, wenn eine klare Grenze aufzeigen würde, ab wie viel Millimeter Platzmangel auf ein Slicing/Stripping verzichtet werden sollte. Da es diese Grenze nicht gibt, möchte ich nachfolgend ein paar Empfehlungen geben:

1. Leichte bis mittlere Frontengstände lassen sich immer gut mit ASR behandeln (vgl. Fall 1). Bei schweren Frontengständen gibt es Einschränkungen. Cave: unerwünschte Frontprotrusionen!
2. Bei Frontengstand im Unterkiefer und gleichzeitigem Tiefbiss möglichst keine Inzisiven extrahieren. Auch schwerere Engstände der Unterkieferfront können mittels ASR korrigiert werden (Slicing von Molar zu Molar der Gegenseite, Bite-Turbos auf die zentralen Inzisiven (vgl. Fall 2).

3. Die Extraktion eines Unterkiefer-Inzisiven sollte restriktiv angewendet werden, häufig ist ASR die bessere Variante. Im Zweifelsfall die möglichen Varianten mit einem Set-up testen.
4. Bei mittlerem bis schwerem Frontengstand, kombiniert mit Frontprotrusion und Tendenz zu frontoffenem Biss, sollte von Slicing/Stripping abgesehen werden (vgl. Fall 4).

Ich wünsche allen Behandlerinnen und Behandlern viel Erfolg, mit und ohne Slicing/Stripping!



KN Kurzvita



KN Adresse

Dr. Theophil Gloor
Eisengasse 12
4001 Basel
Schweiz
Tel.: +41 61 2619950
Fax: +41 61 2619981
thgloor@bluewin.ch

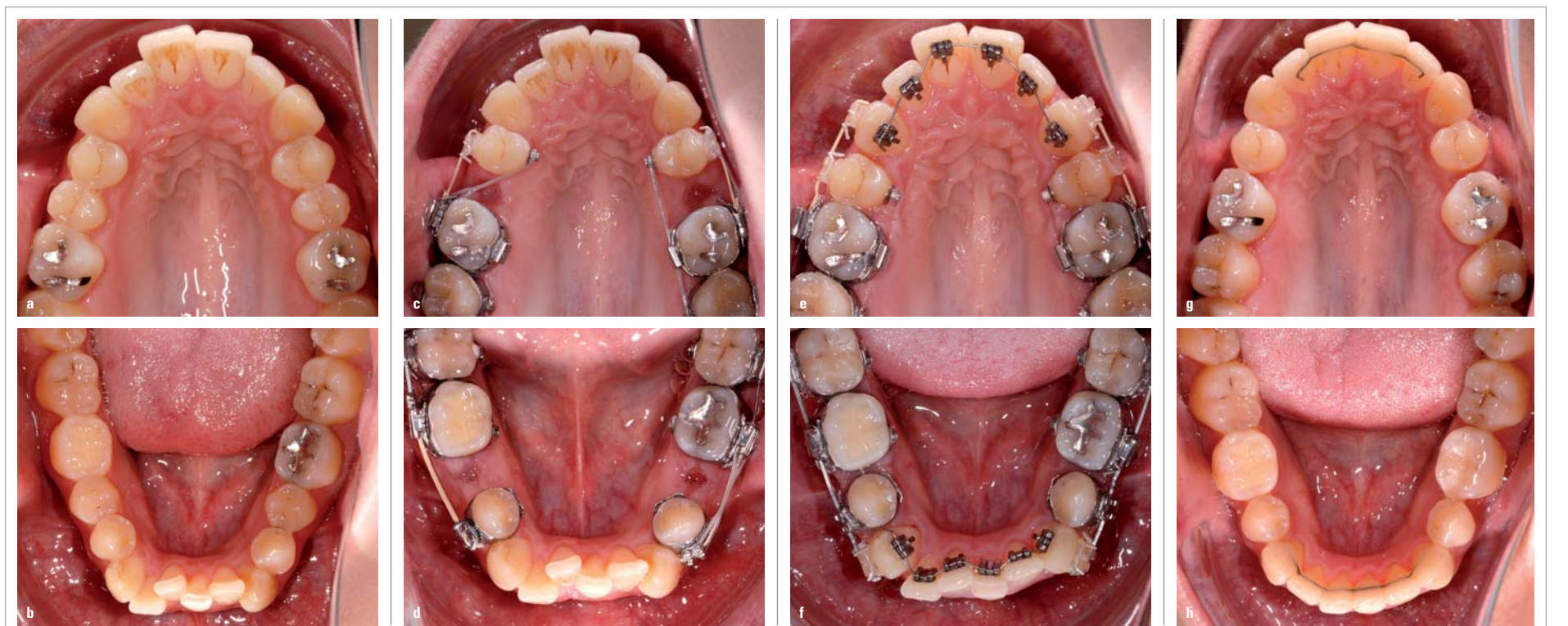


Abb. 4a-h: Anfangsbefund Fall 4 (a, b); erste Behandlungsphase (c, d); zweite Behandlungsphase (e, f); Endresultat Fall 4 (g, h).