

Natürlicher Zahn versus Implantat

Ein Beitrag von Dr. Kristín Heimisdóttir und Prof. Dr. Bjarni E. Pjetursson.

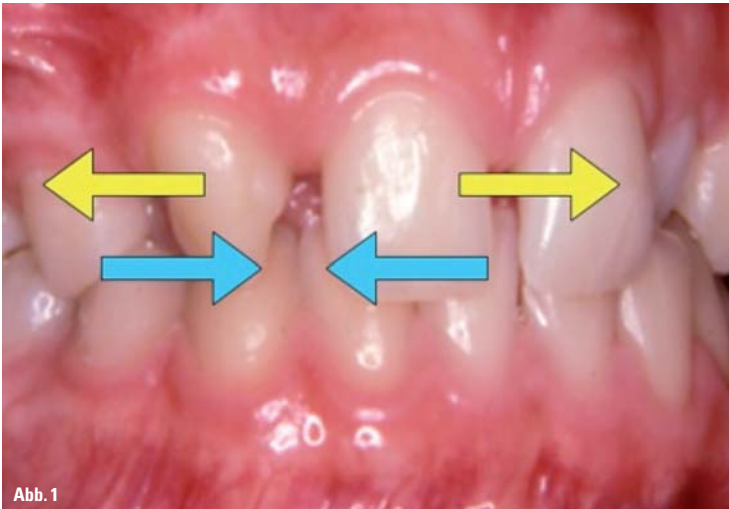


Abb. 1

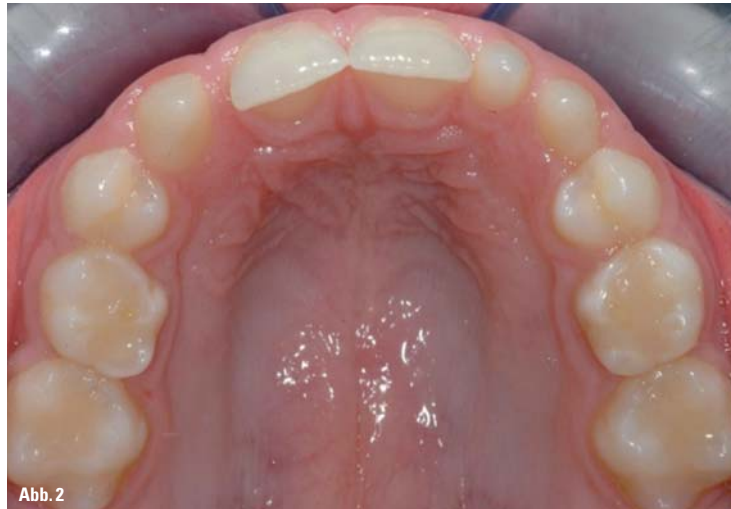

Abb. 2

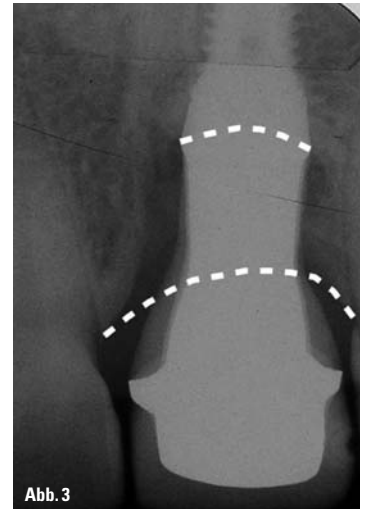


Abb. 3

Die Behandlung junger Patienten mit Nichtanlagen stellt immer eine Herausforderung dar. Für solche Fälle gibt es grundsätzlich zwei Therapiemöglichkeiten: Die eine ist das kieferorthopädische Schließen der zahnlosen Lücke, während die andere Option die restaurative Versorgung der Lücke mit zahn- oder implantatgetragenen Rekonstruktionen darstellt. Beide Behandlungsansätze sind bekannt und geschätzt, wobei jeder Fall individuell beurteilt werden muss (Abb. 1).

Enossale schraubenförmige Dentalimplantate wurden vor ca. 50 Jahren eingeführt. In Langzeitstudien haben sie hohe Erfolgs- und Überlebensraten gezeigt. Es gibt eine begrenzte Anzahl an Studien, die Implantatpatienten über einen längeren Zeitraum von mehr als zehn Jahren begleitet haben. So kommt ein aktueller systematischer Review hinsichtlich implantatgetragener Einzelzahnkronen zu dem Ergebnis, dass eine zehnjährige Überlebensrate eines Implantats bei 95,2% und eine zehnjährige Überlebensrate einer Rekonstruktion bei 89,4% liegt (Jung et al. 2012). Dies stellt ein sehr positives Ergebnis im Vergleich zu anderen Rekonstruktionsarten innerhalb der Zahnmedizin bzw. verglichen mit anderen zahnmedizinischen Disziplinen, wie der Operativen Zahnheilkunde und Endodontie, dar. Aufgrund der hohen Erfolgs- und Überlebensrate von Implantaten scheinen viele Zahnärzte ihr Vertrauen in Zähne verloren zu haben. So werden kompromittierte Zähne, die eigentlich erhalten werden könnten, extrahiert und durch Implantate ersetzt.

Es gestaltet sich schwierig, die Überlebensraten von Zähnen und Implantaten miteinander zu vergleichen. Vor ein paar Jahren veröffentlichte eine Schweizer Forschungsgruppe (Schätzle et al. 2004) eine Arbeit über die Überlebensrate von Zähnen, basierend auf dem alten Material von Loe, Ånerud und Boysen, die norwegische Männer aus der Mittelschicht für einen Zeitraum von 26 Jahren begleiteten. Die Autoren teilten die Zähne dabei in drei

Kategorien ein: Zähne, bei denen während der Untersuchung über den gesamten Zeitraum niemals Blutungen auftraten. Sie stellten Zähne mit einem gesunden Parodontium dar. Zur zweiten Gruppe gehörten Zähne, bei denen während der Untersuchung manchmal Blutungen auftraten und manchmal nicht. Und die dritte Gruppe umfasste Zähne, bei denen bei jeder Untersuchung Blutungen auftraten. Sie repräsentierten Zähne mit einer bei jedem Kontrollbesuch feststellbaren Zahnfleischentzündung über den gesamten Zeitraum von 26 Jahren.

Die Autorengruppe errechnete durch Abschätzen der jeweiligen Durchbruchzeit 50-jährige Überlebensraten von Zähnen. So lag die Überlebensrate der gesunden Zähne bei 99,5%, die der zweiten Zahngruppe mit vereinzelten Problemen bei 94%, und selbst nach 50 Jahren lag die Überlebensrate der Zähne mit Gingivitis noch bei 63%. Diese Daten lassen den Schluss zu, dass auch wenn Dentalimplantate eine großartige Behandlungslösung darstellen, natürliche Zähne ihnen immer überlegen sein werden.

Bedenkt man, wie gut und schön intakte natürliche Zähne sind, stellt sich die Frage, ob wir Dentalimplantate oder andere Arten von Rekonstruktionen überhaupt als Ersatz für Nichtanlagen anstelle eines kieferorthopädischen Lückenschlusses nutzen sollten. Nun, es gibt einige Nachteile in Bezug auf das Schließen von Lücken, insbesondere im oberen Frontzahnbereich. Wenn Eckzähne in die Position der lateralen Schneidezähne mesialisiert werden, sehen wir uns stets mit dem Problem konfrontiert, dass die meisten Eckzähne nicht nur deutlich größer sind, sondern auch eine andere Zahnfarbe als die meisten lateralen Schneidezähne aufweisen (Abb. 2 und 13). Um diesen optischen Unterschied zu minimieren, können ein paar Tricks angewandt werden, wie z. B. das Stripping der Approximalflächen sowie der bukkalen Wölbung, oder die distale Rotation des Eckzahns, um diesen kleiner erschei-

nen und Licht anders reflektieren zu lassen.

Manche Autoren schlagen Rekonstruktionen wie Veneers oder vollzirkuläre Kronen vor, um Form und Farbe der mesialisier-

ten Eckzähne zu ändern. Doch tun wir dies, müssen wir uns verdeutlichen, dass wir damit zusätzliche Risikofaktoren wie Retentionsverlust, Sekundärkaries sowie Devitalisierung schaffen.

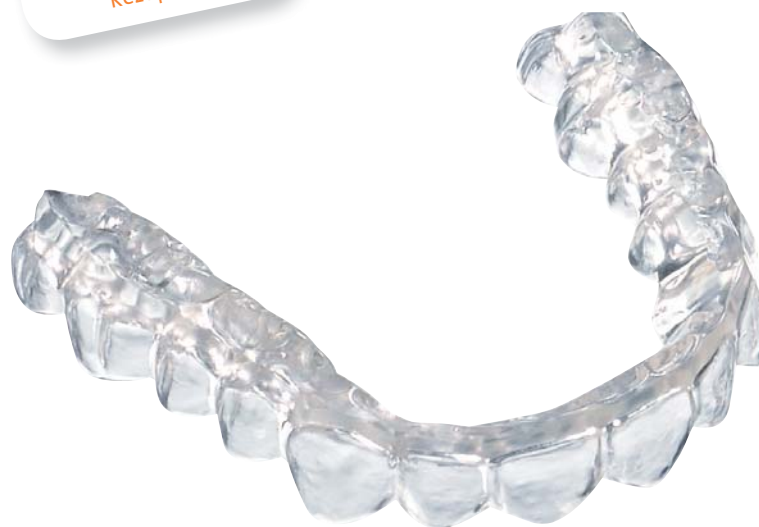Die Überlebensrate des Zahns ist im Vergleich zu einem intakten natürlichen Zahn dadurch deutlich reduziert.

Fortsetzung auf Seite 18 **KN**

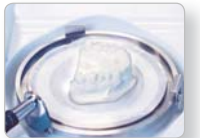ANZEIGE



IMPRELON®S pd
mit verbesserter Rezeptur!



Isolieren und Einbetten



Tiefziehen



Ausarbeiten



Perfektionist

unbegrenzte Möglichkeiten zu bieten.

NEU: IMPRELON®S pd

- Verbesserte Rezeptur
- Abrasionsstabil, bruchfest, flexibel
- Vorgetrocknet und vakuumverpackt
- In Verbindung mit Haftvermittler OSAMU-Bond für OSAMU-Retainer® geeignet

Mehr Informationen erhalten Sie unter:

SCHEU-DENTAL GmbH phone +49 2374 92 88-0 www.scheu-dental.com service@scheu-dental.com

SCHEU
Dental Technology

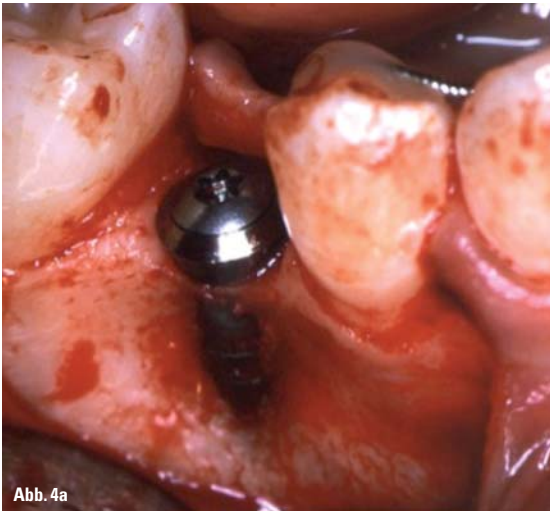


Abb. 4a

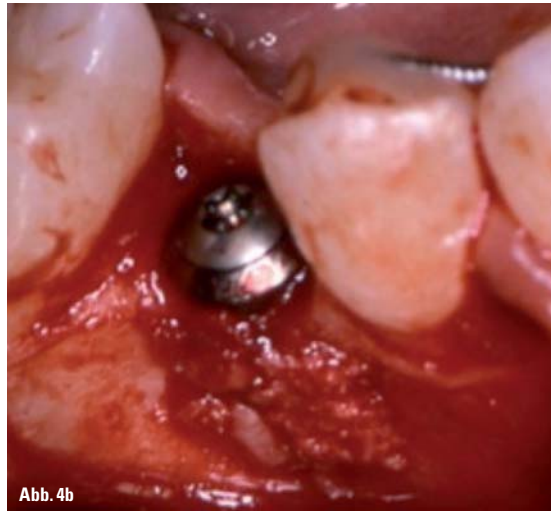


Abb. 4b

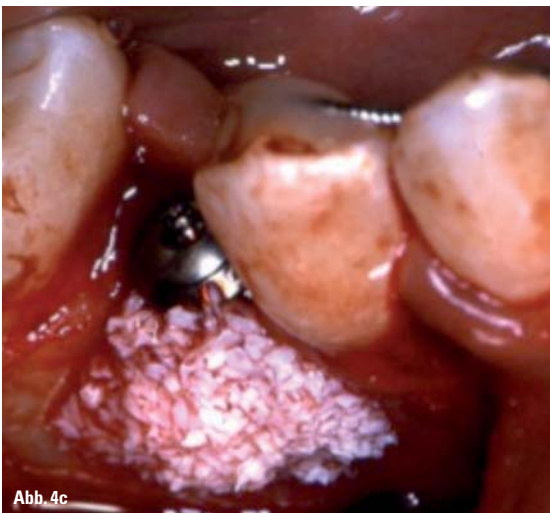

Abb. 4c

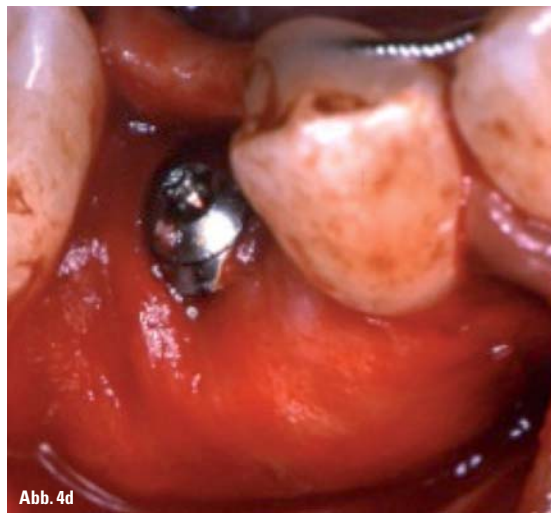


Abb. 4d

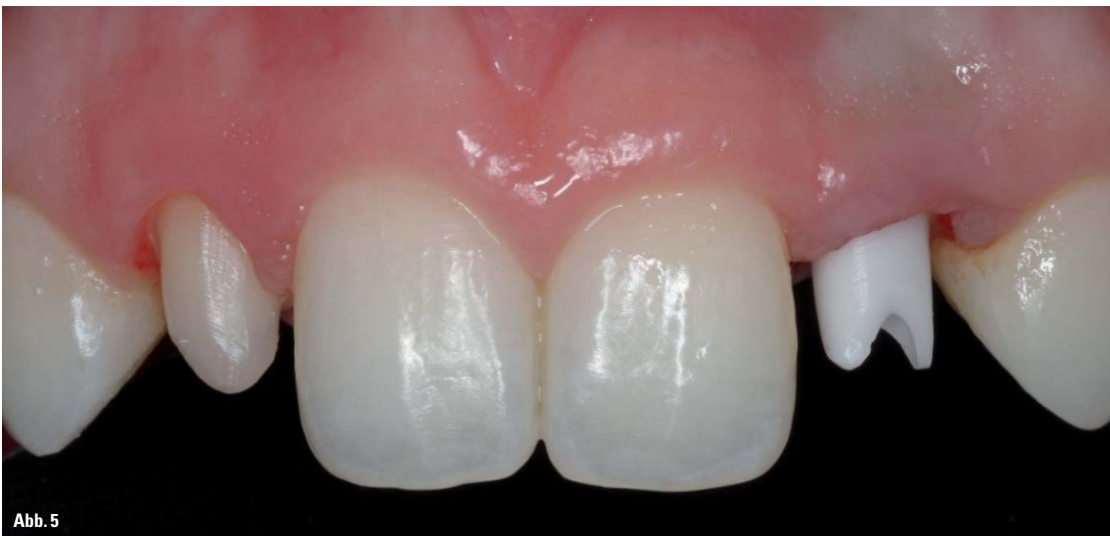

Abb. 5

KN Fortsetzung von Seite 17

Wenn wir Nichtanlagen von Zähnen im Unterkiefer behandeln, erfordert eine Mesialisierung des

ersten Molaren oft eine zusätzliche Verankerung, beispielsweise mittels Minischrauben oder Miniimplantaten. In manchen Fällen ist der Lückenschluss sogar un-

genügend oder es kann ein Overjet entstehen. Manche Kieferorthopäden sind der Meinung, dass der Einsatz von Dentalimplantaten möglichst ver-

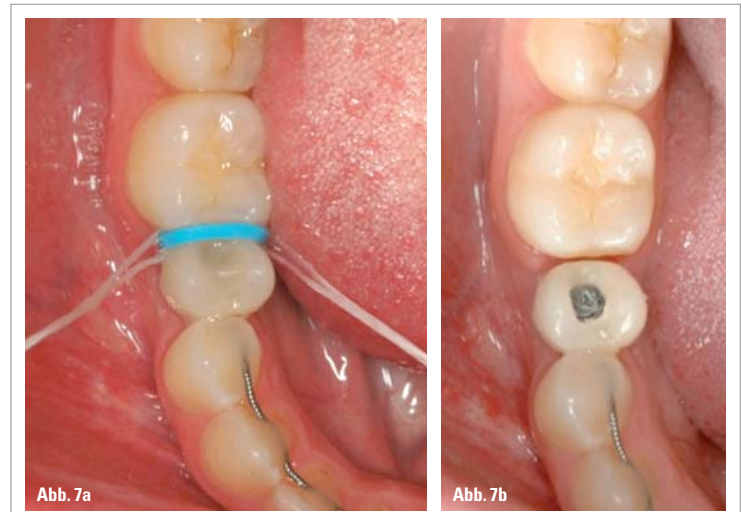


Abb. 7a

Abb. 7b

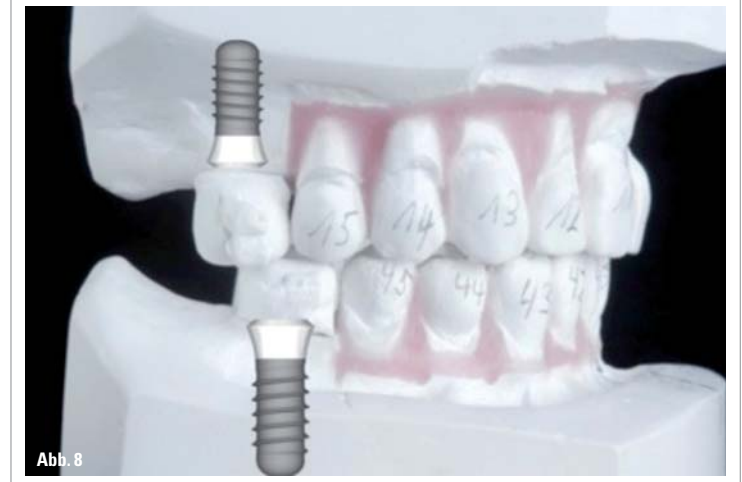

Abb. 8

mieden werden sollte. So bleibt immer ein Restwachstum zurück, welches in einer vertikalen Stufe resultieren kann; oder das Dentalimplantat schimmert durch die Gingiva durch, sodass ein grauer Schatten sichtbar wird; oder die Platzierung des Dentalimplantates erfolgte nicht korrekt etc. (Abb. 3). Dies kann alles passieren, wenn das Teamwork nicht korrekt funktioniert. Um genannte Probleme von vornherein zu vermeiden, möchten die Autoren dieses Artikels hiermit einige Richtlinien für das dentale Team vermitteln. Wenn der Behandlungsplan den Einsatz von Dentalimplantaten als Ersatz von nicht angelegten Zähnen vorsieht, ist es von großer Bedeutung, einem Team-Therapieansatz zu folgen, bei dem jedes Teammitglied genau seine Rolle innerhalb der Behandlung kennt.

Der Kieferorthopäde

Der Kieferorthopäde hat den Zahnarzt, der für die Platzierung des Implantats sowie die Rekonstruktionen verantwortlich ist, auf verschiedene Art und Weise zu führen.

Zeitpunkt der Implantatplatzierung

Die Platzierung eines Implantats sollte möglichst solange vermieden werden, bis das Gesichtswachstum abgeschlossen ist. Das Dilemma, welches sich hinter diesem Statement verbirgt, ist, dass einige Forscher (Thilander et al. 1999) faciales Wachstum bis ins mittlere Alter eines Patienten nachweisen konnten. Dies trifft insbesondere auf das posterior rotierende Gesichtswachstum zu. Das Ergebnis kann

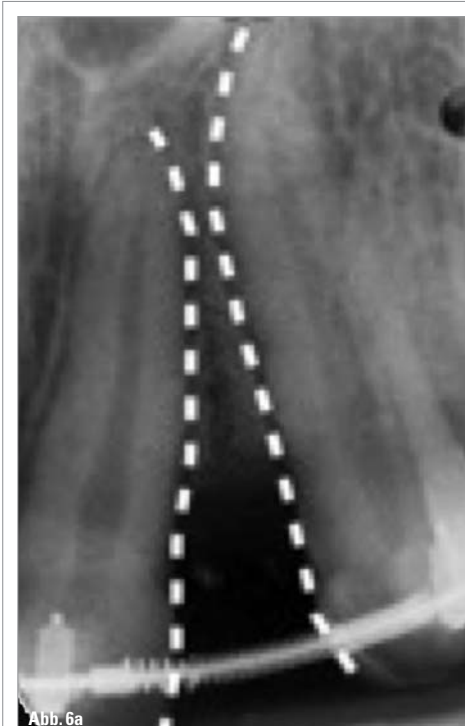


Abb. 6a

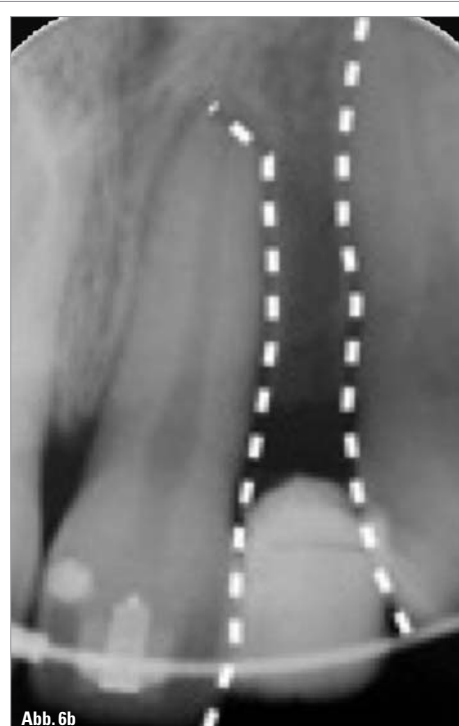


Abb. 6b

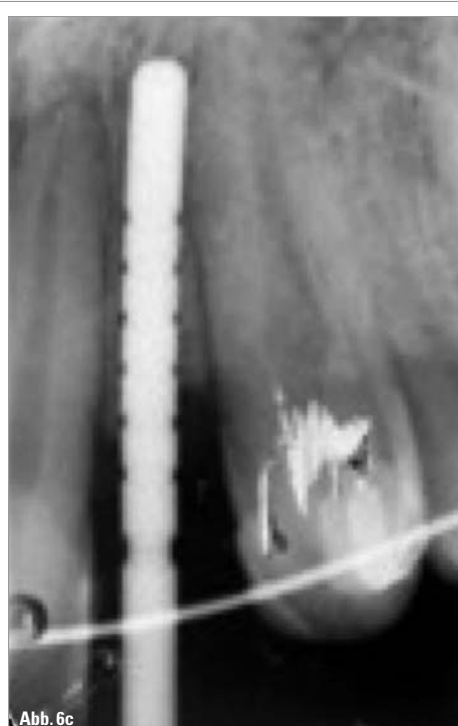

Abb. 6c

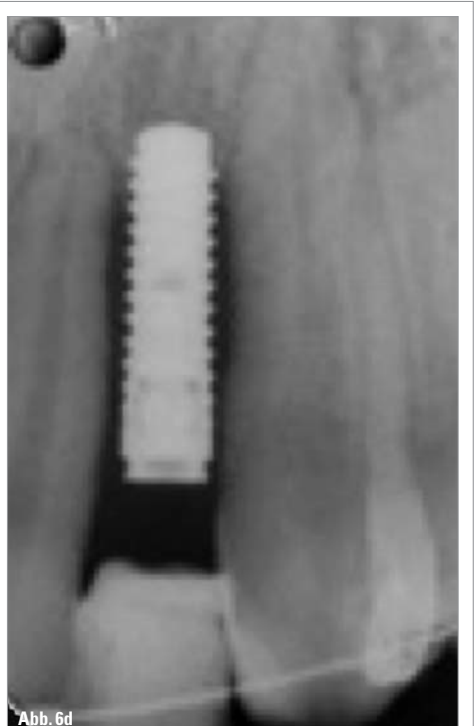
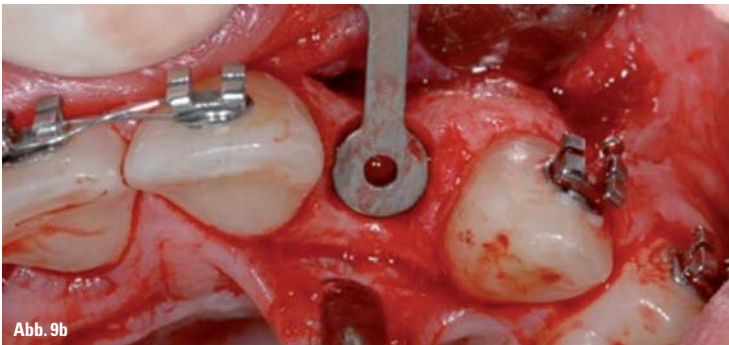
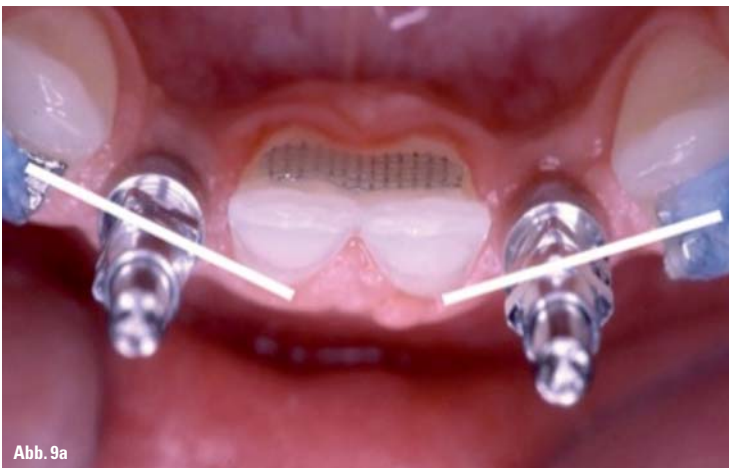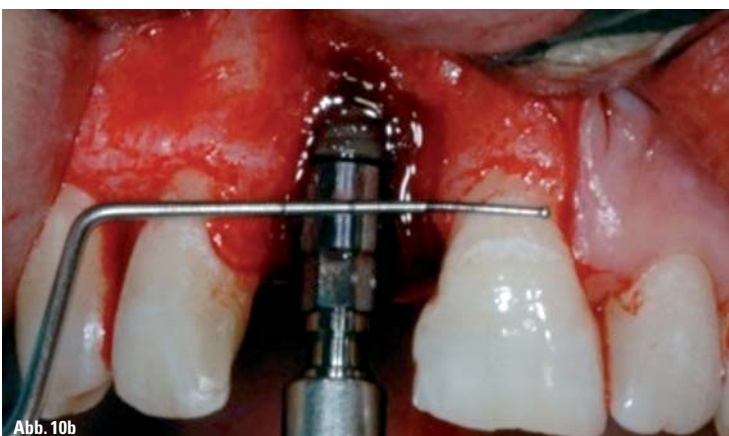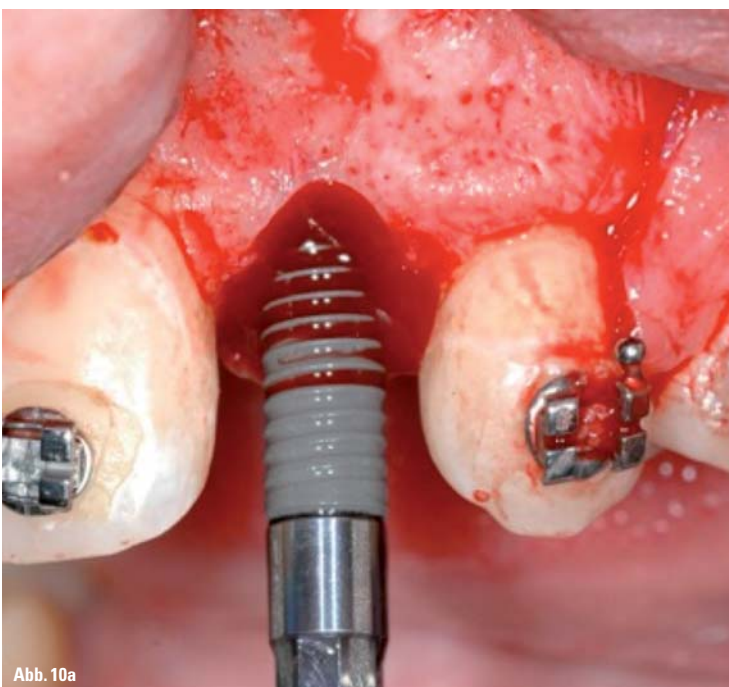


Abb. 6d



sein, dass die implantatgetragene Krone infraokkludiert bleiben wird, sodass die benachbarten Zähne elongieren und ein unschönes ästhetisches Erscheinungsbild verursachen. Werden zwei symmetrische Implantate in der lateralen Position platziert (wenn beide lateralen Schneidezähne fehlen), kann dieses Risiko durch Abschätzen der möglichen Elongation der Nachbarzähne berücksichtigt werden, sodass man bei allen vier anterioren Zähnen eine gleiche Länge der Inzisalkanten hat. Andererseits, platziert man ein Implantat in der Prämolarenposition im Unterkiefer an-

stelle eines nicht angelegten Prämolaren, ist dies weniger risikobehaftet, da die ästhetischen Belange in diesem Bereich nicht so empfindlich sind und zudem das kontinuierliche Wachstum im Unterkiefer geringer ist. Das Worst-Case-Szenario wäre hier, dass die Implantatkrone in leichter Infraokklusion enden würde. Es sollte des Weiteren berücksichtigt werden, dass wenn mit der Implantatplatzierung gewartet wird, dies zu einer Resorption des Alveolarfortsatzes führen kann, die wiederum ein späteres Platzieren eines Implantats komplizieren könnte.



Ausreichend Platz für das Implantat

Der Kieferorthopäde muss eine ausreichende Lücke für die Platzierung des geplanten Implantates schaffen, sowohl im koronalen als auch apikalen Bereich der zahnlosen Lücke (Abb. 6a bis d). Der Implantatdurchmesser hängt von der Implantatstärke und der prothetischen Plattform, welche für eine natürlich erscheinende Rekonstruktion erforderlich ist, ab. Eine Studie (Esposito et al. 1993), die das Ergebnis eines Einzelzahnimplantats drei Jahre nach dessen Insertion untersuchte, kam zu dem Schluss, dass marginaler Knochenverlust an den Nachbarzähnen in Zusammenhang mit dem Abstand zwischen Nachbarzahn und Implantatkörper steht. War dieser Abstand geringer als 1 mm, gingen durchschnittlich 2,2 mm marginalen Knochens verloren. Betrug der Abstand im Vergleich dazu 1,1 mm, lag der Knochenverlust zwischen 1 und 2 mm. Daher wurde empfohlen, stets möglichst 1,5 mm Knochen auf jeder Seite zwischen dem Implantatkörper und den Nachbarzähnen einzuhalten. Ein klassisches Implantat von 4 mm benötigt einen Platz von 7 mm (Abb. 5).

Zeitpunkt der Implantatplatzierung entsprechend der KFO-Behandlung

Der Kieferorthopäde muss dem restaurativen Zahnarzt angeben, zu welchem Zeitpunkt in Bezug auf die kieferorthopädische Therapie das Implantat am besten platziert werden soll. Manche Kieferorthopäden bevorzugen es, mit der Platzierung des Implantats bis nach der KFO-Behandlung zu warten. Ein aktuellerer Ansatz sieht vor, die Implantate während der kieferorthopädischen Behandlung zu setzen und diese als Verankerung zu nutzen. Dies kann jedoch nur bei korrekter Teamwork-Behandlungsplanung und mit einem Set-up umgesetzt werden, um eine harmonische Implantatposition in Bezug auf die finale Zahnposition nach erfolgter Behandlung zu realisieren (Abb. 8).

Es wird empfohlen, zunächst implantatgestützte provisorische Kronen zu platzieren und mit dem Einbringen der finalen Rekonstruktion so lange zu warten, bis die Zähne sich nach Entfernen der festsitzenden Apparatur gesetzt haben, um geringe interdentale Lücken oder Fehlstellungen der Rekonstruktion zu vermeiden.

Der Implantologe

Der Zahnmediziner, der das Implantat inseriert, ist für gewöhnlich ein Chirurg, ein Parodontologe, ein Prothetiker oder ein Allgemeinzahnarzt, in diesem Fall Implantologe genannt. Ein Implantologe ist kein Spezialist als solcher, und daher wird dieses Wort nur als ein Begriff für Zahnärzte verschiedener zahnmedizi-

nischer Disziplinen verwendet, die mit dentalen Implantaten arbeiten. Er oder sie muss ein paar Dinge beachten, um das Implan-

tat letztlich erfolgreich inserieren zu können.

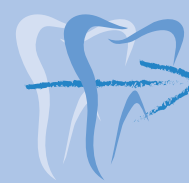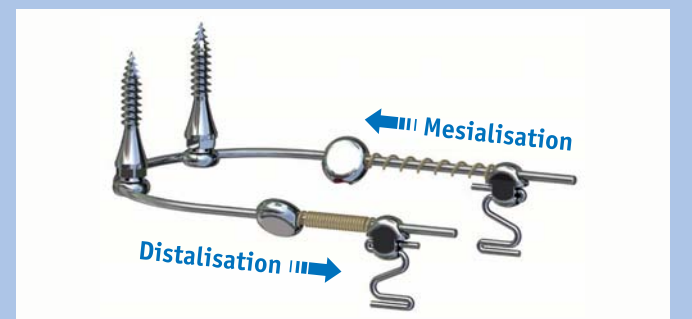
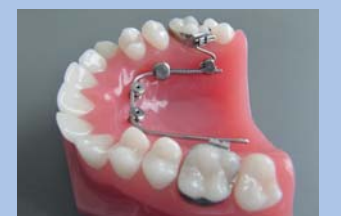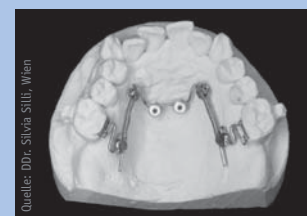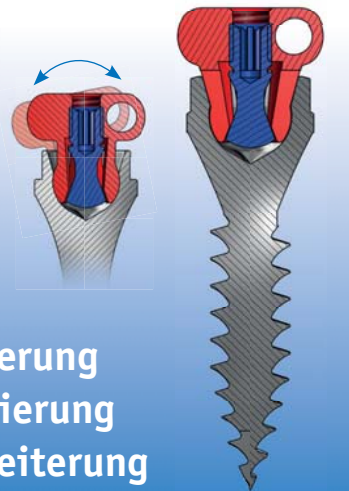Fortsetzung auf Seite 20 KN

ANZEIGE



OrthoLox Snap-in Kopplung für

- ▶ Molarendistalisierung
- ▶ Molarenmesialisierung
- ▶ Gaumennahterweiterung
- ▶ Ex-/intrusion
- ▶ Retention



SmartJet, die smarte Lösung für Mesialisation und Distalisation mit dem gleichen Gerät.

- ▶ Laborleistung im Eigenlabor
- ▶ Kurze Stuhlzeiten
- ▶ Compliance unabhängig

OrthoLox und **SmartJet** bieten neue Optionen für viele Aufgabenstellungen in der skelettalen kieferorthopädischen Verankerung.

PROMEDIA
MEDIZINTECHNIK

A. Ahnfeldt GmbH
Marienhütte 15 · 57080 Siegen
Telefon: 0271 - 31 460-0
info@promedia-med.de
www.promedia-med.de

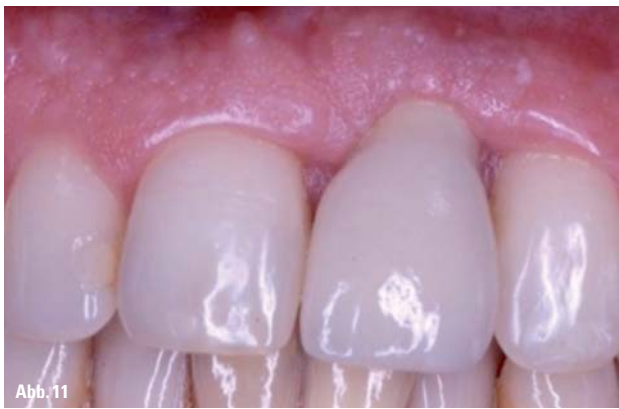

Abb. 11

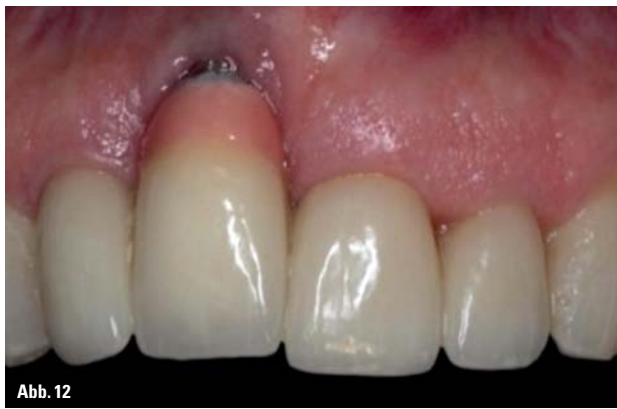

Abb. 12

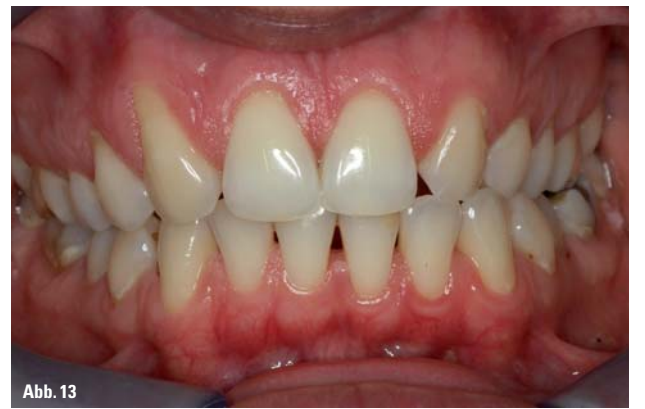

Abb. 13

KN Fortsetzung von Seite 19

Geeigneter Implantatdurchmesser mit der richtigen Plattform

Der Implantologe muss ein Implantat mit geeignetem Durchmesser und korrekter prothetischer Plattform platzieren. Bei der Platzierung von Implantaten bei Erwachsenen muss berücksichtigt werden, dass diese Patienten eine Lebenserwartung von 60 bis 70 Jahren nach erfolgreicher Insertion haben. Daher muss die Stärke eines Implantats als einer der kritischen Faktoren betrachtet werden. Für die Implan-

tatindustrie stellt es eine große Herausforderung dar, ein Implantat mit einem schmalen Durchmesser bei ausreichender Stärke zu produzieren. Ein anderer Aspekt, der hierbei berücksichtigt werden muss, stellt die Stärke der Implantat-Abutment-Verbindung dar.

Eine aktuelle Studie (Leucert et al. 2012) hat gezeigt, dass die Stärke eines Metallabutments ungefähr zweimal so stark ist wie ein Keramikabutment. Heutzutage haben wir in diesem Zusammenhang eine weitere, dritte Option, nämlich titanbasierte Keramik-

abutments. Die Wahl des Materials stellt dabei immer einen Balanceakt zwischen ästhetischen Ansprüchen und der erforderlichen Stärke dar (Abb. 14a, b).

Dreidimensionale Position des Dentalimplantats

Der Implantologe sollte über ein umfangreiches Wissen hinsichtlich der Biologie von Weich- und Hartgewebe rund um Implantate und Zähne verfügen. Ästhetische Versäumnisse in der Implantologie hängen in den meisten Fällen mit der falschen dreidimensionalen Positionierung des Implantats oder der Resorption der bukkalen Knochenwand, gefolgt von Geweberezeption, zusammen. Die Länge der klinischen Krone einer implantatgestützten Krone hängt von der vertikalen Position des Implantats ab. Wird das Implantat zu tief platziert, wird die klinische Krone länger als bei den Nachbarzähnen sein (Abb. 11). Und ist das Implantat wiederum zu flach inseriert, ist eine zu kurze klinische Krone das entsprechende Ergebnis.

Hinsichtlich des Knochenniveaus ist die korrekte vertikale Position des Implantats 3 mm unterhalb des Gingivalrandes der jeweiligen Nachbarzähne (Abb. 10a, b). Werden die Implantate zu weit bukkal gesetzt, erhöht sich das Risiko einer bukkalen Knochenresorption (Abb. 9a, b). Und wird das Implantat zu weit oral gesetzt, kann das eine nicht zu reinigende

Kronenüberlappung sein. Daher ist es sehr wichtig, innerhalb der angemessenen horizontalen Dimension von 1 bis 2 mm innerhalb der bukkalen Wölbung der Nachbarzähne zu bleiben.

Implantate knochenorientiert und nicht prothetisch orientiert zu platzieren, stellt heutzutage keinen akzeptablen Ansatz dar. Während der kompletten Implantatbehandlung ist das Management von Weich- und Hartgewebe von äußerster Bedeutung (Abb. 4a bis d). Da die bukkale Knochenwand im Oberkiefer in der Regel sehr dünn ist, ist es für die meisten Patienten erforderlich, den Knochen im Rahmen einer Knochenaugmentation zu verdicken. Eine erfolgreiche Knochenaugmentation kann eine Voraussetzung für ein festes Hart- und Weichgewebe sein. Sie stellt eine Grundlage für eine wie ein natürlicher Zahn erscheinende, implantatgestützte Einzelzahnkrone dar.

In vielen Fällen bringt der Implantologe implantatgestützte provisorische Kronen ein, um diese zur Verankerung einzusetzen. Solche Kronen sollten immer verschraubt sein, da die kieferorthopädischen Kräfte sonst den Befestigungszement der zementierten provisorischen Kronen herunterbrechen würden. Übrigens, konventionelle Implantate können auch als kieferorthopädische Implantate für die Realisierung einer absoluten Verankerung genutzt werden.

Und abschließend soll darauf hingewiesen sein, dass der Implantologe zusammen mit einem weiteren Teammitglied, nämlich dem Zahntechniker, in der Lage sein sollte, eine endgültige metallkeramische oder vollkeramische implantatgestützte Krone fertigen zu können, die dem Erscheinungsbild eines natürlichen Zahns entspricht.

zwei Fälle mit ästhetisch ungenügenden Ergebnissen zeigen. Wertet man die Misserfolge ästhetischer Implantate aus, zeigt dies, dass diese immer in direktem Zusammenhang mit ungenügender Behandlungsplanung, falscher dreidimensionaler Positionierung der Implantate sowie einem unangemessenem Management von Hart- und Weichgewebe stehen. Kieferorthopäden, die zu viele dieser Misserfolge gesehen haben, sollten vielleicht in Erwägung ziehen, sich einen neuen Implantologen in ihr Team zu holen. **KN**

(Die im Artikel erwähnte Literatur kann unter angegebenem Autorenskontakt angefordert werden.)


KN Kurzvita



Dr. Kristin Heimisdóttir DDS
[Autoreninfo]



Prof. Dr. med. dent. Bjarni E. Pjetursson, DDS, MAS Perio, PhD
[Autoreninfo]



KN Adresse

Dr. Kristín Heimisdóttir
Haaleitisbraut 1
105 Reykjavík
Island
Tel.: +354 534 3221
Mobile: +354 865 3660
kristin@tennur.is

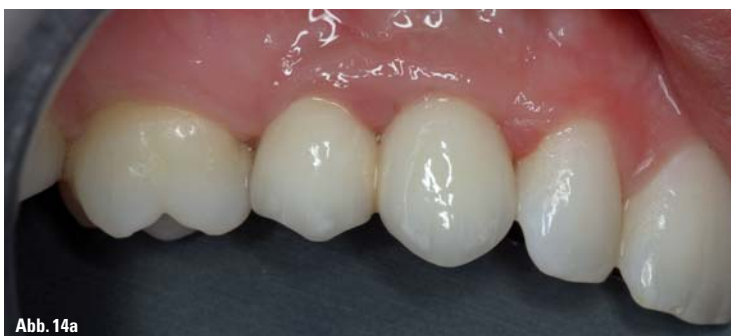

Abb. 14a

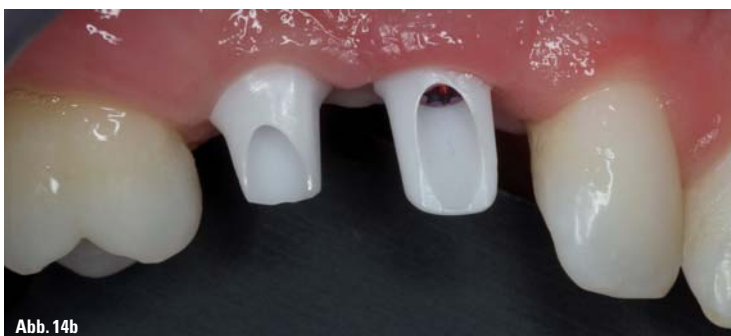

Abb. 14b

ANZEIGE

www.halbich-lingual.de

Thomas Halbich
LINGUALTECHNIK

PATIENTEN
BEHANDLER

inkl. QMS Quick Modul System
schön einfach – einfach schön!
www.halbich-qms.de

Zusammenfassung

Auch wenn kein prothetischer Ersatz besser ist als ein natürlich intakter Zahn, für manche Patienten, insbesondere für Patienten mit einem sensiblen und empfindlichen Erscheinungsbild sowie relativ kleinen Zähnen, kann eine implantatgestützte Einzelzahnkrone eine angenehmere ästhetische Lösung darstellen als die Mesialisierung von Eckzähnen.

Manche Kieferorthopäden betrachten Implantate als Übergangslösung, indem sie ein oder