




Abb. 1a, b: Clarity™ ADVANCED Keramikbracket (a); zum Vergleich das Bracket eines anderen Herstellers (b).



Schon während kieferorthopädischer Behandlungen sind immer höhere Anforderungen an die Ästhetik zu berücksichtigen. Dr. Jair Lazarín San Esteban zeigt auf, wie das bei Klasse II-Therapien gelingen kann.

# Ästhetische Klasse II-Behandlung mit der Forsus™ Apparatur

Ästhetische Aspekte gewinnen immer stärker an Bedeutung. Egal wohin wir schauen – alle möchten schön sein. Eine wichtige Rolle spielen die möglichst ebene Gesichtsforn

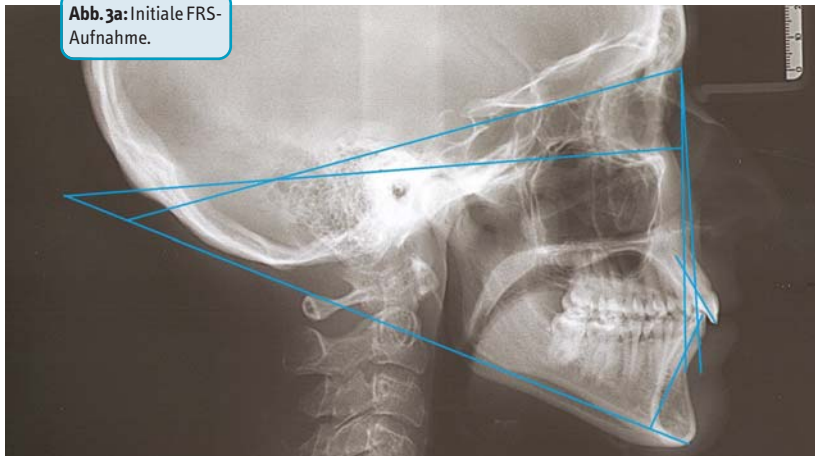
und nicht zuletzt das Lächeln. Ein interessanter Beitrag,<sup>1</sup> auf den ich kürzlich stieß, macht die Präferenzen von Patienten im Hinblick auf kieferorthopädische Behandlungen ganz

deutlich: Am liebsten möchten sie gar keine Brackets tragen, oder wenn, dann zumindest eine sehr ästhetische Lösung wie etwa Aligner oder linguale Apparaturen. An zweiter Stelle

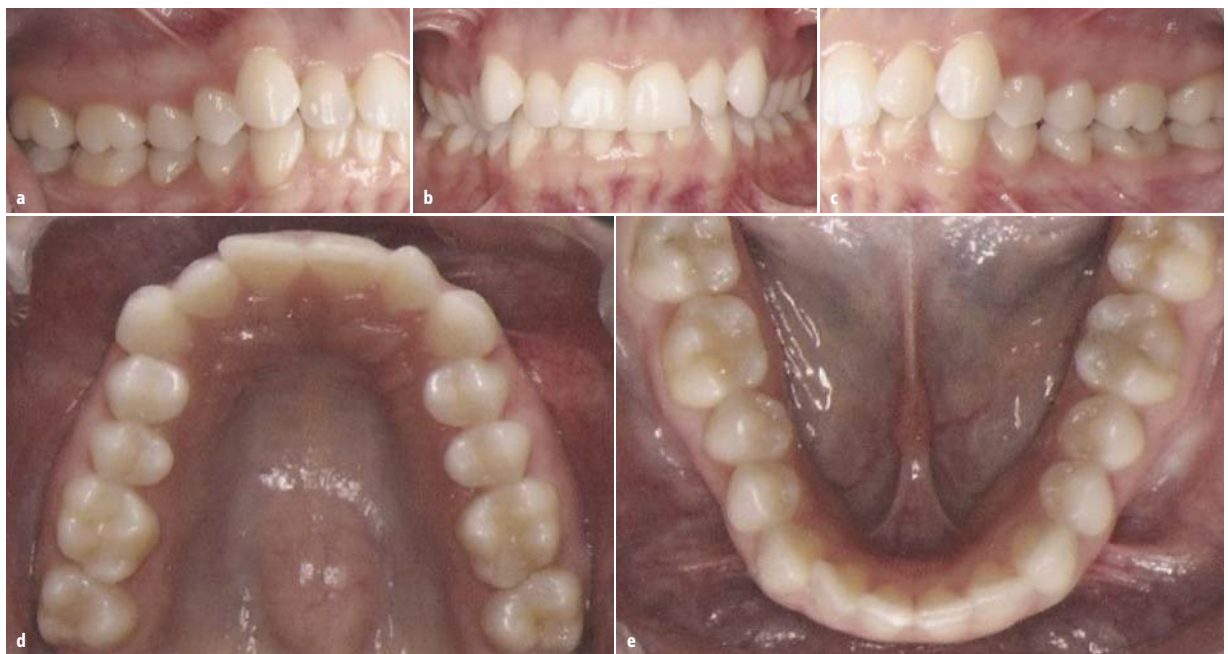

Abb. 2a–e: Initiale Aufnahmen vor Behandlungsbeginn.

Abb. 3a: Initiale FRS-Aufnahme.



Parameter	Wert	Norm	Low Range	High Range
<i>Oberkiefer zur Schädelbasis</i>				
SNA (°)	78,54	82,00	78,00	84,00
<i>Unterkiefer zur Schädelbasis</i>				
SNB (°)	75,63	80,00	72,00	80,00
SN – GoGn (°)	36,75	32,00	22,00	36,00
FMA (MP – FH) (°)	26,94	21,90	23,50	33,90
<i>Oberkiefer – Unterkiefer</i>				
ANB (°)	2,99	2,00	1,50	6,00
<i>Dentition Oberkiefer</i>				
U1 – NA (mm)	6,17	4,00	–2,00	8,00
U1 – NA (°)	26,31	22,00	3,00	31,00
<i>Dentition Unterkiefer</i>				
L1 – NB (mm)	5,85	4,00	2,00	6,00
L1 – GoGN (°)	91,12	93,00	88,70	101,90

Abb. 3b: Laterale kephalometrische Messwerte.

stehen ästhetische labiale Brackets und an letzter Stelle Metallbrackets.

Allerdings müssen sowohl Ärzte als auch Patienten bei jeder verfügbaren Behandlungsoption Abstriche machen. Beispielsweise sind Aligner zwar praktisch nicht sichtbar, doch verfehlen sie aufgrund ihrer mechanischen Eigenschaften oft das Behandlungsziel, ganz abgesehen von der Patientencompliance. Linguale Apparaturen können – wenn es sich nicht um individualisierte Systeme wie das Incognito™ Appliance System handelt – schwierig anzuwenden sein. Zudem kann eine linguale Behandlung zeit- und kostenaufwendiger sein als andere Methoden.

Daher sind ästhetisch gelungene Brackets für mich die erste Wahl bei so gut wie allen routinemäßigen kieferorthopädischen Behandlungen. Ihre Pluspunkte liegen sowohl im Erscheinungsbild als auch im Nutzen durch

die Behandlung. Dabei bevorzuge ich Clarity™ ADVANCED Keramikbrackets – aus meiner Sicht die besten Keramikbrackets auf dem Markt. Abbildung 1 zeigt das schlanke Design der Bracketflügel mit dem großen Unterschnittbereich und den tiefen Slot mit seinen präzise parallel verlaufenden Wänden im Vergleich zu dem Bracket eines anderen Herstellers.

Bei einem meiner jüngsten Fälle konnte ich Clarity™ ADVANCED Keramikbrackets bei einer Klasse II-Korrektur einsetzen. Es handelte sich um eine 39-jährige Patientin mit dieser Malokklusionsdiagnose:

- skelettale Fehlstellung Klasse I
- leichte Angle-Tendenz
- dentale Fehlstellung Klasse II
- geringe Engstände in Ober- und Unterkiefer
- mäßige vertikale Stufe
- 4,50mm sagittale Stufe
- 91,12° IMPA

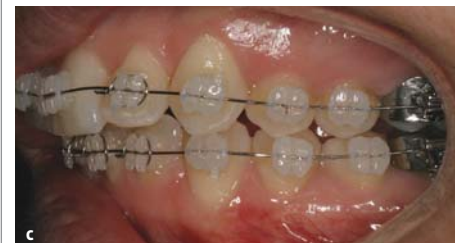
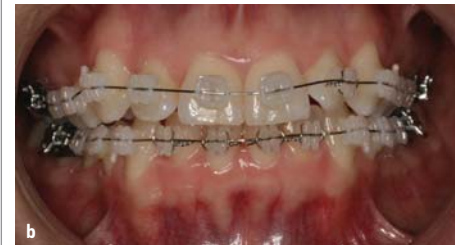
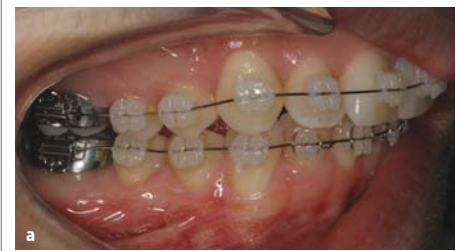Abb. 4a–c: Nach dem Kleben der Brackets wurde ein .012"er Nitinolbogen eingesetzt; auf den oberen linken und den vier unteren Schneidezähnen zusätzlich straffe Metallligaturen, um die Rotation zu regulieren.

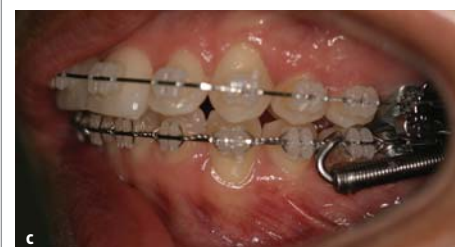
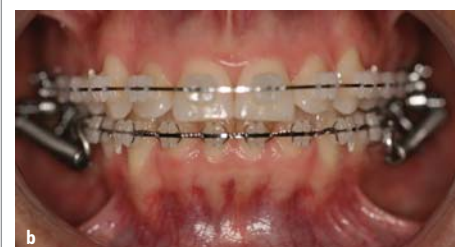
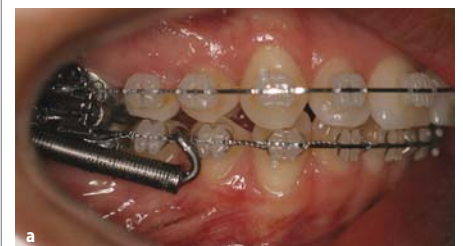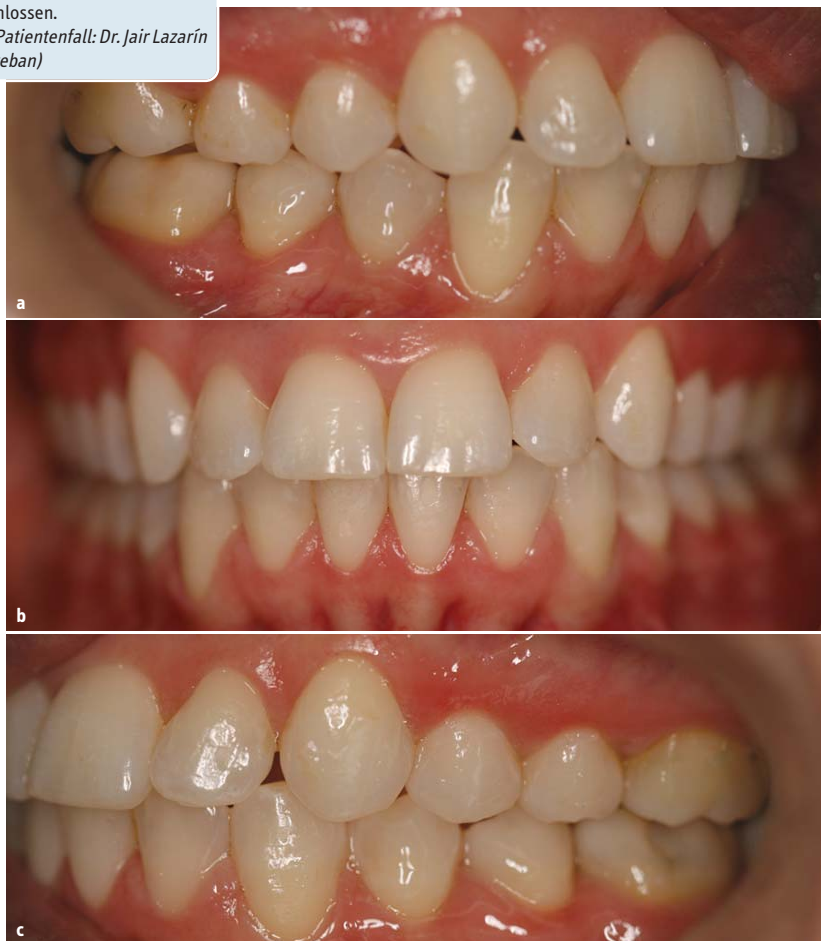Abb. 5a–c: Nach den ersten sechs Behandlungsmonaten wurde die Forsus™ Apparatur eingesetzt.

**Abb. 6a–c:** Innerhalb von zwölf Monaten war die Klasse II-Behandlung abgeschlossen.  
(Fotos Patientenfall: Dr. Jair Lazarín San Esteban)



Der Behandlungsplan sah den Einsatz von Clarity™ ADVANCED Keramikbrackets mit .022"er Slot, MBT™ Appliance System Rx, mit  $-6^\circ$  Torque für die unteren Schneidezähne sowie einer Forsus™ Apparatur zur Korrektur der Klasse II-Malokklusion vor.

Die Patientin wünschte sich eine Behandlung mit ästhetisch überzeugenden Brackets. Ihrem Wunsch bin ich natürlich gern gefolgt, und zwar mit Clarity™ ADVANCED Keramikbrackets. Sie sehen gut aus und haben gleichzeitig hervorragende mechanische Eigenschaften. Beides zusammen trägt dazu bei, das Behandlungsziel zu erreichen. Gleichzeitig konnte ich die Forsus™ Apparatur in Kombination mit den Brackets anwenden.

Die Brackets (.022"er Slot, MBT™ System) wurden im direkten Verfahren geklebt. Zunächst wurden im Oberkiefer .012" Classic Nitinolbögen eingesetzt und diese nach acht Wochen durch .016" Classic Nitinolbögen ersetzt. Nachdem die Rotation reguliert war, war das nächste Behandlungsziel die Regulierung der Spee-Kurve. Dazu setzte ich .022" SS-Bögen ein.

Nach acht Wochen folgten .019" x .025" SS-Bögen. Mithilfe der Vierkantbögen erzielten wir an den unteren Schneidezähnen einen Torque von  $-6^\circ$ , womit dem Risiko einer Proklination im Zusammenhang mit der Klasse II-Korrektur vorgebeugt werden konnte.

Folgendes ist für die Vorbereitung des Einsatzes der Forsus™ Apparatur notwendig:

- cinch back im unteren Drahtbogen, um einer Proklination der Schneidezähne vorzubeugen
- Metallligaturen von 6 auf 6 im Unterkiefer, um Lückenbildung zu verhindern
- die vier unteren Schneidezähne mit „8"er Modulen versehen, damit es nicht zu Rotationen kommt.

Die Forsus™ Apparatur ist angenehm zu tragen, lässt sich leicht reinigen und stört nicht bei seitlichen Bewegungen oder beim Öffnen des Mundes. Insgesamt ist sie unauffällig, insbesondere wenn man die Feder zwischen die unteren Prämolaren platziert, was die Apparatur verkürzt. Ein weiterer Vorteil dieser Platzierung ist die Tatsache, dass sie einer Prokli-

nation der unteren Schneidezähne zusätzlich entgegenwirkt.

Die Klasse II-Korrektur konnte in nur fünf Monaten abgeschlossen werden; die gesamte Behandlungszeit erstreckte sich über zwölf Monate. Die Forsus™ Apparatur steht für schnelle Ergebnisse, weil sie ihre Wirkung über Tag und Nacht entfaltet. Bleibt noch zu erwähnen, dass mich die Eigenschaften der Clarity™ ADVANCED Keramikbrackets überzeugt haben: Während der Behandlung ist kein Bracket gebrochen oder hat sich gelöst.

## Diskussion

Klasse II-Behandlungen mit der Forsus™ Apparatur sind wirksam, schnell und verlässlich. Clarity™ ADVANCED Brackets haben ihre Festigkeit unter Beweis gestellt. Sie basiert in erster Linie auf der besonders feinkörnigen Keramik und einer neuen Herstellungstechnologie. Die Brackets können aus meiner Sicht ohne Weiteres zusammen mit Forsus™ Apparaturen eingesetzt werden. Bei der Betrachtung der Effizienz von Klasse II-Behandlungen mithilfe der Forsus™ Apparatur ist zu beachten, dass sie insbesondere dentoalveolär wirken.<sup>2</sup> Wichtig erscheint mir: Forsus™ Apparaturen sind sicher in der Anwendung und bergen kein Risiko für die Ausbildung einer craniomandibulären Dysfunktion.<sup>3</sup>

\* Fa. 3M OralCare/3M Unitek, [www.3munitek.de](http://www.3munitek.de)

### Literaturliste



## Kurzvita



Dr. Jair Lazarín  
San Esteban  
[Autoreninfo]



## Adresse

Dr. Jair Lazarín San Esteban  
Parque de los Niños No.17,  
Colonia. Las Arboledas,  
Atizapán de Zaragoza,  
Estado de México  
México  
[jair\\_lazarin@yahoo.com](mailto:jair_lazarin@yahoo.com)