

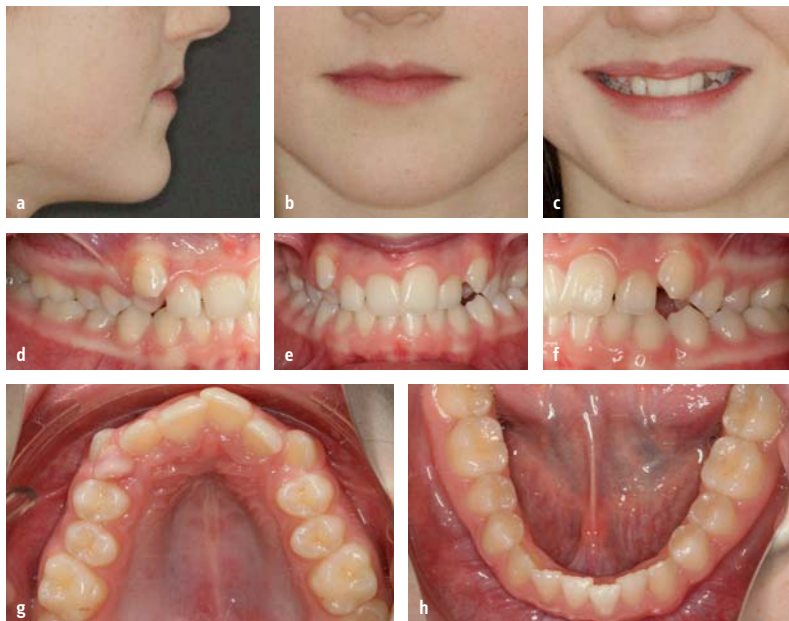Ein Beitrag von Dr. Julia Haubrich und Dr. Werner Schupp.

# Optimierung dentofazialer Ästhetik

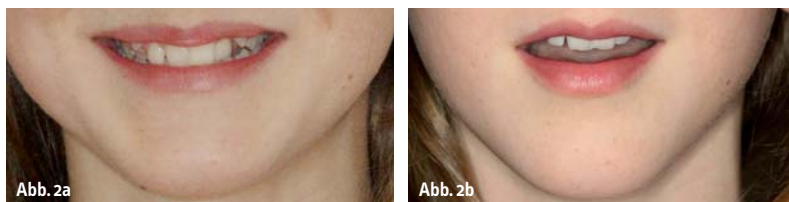Literaturliste



## PATIENTENBEISPIEL 1 (Abb. 1–9)

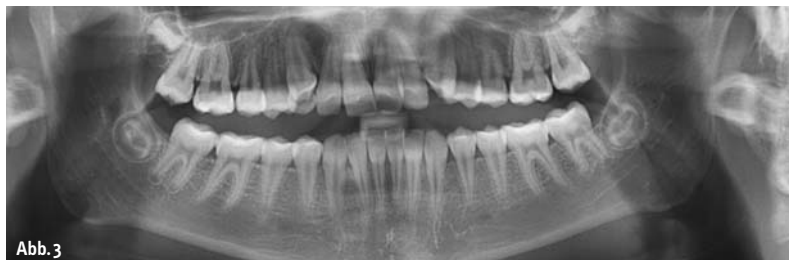

**Abb. 1a–h:** Extra- und intraoraler Befund bei Behandlungsbeginn: Klasse I-Relation mit Dreh- und Engständen im Ober- und Unterkiefer, Kreuzbissituation Zahn 15 zu 45, 25 zu 35, Hochstand 13, 23, persistierender Zahn 53, Mittellinienabweichung.



**Abb. 2a**

**Abb. 2b**



**Abb. 3**

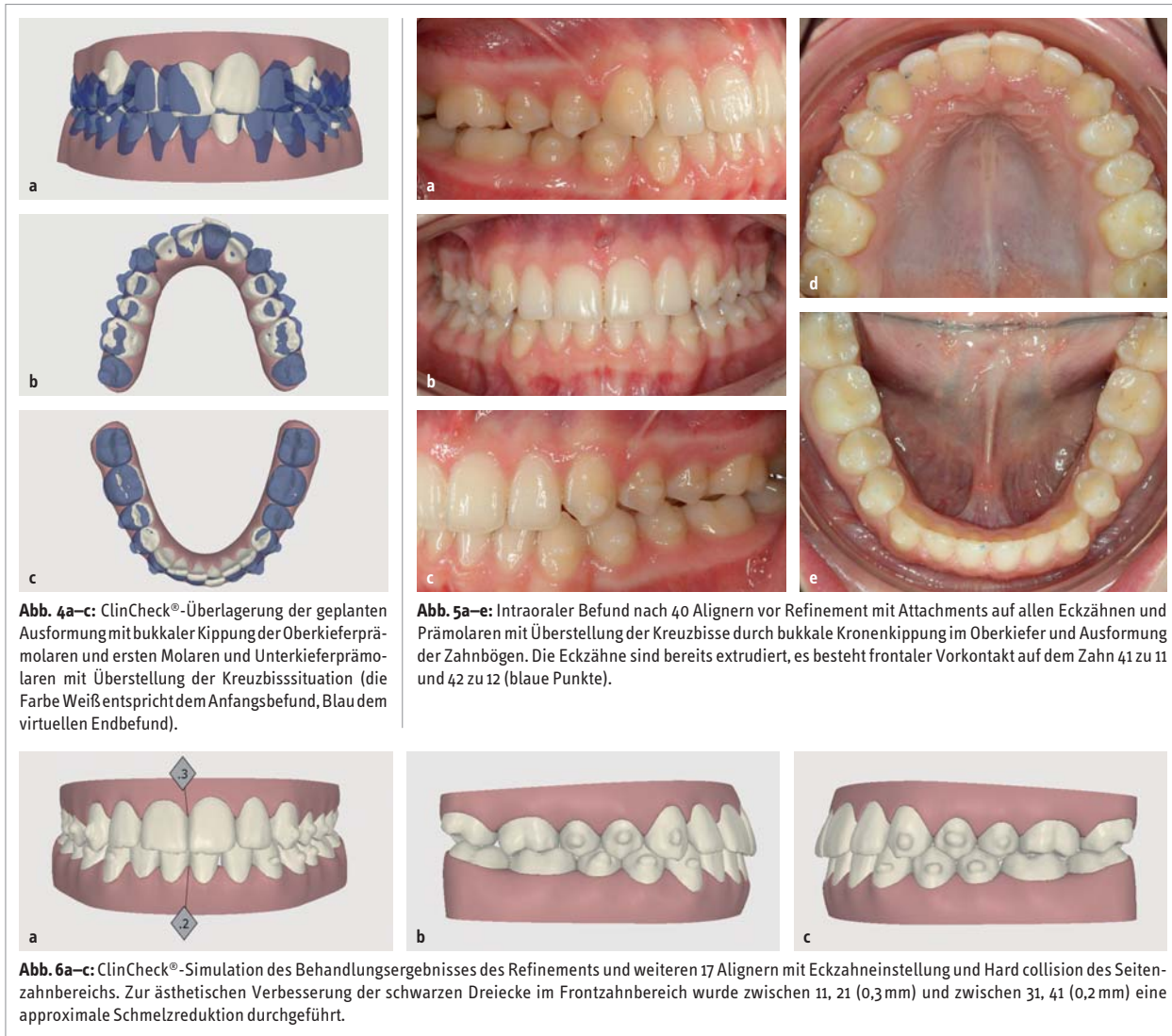
**Abb. 2a, b:** Extraorale Situation beim Lachen und entspannter Ruhelage mit bukkalem schwarzem Korridor und kaum sichtbaren Prämolaren aufgrund der palatinalen Kippung der oberen Prämolaren und der dadurch bedingten Kreuzbissituation. – **Abb. 3:** OPG der Ausgangssituation.

Die Invisalign® Technik ist heute fester Bestandteil der Aligner-Kieferorthopädie, mit der einfache bis komplexe Behandlungen ästhetisch und nebenwirkungsreduziert im Vergleich zu festsitzenden Behandlungsmethoden umgesetzt werden können. Die neue Software ClinCheck® Pro bietet seit Februar 2015 neue Instrumente und Möglichkeiten der virtuellen Behandlungsplanung mit präziser direkter Umsetzung der Wünsche des planenden Arztes. Im Folgenden werden Behandlungsbeispiele mit Verbesserung der dentofazialen Ästhetik und Okklusion durch die Invisalign®-Therapie im jugendlichen Alter sowie Neuerungen der ClinCheck® Software vorgestellt.

Kieferorthopädische Behandlungen werden von jugendlichen und erwachsenen Patienten häufig aus kosmetischen Gründen gescheut und der Großteil empfindet festsitzende Multi-bracketapparaturen als unattraktiv und inakzeptabel.<sup>1</sup>

Eine weniger invasive und ästhetischere Alternative bietet die Invisalign®-Behandlung. Diese Technik, die 1999 auf den amerikanischen Markt gekommen ist und seit 2001 in Deutschland angewandt wird, ist inzwischen eine weitverbreitete kieferorthopädische Behandlungsmethode mit durchsichtigen herausnehmbaren Schienen und drei Millionen behandelten Patienten weltweit. Mithilfe eines speziellen Computergrafikverfahrens, der ClinCheck®-Software, wird ausgehend vom Istzustand der Zahnreihen, der in virtuellen Kiefermodellen festgehalten wird, ein durch den Kieferorthopäden vorher bestimmtes Behandlungsziel dreidimensional dargestellt und in einzelne Behandlungsphasen unterteilt.

Für jede dieser Phasen werden dann die einzelnen individuellen Schienen (Aligner) produziert, die jeweils zwei Wochen lang getragen werden. In dieser Zeit werden die Zähne durch



**Abb. 4a–c:** ClinCheck®-Überlagerung der geplanten Ausformung mit bukkaler Kippung der Oberkieferprämolaren und ersten Molaren und Unterkieferprämolaren mit Überstellung der Kreuzbissituation (die Farbe Weiß entspricht dem Anfangsbefund, Blau dem virtuellen Endbefund).

**Abb. 5a–e:** Intraoraler Befund nach 40 Alignern vor Refinement mit Attachments auf allen Eckzähnen und Prämolaren mit Überstellung der Kreuzbisse durch bukkale Kronenkipfung im Oberkiefer und Ausformung der Zahnbögen. Die Eckzähne sind bereits extrudiert, es besteht frontaler Vorkontakt auf dem Zahn 41 zu 11 und 42 zu 12 (blaue Punkte).

**Abb. 6a–c:** ClinCheck®-Simulation des Behandlungsergebnisses des Refinements und weiteren 17 Alignern mit Eckzahneinstellung und Hard collision des Seitenzahnbereichs. Zur ästhetischen Verbesserung der schwarzen Dreiecke im Frontzahnbereich wurde zwischen 11, 21 (0,3 mm) und zwischen 31, 41 (0,2 mm) eine approximale Schmelzreduktion durchgeführt.

virtuell berechnete Kraft kontinuierlich in die vorher errechnete Richtung bewegt. Dann folgt der nächste Aligner, bis das gewünschte Behandlungsziel erreicht ist.

Die Serien der klaren, herausnehmbaren Aligner ermöglichen dem Patienten einen hohen Tragekomfort, kombiniert mit Ästhetik sowie optimaler Reinigungsmöglichkeit, und bieten dadurch erheblich weniger Nachteile im Vergleich zu den herkömmlichen festsitzenden Apparaturen.<sup>2–6</sup> Der Komfort mit dem Invisalign®-System ist für den Patienten wesentlich höher als mit herkömmlichen festsitzenden bukkalen oder lingualen Multibracketapparaturen.<sup>7</sup>

Die möglichen Nebenwirkungen der Multibracketapparaturen, wie beispielsweise White Spots, Karies, Schmelzabrasionen durch Bracketkontakt, Schleimhautverletzungen und parodontale Risiken, sind mit dem Invisalign®-

System durch adäquate Mundhygienemöglichkeiten, intermittierende Kraftapplikation und exakt vorausberechnete Bewegungen minimiert.<sup>4</sup> Eine permanente Verblockung skelettaler Strukturen unterbleibt, da die Aligner zum Essen herausgenommen werden.

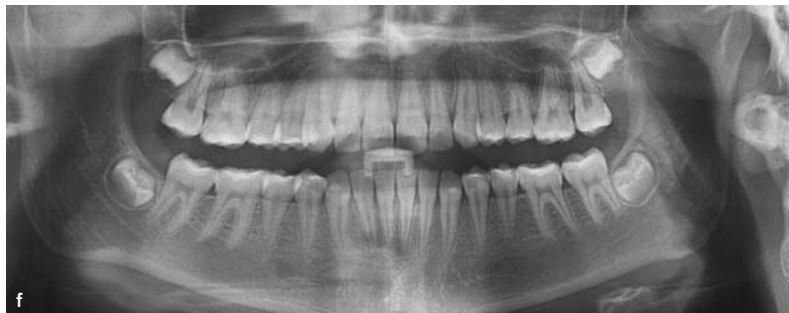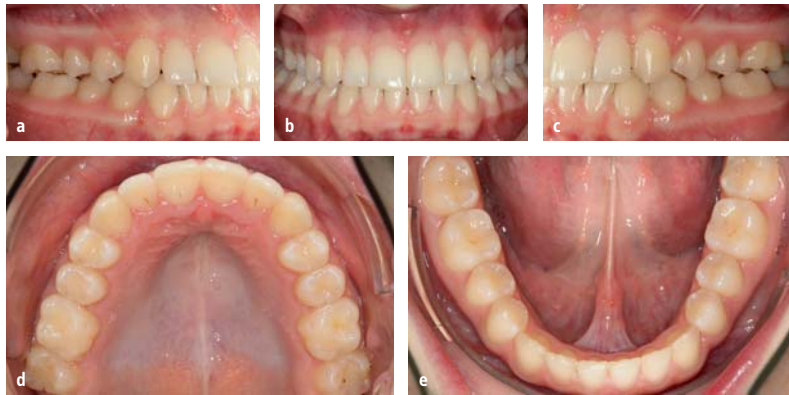
Die Invisalign®-Technik kann dabei nicht nur als erfolgreiches Behandlungsmittel bei leichtem bis moderatem Engstand, Lückenschluss im natürlichen Lückengebiss und bei kippen Bewegungen verwendet werden, sondern ebenfalls bei komplexeren Behandlungen wie beispielsweise Extraktionen,<sup>8</sup> offenen<sup>9,10</sup> und tiefen Bissen<sup>11</sup>, dentalen Klasse II<sup>12</sup>- und Klasse III-Behandlungen genauso wie bei der komplexen Therapie von craniomandibulären Dysfunktionen (CMD)<sup>13</sup> oder als kieferorthopädischer Bestandteil einer kombinierten kieferorthopädisch-prärestaurativen<sup>14,15</sup> oder kieferchirurgischen Behandlung.<sup>16,17</sup>

Expansion des Zahnbogens mit Kreuzbissüberstellung<sup>18</sup> In- und Extrusionen von einzelnen Zähnen oder Zahngruppen, Torquebewegungen<sup>19–21</sup> und Korrekturen von Zahnachsenstellungen sind zum festen Bestandteil der Invisalign®-Behandlung geworden.<sup>22,23</sup>

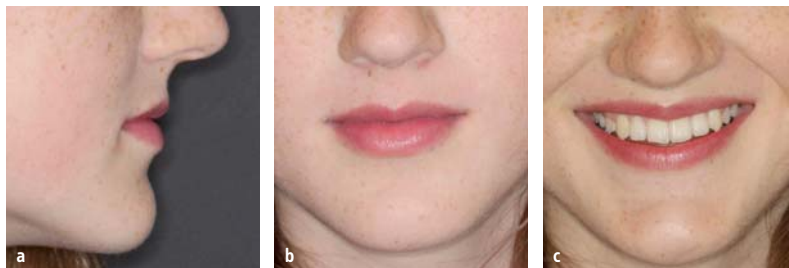Mit Invisalign® Teen und den speziell auf das jugendliche Gebiss abgestimmten Tools steht diese Technik auch für Kinder und Jugendliche zur Verfügung. Dabei sind gerade bei Teenagern die transversale Erweiterung durch bukkale Kippung der Zahnkronen und der Torque im Frontzahnbereich durch zusätzliche Kraftapplikation mit Power Ridges wichtige Ansatzpunkte, um ein volleres Lächeln und eine ästhetische Frontzahndarstellung zu erreichen. Im Folgenden stellen wir zwei jugendliche Patienten vor, bei denen eine Verbesserung der dentofazialen Ästhetik mit der Invisalign®-Technik erzielt werden konnte.



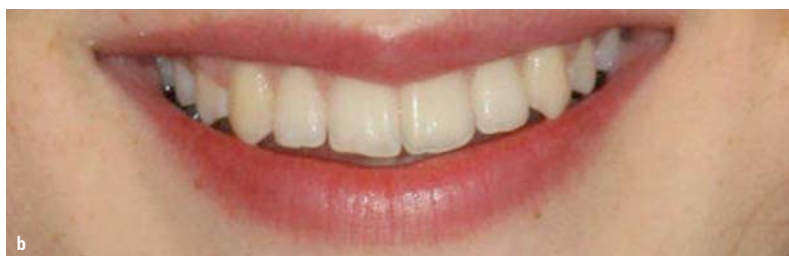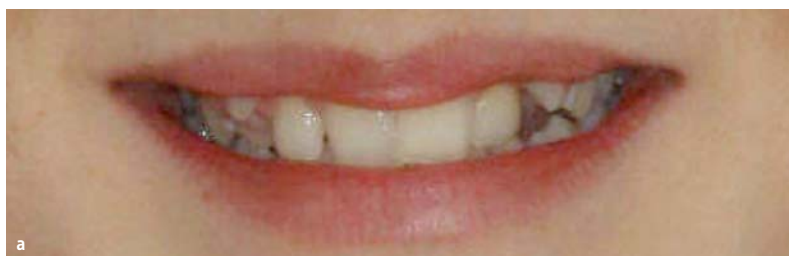## Patientenbeispiel 1 (Abb. 1 bis 9)



**Abb. 7a-f:** Intraorale Befund und OPG bei Behandlungsende: Herstellung einer funktionellen Okklusion, Eckzahnführung, Auflösung der Dreh- und Engstände und Überstellung der Kreuzbisse.



**Abb. 8a-c:** Extraoraler Befund bei Behandlungsende mit vollem Wangenkorridor und harmonischem Verlauf der Oberkieferinzisiven analog dem Verlauf der Unterlippe.



**Abb. 9a, b:** Vergleich der extraoralen Situation vor und nach der Invisalign®-Therapie mit ausgefülltem Wangenkorridor und ästhetischer Lachlinie.

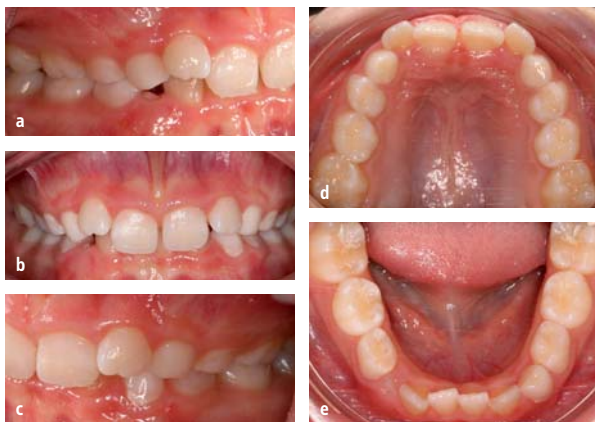Die 13-jährige Patientin stellte sich in unserer Praxis zur kieferorthopädischen Beratung vor. Der intraorale Befund zeigt eine Klasse I-Relation mit Dreh- und Engständen im Ober- und Unterkiefer und eine Kreuzbiss-Situation der Zähne 15 zu 45, 25 zu 35. Der Milchzahn 53 war persistiert, die Zähne 13, 23 im Hochstand durchbrechend (Abb. 1a bis h).

Die kieferorthopädische Behandlungsplanung wie auf der ClinCheck®-Überlagerung gezeigt, beinhaltete die Ausformung der Ober- und Unterkieferfront ohne proximale Schmelzreduktion, Expansion im Ober- und Unterkiefer mit Überstellung des Kreuzbisses sowie der Extrusion und Durchbruchssteuerung der oberen Eckzähne. Auf allen Eckzähnen und Prämolaren wurden kleine ellipsoidförmige Attachments gebondet, um ausreichend Verankerung für die Extrusion der oberen Eckzähne sowie die Überstellung der Kreuzbisse zu gewährleisten. Die ClinCheck®-Überlagerung zeigt die geplanten Bewegungen in Blau (Abb. 4a bis c). Die Behandlung beinhaltete 40 Aligner im Oberkiefer und im Unterkiefer. Proximale Schmelzreduktion war bei der jungen Patientin nicht geplant. Aufgrund der guten Motivation und des jugendlichen Alters wurde der Alignerwechsel alle zehn Tage geplant. Der intraorale Befund nach 40 Alignern zeigt das Ergebnis mit Überstellung des Kreuzbisses und Auflösung der Dreh- und Engstände (Abb. 5a bis e). Zur Feineinstellung des Behandlungsergebnisses wurde ein Refinement mit weiteren 17 Alignern für die Auflösung der Vorkontakte auf den Zähnen 12, 11, die korrekte Einstellung der Eckzahnführung und zur Erlangung satter okklusaler Kontakte im Seitenzahnbereich durchgeführt.

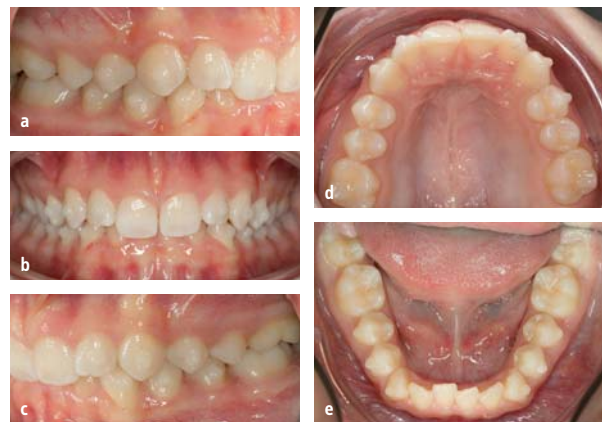Zur ästhetischen Verbesserung der schwarzen Dreiecke im Frontzahnbereich wurde zwischen 11, 21 (0,3 mm) und zwischen 31, 41 (0,2 mm) eine proximale Schmelzreduktion durchgeführt (Abb. 6). Nach insgesamt 26 Monaten Behandlungszeit konnte die Behandlung abgeschlossen werden (Abb. 7, 8). Das finale OPG zeigte keine Auffälligkeiten.

Die Gegenüberstellung der extraoralen Frontalansicht vor und nach der Behandlung zeigt das erzielte ästhetische Resultat (Abb. 9). Zur Retention trug die Patientin eine herausnehmbare Schiene im Oberkiefer nachts, im Unterkiefer wurde ein Lingualretainer befestigt.

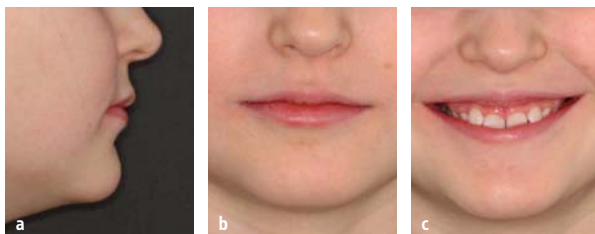## PATIENTENBEISPIEL 2 (Abb. 10–21)



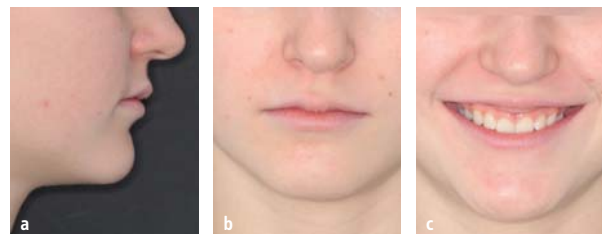
**Abb. 10a–e:** Intraorale Situation bei Behandlungsbeginn mit herausnehmbaren Platten und funktionskieferorthopädischer Therapie: Wechselgebiss in Molaren-Klasse II, Deckbissituation mit reklinierten Zähnen 11, 21, proklinierten Zähnen 12, 22, Diastema 11, 21 sowie Dreh- und Engständen im Unterkiefer.



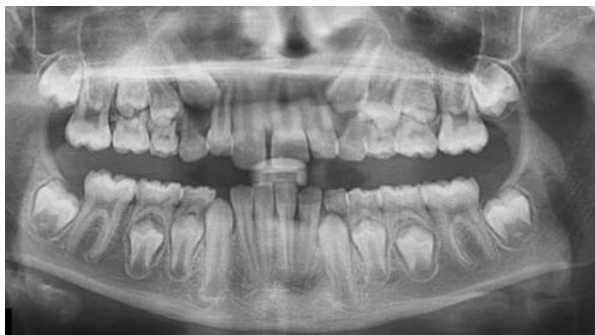**Abb. 13a–e:** Intraoraler Befund bei Behandlungsbeginn mit der Invisalign®-Technik und direkt geklebten Attachments auf den Zähnen 12, 13, 14, 22, 23, 24, 33, 34, 35, 43, 44, 45.



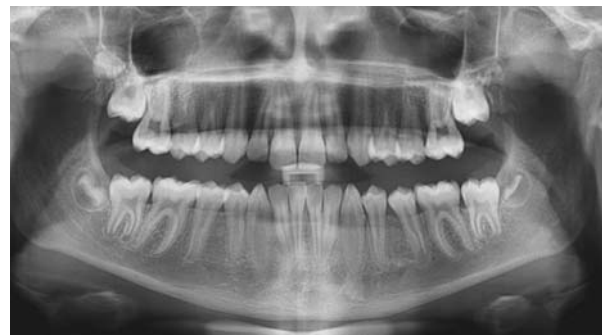**Abb. 11a–c:** Extraorale Situation vor funktionskieferorthopädischer Therapie mit Gummy Smile sowie extrudierter, reklinierter Oberkieferfront.



**Abb. 14a–c:** Extraoraler Befund bei Behandlungsbeginn und weiterhin bestehendem Gummy Smile mit extrudierter Oberkieferfront.



**Abb. 12:** OPG bei Behandlungsbeginn mit herausnehmbaren Platten und Bionator.



**Abb. 15:** OPG bei Behandlungsbeginn.

### Patientenbeispiel 2 (Abb. 10 bis 21)

Die Patientin stellte sich in unserer Praxis zum ersten Mal im Alter von zehn Jahren vor. Der intraorale Befund zeigte ein Wechselgebiss mit reklinierten Zähnen 11, 21, Deckbiss und Platzmangel im Unterkiefer (Abb. 10 bis 12). Unsere Behandlungsplanung beinhaltete die Ausformung der Oberkieferfront mit Proklination der Zähne 11, 21 und transversaler Erweiterung mit einer herausnehmbaren Oberkieferplatte sowie eine anschließende Wach-

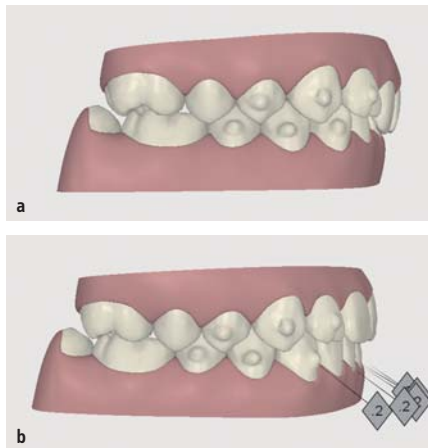
tumssteuerung mit Einstellung einer Klasse I mit einem Bionator.

Nach Durchbruch der bleibenden Zähne wies die Patientin eine Klasse I-Verzahnung links und rechts mit Dreh- und Engständen im Ober- und Unterkiefer sowie einen Tiefbiss mit ausgeprägter Spee'scher Kurve und extrudierter Ober- und Unterkieferfront auf (Abb. 13 bis 15). Die Behandlungsplanung in dieser zweiten Phase beinhaltete die Ausformung der Zahnbögen mit transversaler Erweiterung, Torque auf den Oberkieferfrontzähnen, Intrusion der extrudierten Unterkiefer- und Oberkieferfront

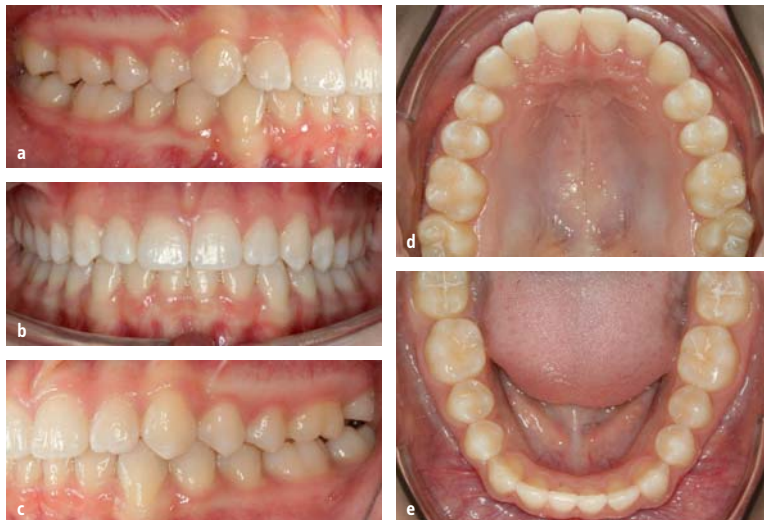mit Hebung des tiefen Bisses und Einstellung einer physiologischen Frontzahnrelation.

Hierfür wurden auf den Zähnen 12 bis 14 sowie 22 bis 24, 33 bis 35 und 43 bis 45 horizontale, elipsoide Attachments befestigt (Abb. 13). Die Alignerzahl für das durch die ClinCheck®-Überlagerung ersichtliche Behandlungsziel betrug 25 im Ober- und Unterkiefer (Abb. 16). Nach der ersten Phase erfolgte eine Feineinstellung (Refinement) mit neun weiteren Alignern im Ober- und Unterkiefer; da die Patientin die Aligner jedoch nicht regelmäßig trug, war ein erneutes Refinement mit sieben Alignern notwendig.





**Abb. 16a, b:** ClinCheck®-Ansicht der rechten Seite zu Behandlungsbeginn (a) und zu Behandlungsende (b) mit Intrusion der Ober- und Unterkieferfrontzahnbereich. Im Unterkieferfrontzahnbereich wurde eine ASR von 0,2 mm mesial von 33 zu mesial 43 notwendig.



**Abb. 17a–e:** Intraoraler Befund bei Behandlungsende, ausgeformte Zahnbögen mit Auflösung der Dreh- und Engstände mit Intrusion der Ober- und Unterkieferfrontzähne und Torque auf der Oberkieferfront.

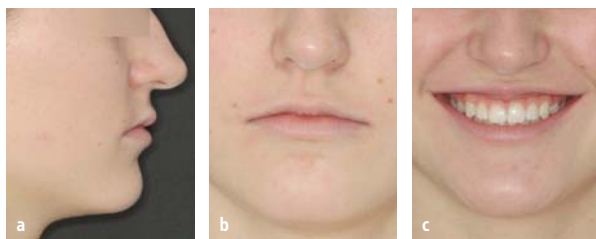nern im Ober- und Unterkiefer notwendig. Die Abbildungen 17 und 18 zeigen das intra- und extraorale Endergebnis, das OPG zeigte keine Auffälligkeiten (Abb. 19). Der Vergleich der extraoralen Halbseitenansicht zeigt das Ausmaß des applizierten Torques sowie Intrusion der Oberkieferfrontzähne (Abb. 20); Abbildung 21 die Gegenüberstellung der Fernröntgenseitenaufnahme zu Beginn und zum Ende der kieferorthopädischen Behandlung.

Zur Retention trug die Patientin im Oberkiefer eine herausnehmbare Schiene, im Unterkiefer wurde von 33 bis 43 ein festsitzender Lingualretainer eingesetzt.

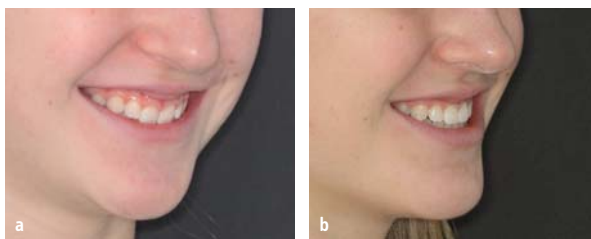Seit Februar 2015 hat das Unternehmen Align Technology die neueste Version der ClinCheck®-Software, ClinCheck® Pro, auf den Markt gebracht, die viele verbesserte Darstellungsoptionen und Hilfsmittel beinhaltet und somit zu einer wesentlichen Vereinfachung

der Behandlungsplanung und ClinCheck®-Bearbeitung für den Behandler führt.

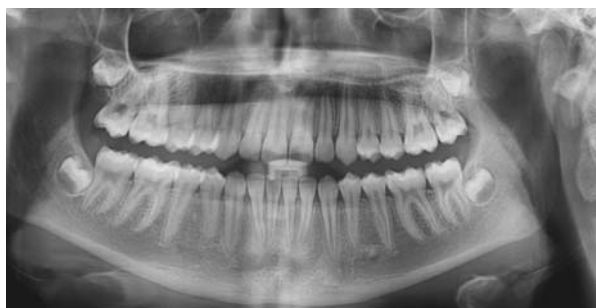- Die neue 3-D-Steuerung erlaubt dabei in Echtzeit Modifikationen an der Endposition, durch die die Zähne millimeter- und gradgenau vom ärztlichen Behandler eingestellt werden können (Abb. 22). Hierzu werden zusätzlich beim Klick auf den Zahn die genauen Parameter im ClinCheck® angezeigt (Abb. 23). Die exakten Dimensionen können dadurch



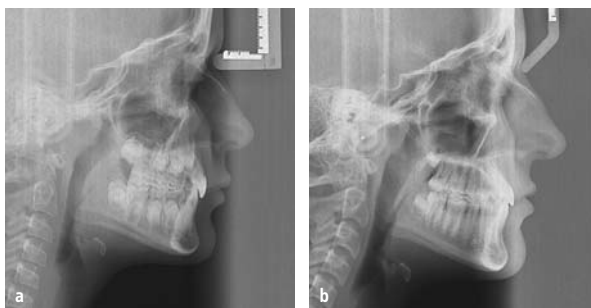
**Abb. 18a–c:** Extraoraler Befund bei Behandlungsende.



**Abb. 20a,b:** Vergleich der seitlichen extraoralen Ansicht vor und nach der kieferorthopädischen Behandlung mit deutlicher Verbesserung des Gummy Smile durch Intrusion und Torqueapplikation auf die Oberkieferfrontzähne.



**Abb. 19:** OPG bei Behandlungsende, die weitere Kontrolle der Weisheitszähne wurde angewiesen.



**Abb. 21a, b:** Vergleich der FRS-Aufnahme vor und nach der funktionskieferorthopädischen und Invisalign®-Behandlung mit umgesetzten Torque und Intrusion auf den oberen Frontzähnen.

sofort abgelesen und Änderungen detailliert verifiziert werden. Benutzt man das Tool „Zahn“ für die Einstellung einzelner Zähne, so kann exakt die Zahnposition in allen Dimensionen per Maus oder per Klick auf die Pfeile verändert werden (z. B. Intrusion/Extrusion, so wird der Zahn um je 0,1mm pro Klick intrudiert oder extrudiert. Bei Rotationen oder Torque/Kronenkipung wird eine Änderung von je 1° pro Klick durchgeführt).

- Eine weitere Funktion der neuen Toolbar ist das „ASR- und Lückenmanagement“. ASR-Bereiche können damit hinzugefügt oder Lücken zwischen Zahnzwischenräumen ein-

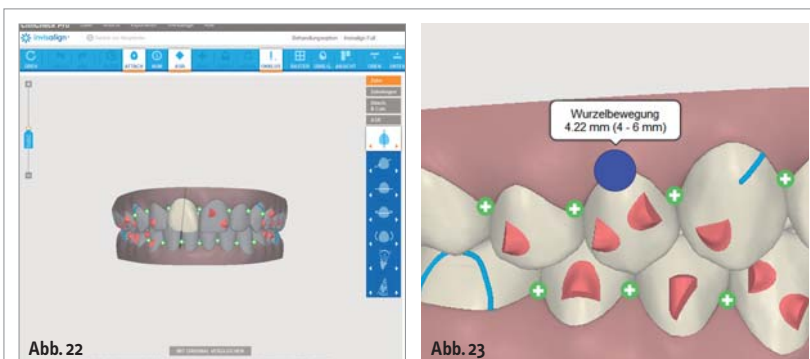
geplant werden, um z. B. Platz für ein Implantat- oder für eine Veneerversorgung zu schaffen.

- Konventionelle Attachments und Precision Cuts können direkt am 3-D-Modell platziert werden, die Größe kann individuell angepasst werden sowie die individuelle Lage und Abschrägung (Abb. 24).
- Bei schwierig abschätzbaren Bewegungen können unter dem Menüpunkt „Werkzeuge – Problematische Bewegungen“ angezeigt werden. Diese erscheinen als blaue (mittelschwere Bewegungen) bzw. schwarze (schwierige Bewegungen) Punkte direkt am

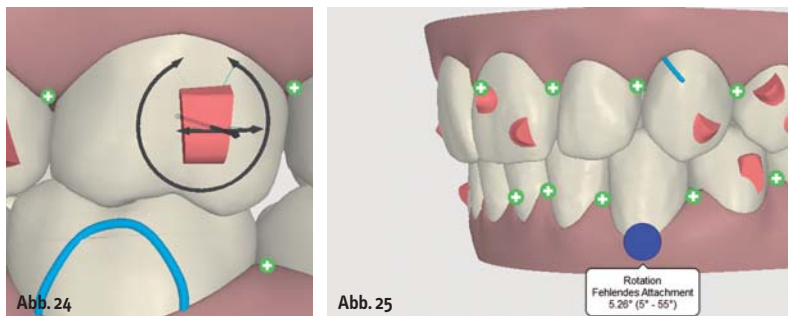
Zahn des 3-D-Modells sowie als Hinweise für potenziell zusätzliche Attachments (Abb. 25).

- Die neue Funktion „Okklusale Kontakte“ erlaubt es, okklusale Kontakte anzuzeigen sowie harte Kontakte automatisch aufzulösen bzw. gezielt anzufordern. Dies ist eine deutliche Verbesserung der Software und ermöglicht es, die Verzahnung am Ende der Behandlung exakt einzustellen (z. B.: Overjet, eventuell Frühkontakte, Okklusion im Seitenzahnbreich) (Abb. 26).
- Alle geplanten Änderungen sind außerdem in einer dualen Ansicht darstellbar, die den direkten Vergleich mit der vorgeschlagenen Position von Align Technology bzw. mit der Ausgangsposition zulässt. Auch in dieser dualen Ansicht sind Veränderungen in Echtzeit möglich, um Optimierungen einzustellen (Abb. 27).

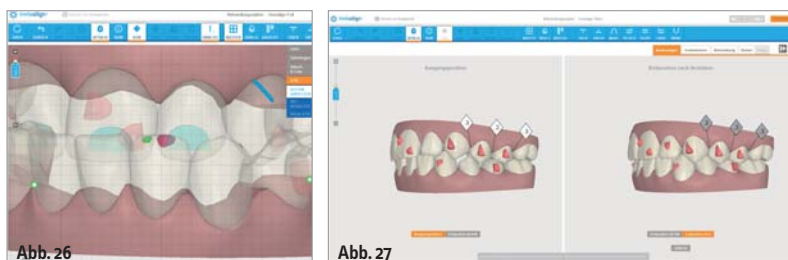
\* Fa. Align Technology GmbH,  
www.aligntech.com



**Abb. 22:** Die neue 3-D-Steuerung erlaubt in Echtzeit Modifikationen an der Endposition, durch die die Zähne millimeter- und gradgenau vom ärztlichen Behandler eingestellt werden können (hier gezeigt: Angulation des Zahnes 11). – **Abb. 23:** Darstellung der geplanten Parameter der Zahnbewegung im ClinCheck®.



**Abb. 24:** Attachments und Precision Cuts können direkt am 3-D-Modell platziert werden. Bei den konventionellen Attachments kann außerdem die Größe, Lage und Abschrägung individuell angepasst werden. – **Abb. 25:** Darstellung von „Problematischen Bewegungen“, die als blaue (mittelschwere Bewegungen) bzw. schwarze (schwierige Bewegungen) Punkte direkt am Zahn des 3-D-Modells zu erkennen sind.



**Abb. 26:** Funktion „Okklusale Kontakte“: Okklusale Kontakte werden angezeigt; der Behandler hat die Möglichkeit, diese automatisiert aufzulösen bzw. gezielt anzufordern und dadurch zu modifizieren. – **Abb. 27:** Direkte Gegenüberstellung des Istzustandes in der ClinCheck® Pro Software vor der Behandlung (links) mit dem simulierten Behandlungsergebnis (rechts).

## Kurzvita



Dr. med. dent.  
Julia Haubrich  
[Autoreninfo]



Dr. med. dent.  
Werner Schupp  
[Autoreninfo]

## Adresse

Dr. med. dent. Julia Haubrich  
Dr. med. dent. Werner Schupp  
Fachpraxis für Kieferorthopädie  
Hauptstr. 50  
50996 Köln (Rodenkirchen)  
Tel.: 0221 9353020  
Fax: 0221 93530220  
www.schupp-ortho.de