

Ein Beitrag von den Dres. Heiko und Christine Goldbecher.

Approximale Schmelzreduktion (ASR) – Routine in der Kieferorthopädie?

Einführung

Die ASR ist nicht erst seit der Alignertherapie ein Standard zur Platzbeschaffung. Schon vor

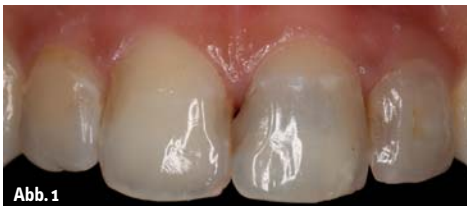

Abb. 1

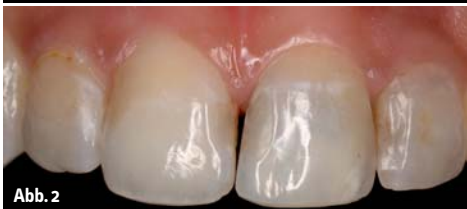

Abb. 2

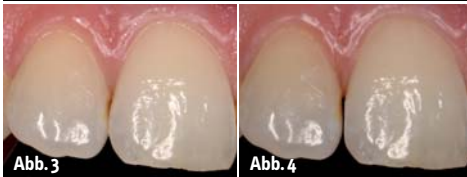


Abb. 3

Abb. 4

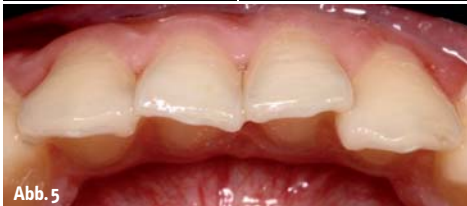

Abb. 5

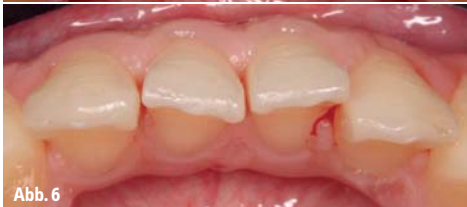

Abb. 6

Abb. 1: Unschön konturierte Füllung. – **Abb. 2:** Nach Umformung der Füllung und Lückenschluss. – **Abb. 3:** Leichter tertiärer Engstand im OK mit sehr körperlichen Inzisivi vor ASR. – **Abb. 4:** Zustand nach erfolgter ASR. – **Abb. 5:** Vor ASR zur Platzbeschaffung im Unterkiefer. – **Abb. 6:** Nach erfolgter ASR im Unterkiefer.

über fünfzig Jahren propagierte Begg anhand seiner Untersuchungen, dass durch proximales Stripping die Zahnbreiten an den vorhandenen Zahnbogen angepasst werden können, ohne zu extrahieren, zu expandieren oder zu protrudieren.

Ein weiterer Vorteil dieser Art der Platzbeschaffung wird von einigen Autoren darin gesehen, die fehlende natürliche Abrasion im Gebiss nachzuahmen. Das Fehlen der natürlichen Abrasion beruht auf der hochreinen Nahrung (Mangel an Schleifkörpern – natürliche Verschmutzung, z.B. Abrieb der Mühlsteine beim Mehlmalen), besonders aber auf der hoch aufgeschlossenen Nahrung. Durch die nun nicht mehr punktförmigen, sondern flächigen Kontaktpunkte soll eine erhöhte Stabilität des Behandlungsergebnisses erzielt werden (Bolton, Paskow und Peck).

Und, nicht zu vergessen, die Ästhetik. Ob unschöne natürliche Zahnformen, schlecht konturierte Zahnfüllungen oder unästhetisch erscheinende Interdentalräume – längst hat sich die ASR zu einem unverzichtbaren Instrument für die Erzielung optisch perfekter Behandlungsergebnisse entwickelt.

Aufgrund des Einsatzes von maschinellen Methoden zur Schmelzreduktion, z.B. dem „Air Rotor Stripping“, wurde die sonst nur im Frontzahngelände betriebene ASR auch auf das Seitenzahngelände erweitert.

Methoden der ASR im Vergleich

Von Hand oder maschinell, rotierend oder oszillierend – im Laufe der Jahre haben sich verschiedene Methoden der Durchführung einer approximalen Schmelzreduktion etabliert. Eine in Tabelle 1 dargestellte Übersicht stellt die einzelnen Methoden mit ihren Vor- und Nachteilen dar.

Indikation der ASR in unserer Praxis

1. Anomalien des Platzmangels unter 5 mm je Kiefer,
2. Abweichungen mit Differenz in der Breitensumme der Zähne,
3. Management von unästhetischen Interdentalräumen (sehr körperliche Zahnformen, überkonturierte Zahnfüllungen und/oder Rezessionen der Gingiva).

Allgemein

In unserer Praxis nutzen wir das Winkelstück TorqTech CA-4R-O-PF (Hubwinkelstück) (Fa. Morita*) in Zusammenarbeit mit dem OrthoStripsSystem (Fa. Intensiv). Das Hubwinkelstück formt die kreisförmige Bewegung durch den Motor in eine lineare Bewegung um. Durch ein Übersetzungsverhältnis von 4:1 und einer maximalen Hubzahl von 10.500 Hüben/Minute stehen dem Behandler auf einem breiten Hubzahlspektrum ein hohes Drehmoment und eine sich daraus ergebende hohe Hubkraft zur Verfügung. Durch die feine Regulierbarkeit des Mikromotors kann nicht nur zügig der Interdentalraum mit dem Opener (OP08) unter Licht und Spray eröffnet werden. Vor allem tritt die Gefahr der Kerbenbildung durch Verkanten und Steckenbleiben nicht ein.

Therapeutisches Vorgehen der ASR in unserer Praxis

1. Optional: Separation der Zähne durch Separiergummi.
2. Applikation eines Oberflächenanästhetikums (Ultracare) zur Analgesierung der Interdentalpapillen.
3. Öffnen des Interdentalraumes mit dem nur 8 µm beschichteten Opener (orange) im mitt-

	von Hand	maschinell rotierend mit Schleifern	maschinell rotierend mit Scheiben	maschinell auf einer 1/12-Kreisbahn oszillierend	maschinell linear oszillierend	Ultraschall-oszillierend
Antrieb	nein	ja, normaler „Schnellläufer“	ja, normales Hand- oder Winkelstück	ja, spezielles Winkelstück	ja, spezielles Winkelstück	ja, Ultraschallhandstück
Schäden am Nachbarzahn	nein, durch ein- oder beidseitigen Separierstreifen	ja, selbst mit Stahlmatrizen kaum vermeidbar	nein, durch ein- oder beidseitigen Separierstreifen	nein, durch ein- oder beidseitiges Waben-scheibensegment	nein, durch ein- oder beidseitigen Separierstreifen	nein, durch ein- oder beidseitigen Separierstreifen
Gefahr der Kerbenbildung	gering	ja, je dünner und der Schleifer, je größer	ja, durch großen und un-handlichen Schnittschutz	gering	gering	gering
Grobheit/Feinheit	fein	grob, durch Mindestdicke des Schleifers limitiert	fein	fein	fein	eher grob, durch Mindestdicke der Ultraschallspitze limitiert
Konturierbarkeit der Abrasionsfläche	sehr gut	sehr gut, bei Gefahr von Kerben und/oder Schäden am Nachbarzahn	gering	gering	sehr gut	sehr gut
Geschwindigkeit des Abtrags	mühselig	sehr groß	sehr groß	groß	sehr groß	mäßig
Besonderheiten	Sehr gute Möglichkeit zur Kontourierung der Zähne.	Probleme bei der Kühlung bei sehr langen Schleifern.	Ohne Schnittschutz nicht zu empfehlen, ein Schnittschutz ist aber kaum noch erhältlich!	Weite Mundöffnung des Patienten und gelenkiger Kieferorthopäde sind gefragt.	Sehr gute Möglichkeit zur Kontourierung der Zähne.	Weite Mundöffnung des Patienten und gelenkiger Kieferorthopäde sind gefragt.

Tabelle 1: Vergleich der einzelnen Methoden.

leren Drehzahlbereich. Ein gutes Abstützen wird empfohlen, um ein „Durchrutschen“ und somit einer Schädigung der Papille vorzubeugen!

4. Gleichzeitige approximale Schmelzreduktion und Konturieren der Approximalräume mit dem 40 µm Contourer (rot). Dies geschieht zur forcierten Schmelzreduktion unter Spraykühlung im hohen, dann zum Konturieren im mittleren Drehzahlbereich.
5. Finishing – Konturieren der Zahnoberfläche unter Spray im mittleren Drehzahlbereich mit dem 25 µm Finisher (weiß).
6. Polishing – Politur der Zahnoberfläche unter Spray im mittleren Drehzahlbereich mit dem 15 µm Pre-Polisher (gelb).
7. Politur mit Gummikelch und Floss sowie Clean Polish-Paste.
8. Fluoridierung mit Tiefenfluorid.

ASR im Zuge der Alignertherapie

Eine besondere Bedeutung kommt der ASR in der Alignertherapie zu. Da diese Techniken nur schwer oder zum Teil gar nicht in der Lage sind, Platz für im Engstand befindliche Zähne zu schaffen. Durch die hoch präzisen Messlehren (0,10; 0,15; 0,20; 0,40 und 0,50mm) ist hier eine Kontrolle des zu schaffenden Platzangebotes entsprechend der Vorgaben der Planung möglich.

Dass durch die ASR Zahnschmelz abgetragen wird, ist gewollt und liegt in der Natur der Dinge. Dass hierbei trotz allen Polierens auch Rauigkeiten und Erosionen in der Schmelzoberfläche übrig bleiben, ist richtig. Korrekt ist

aber auch, dass die Schmelzoberfläche eine sich ständig durch De- und Remineralisierung verändernde Oberfläche darstellt. So zeigen elektronenmikroskopische Studien, dass sich die Schmelzoberfläche nach ca. neun bis zwölf Monaten remineralisiert hat. Dennoch ist ein vorsichtiger Abtrag, ein entsprechendes Glätten und Politur sowie eine Tiefenfluoridierung der Schmelzwunde empfehlenswert. Es ist eine wirksame Form der Kariesprophylaxe.

Abrechnung

Diese sehr aufwendige und gegebenenfalls noch mehrfach zu wiederholende Prozedur der ASR hat weder im BEMA noch in der GOZ eine dem Umfang nach adäquate Leistungsposition. Nur durch Anwendung des § 6 Absatz 1 der GOZ12, nach dem eine nach Art, Kosten- und Zeitaufwand gleichwertige Leistung der GOZ12 berechnet wird (hier GOZ 2200 mit entsprechend § 5 Absatz 1 begründeten den Steigerungsfaktor), ist die approximale Schmelzreduktion erbringbar.

Zusammenfassung

Die approximale Schmelzreduktion ist ein probates Mittel der Platzbeschaffung in der Kieferorthopädie. Es gibt die unterschiedlichsten handbetriebenen und maschinellen Methoden. Nach langem Suchen hat sich die Methode mit dem Hubwinkelstück der Firma Morita sowie dem Ortho-Strips System der Firma Intensiv als Mittel der Wahl bei uns etabliert. Mit keinem der anderen Systeme war innerhalb der gleichen Zeit ein ähnlich


gutes Ergebnis zu erreichen. Besonderen Wert legen die Autoren neben dem zügigen Schmelzabtrag auf die Möglichkeit des Konturierens und der Politur der Schmelzwunde.

* *Fa. J. Morita Europe GmbH,*
www.morita.com/europe

Kurzvita



Dr. Heiko
Goldbecher
[Autoreninfo]



Dr. Christine
Goldbecher
[Autoreninfo]



Adresse

Dr. Heiko Goldbecher
Dr. Christine Goldbecher
Mühlweg 20
06114 Halle (Saale)
Tel.: 0345 2021604
Fax: 0345 2080019
info@fachzahnarzte-halle.de
www.fachzahnarzte-halle.de