

**Abb. 1-3:** Ausgeprägte rechtskonvexe Gesichtsskoliose infolge der Laterognathie bei harmonischem Gesichtsprofil.

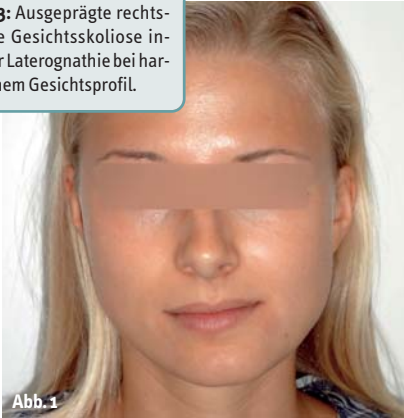

Abb. 1




Abb. 2

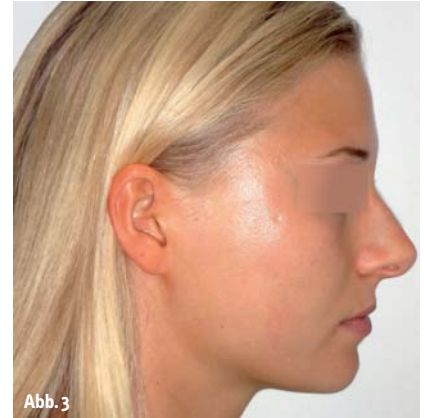


Abb. 3

# Laterognathie – konservative Korrektur mittels Lingualtechnik

Einer jungen Frau ein harmonisches Gesicht zurückzugeben, ist nicht nur eine rein ästhetische Aufgabe. Dr. Thomas Sagner zeigt in diesem Fallbericht, was dahintersteckt und wie man mithilfe von discovery® delight Funktion und Form wieder in Einklang bringen kann.

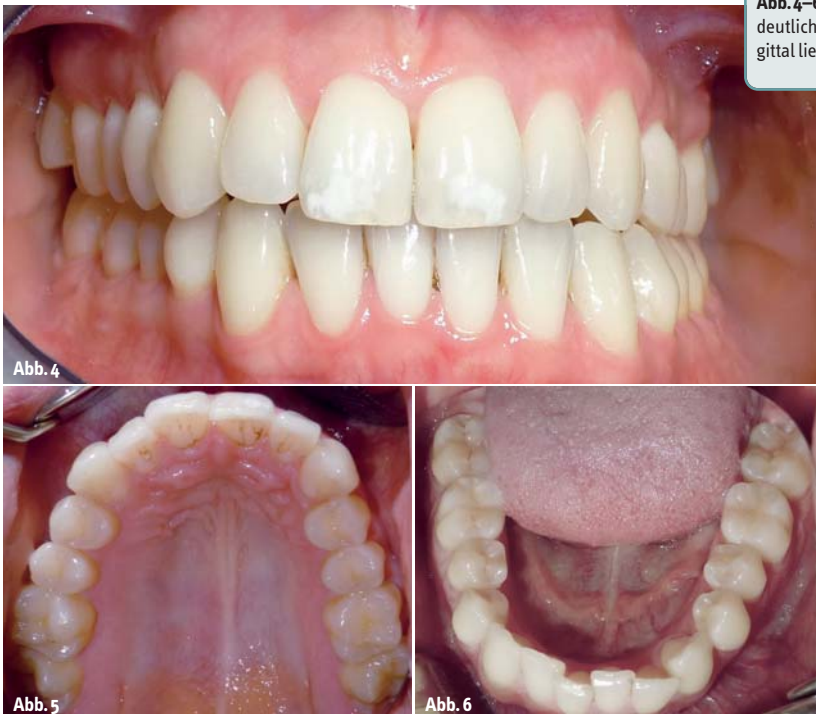

Abb. 4

Abb. 5

Abb. 6

**Abb. 4-6:** Die laterale Abweichung der Kieferbasen führte zu einer deutlichen Verformung der oberen und unteren Zahnbögen. Sagittal liegt beidseitig eine Angle-Klasse I-Relation vor.

## Einleitung

Ästhetik ist, was unsere Sinne bewegt. Dies passiert z.B., wenn sich bei der Betrachtung eines Gesichtes Harmonie einstellt. Bei der Laterognathie sind – wie im vorliegenden Fall – die Disharmonien offensichtlich. Das stört nicht nur das Erscheinungsbild – also unser ästhetisches Empfinden, sondern hat auch erhebliche negative, funktionelle Konsequenzen für die Patientin. In der Natur sind Form und Funktion untrennbar miteinander verbunden. Eine funktionell richtige Anatomie werden wir meist auch als schön empfinden, da das Gesundheit widerspiegelt. Jung und gesund ist das, was wir anstreben. Bei der Laterognathie muss man immer davon ausgehen, dass eine funktionelle Störung vorliegt. Ausgangspunkt sind meist Probleme

**Abb. 7:** Das Malokklusionsmodell verdeutlicht die intraoralen Probleme. – **Abb. 8:** Das Set-up-Modell. – **Abb. 9:** Das Abschlussmodell zeigt, dass die im Set-up geplante Position der Zähne in die Realität umgesetzt werden konnte.

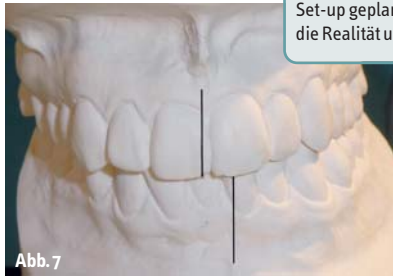


Abb. 7

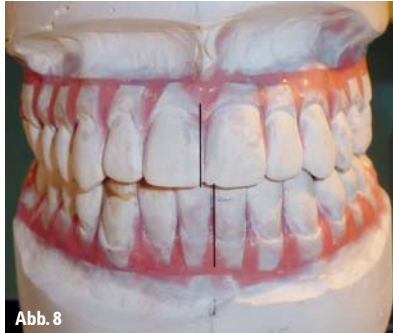

Abb. 8

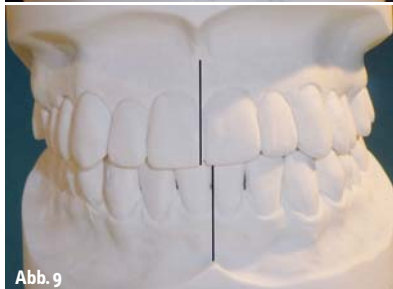

Abb. 9

## Anamnese und Befund

Die junge Frau – damals 25 Jahre alt – stellte sich erstmalig im Mai 2012 in unserer Praxis vor. Sie verspürte zunehmend Schmerzen im Bereich des linken Kiefergelenks. Extraoral imponiert eine rechtskonvexe Gesichtsskoliose (Abb. 1 bis 3). Es gab keine allgemeinmedizinischen Besonderheiten. Erkrankungen des rheumatoiden Formenkreises konnten für Vergangenheit und Gegenwart ausgeschlossen werden. Die Patientin berichtete über in Intensität und Häufigkeit zunehmende Schmerzen, vor allem des linken Kiefergelenks. Sie klagte aber auch über Kopf- und Nackenschmerzen. Diese manifestieren sich im Bereich C1 bis C3 und komplementär in der unteren Lendenwirbelsäule. Extraoral imponiert eine ausgeprägte mandibuläre Laterognathie nach links mit einem Hypertonus der linken mimischen Muskulatur. Es lag daher nahe, dass man von einer Craniomandibulären Dysfunktion (CMD) mit absteigender Funktionskette ausgehen muss. Exogene Faktoren wie störende Weisheitszahnarben oder anderweitige Narben im Stammbereich ließen sich als Ursache für den linksseitigen Hypertonus nicht finden.

Der intraorale Befund (Abb. 4 bis 7) zeigte basal die erwähnte ausgeprägte Laterognathie der Mandibula nach links ohne Zwangsbissführung. Vertikal bestand eine Tendenz zur Klausognathie mit Index 88 % und ML-NL von 19,3°. Die sagittale Relation der Kieferbasen ist bei einem ANB von 0,2° individuell neutral (Abb. 3). Die Zahnbögen im Ober- und Unterkiefer zeigten durch die laterale Abweichung der Kieferbasen eine deutliche Kompensationsstellung mit moderatem Engstand der unteren Frontzähne. Sagittal lag beidseitig eine Angle-Klasse I-Relation vor, der Overbite betrug 5,0 mm.

## Therapieplanung und Vorbehandlung

Natürlich störte die Patientin das verschobene Gesicht, aber viel mehr litt sie unter den funktionellen Problemen, deren Ausdruck die Schmerzen im Kiefergelenk waren. Grundsätzlich bedarf die Korrektur einer derart ausgeprägten lateralen Abweichung der Kiefer-



**Abb. 10:** Das Lingualsystem discovery® delight (Fa. Dentaorium) ist neben der 2-D-Behandlung auch für die Straight-Wire-Technik geeignet. Die Programmierung erfolgt über die individualisierte Klebebasis.

basen von 4,5 mm einer chirurgisch unterstützten Harmonisierung. Einem operativen Eingriff stand die Patientin deutlich distanziert gegenüber. Zu bedenken war ebenfalls, dass der langfristige Erfolg einer Umstellungsosteotomie bei nicht sicher harmonisierbarer Muskelfunktion ungewiss ist. Einflüsse auf die asymmetrisch tonisierte orofaziale Muskulatur, die man hätte therapieren können, waren nicht feststellbar.

Um den Einfluss von Okklusion und Bisslage auf die funktionellen Beschwerden, besonders die Rückenschmerzen, zu evaluieren, wurde der Patientin im Unterkiefer eine adjustierte Schiene eingesetzt. Es lag links eine funktionelle Beinlängendifferenz von zwei Zentimetern vor. Diese konnte bei einer okklusalen Unterstützung links von 0,3 mm ausgeglichen werden. Darum wurde die Schiene links um 0,3 mm angehoben.

Sämtliche beschriebenen Beschwerden waren bei konsequentem und permanentem Tragen der Schiene innerhalb eines Monats beseitigt.

in der Kaumuskulatur, aber auch die Halswirbelsäule kann beteiligt sein. Diese funktionellen Abnormitäten gilt es, in Ursache und Erscheinung zu beseitigen. Nur dadurch kann letztendlich die Gesichtsharmonie – bestehend aus Form und Funktion – und als weiterer positiver Nebeneffekt die Ästhetik wiederhergestellt werden.

Der folgende Fallbericht soll u.a. zeigen, dass die Lingualtechnik nicht nur als der unsichtbare Konterpart zur Labialtechnik anzusehen ist, sondern sich durchaus Vorteile in puncto Biomechanik und Therapie ergeben.

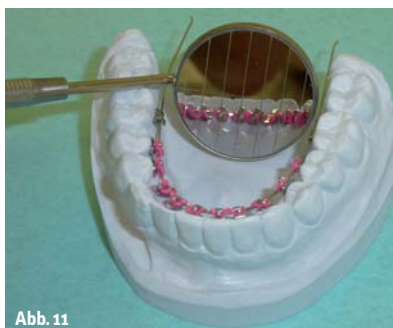

Abb. 11

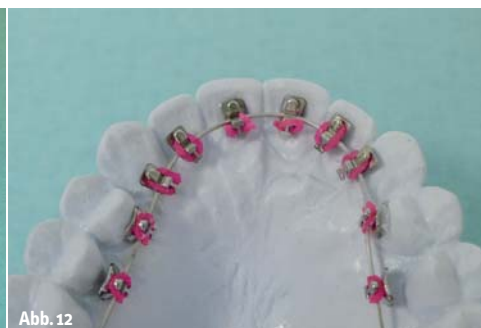

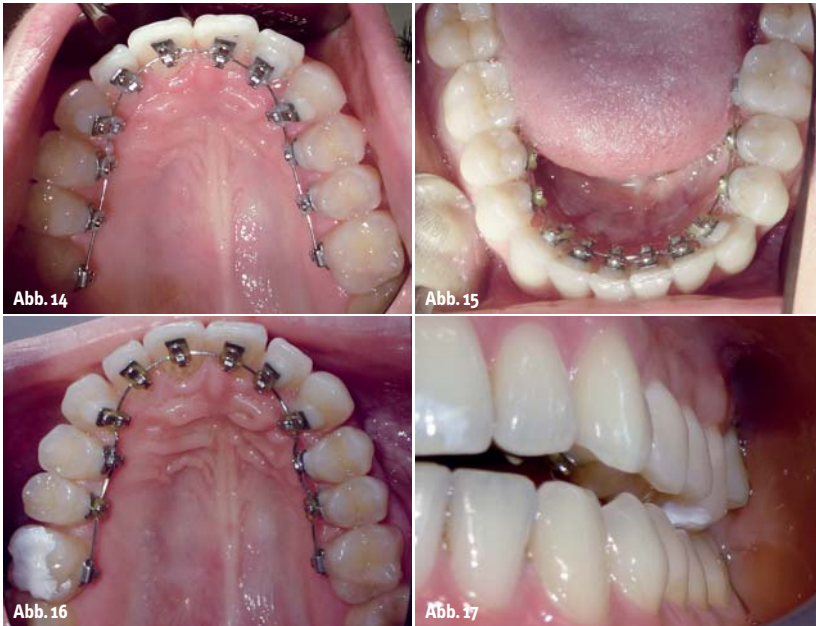Abb. 12



Abb. 13

**Abb. 11:** Der Spiegel mit Hilfslinien (Fa. Dentaorium) unterstützt die Kontrolle der Bracketpositionen. – **Abb. 12:** Ausrichtung der discovery® delight Brackets am geraden Bogen. Das Individualisieren der Bracketbasis erfolgte Schritt für Schritt. – **Abb. 13:** Die Übertragungstrays aus LinguSil (Fa. Dentaorium).





**Abb. 14 und 15:** Sechs Monate nach Behandlungsbeginn waren schon deutliche Veränderungen erkennbar. Das Aufrichten der Seitenzähne erfolgte mit 16 x 16 NiTi-Bögen (rematitan® LITE Lingualbögen, Fa. Dentaorium). – **Abb. 16 und 17:** Der okklusale Aufbiss unterbindet an dieser Stelle das Abgleiten nach links.

Die relaxierte Lage des Unterkiefers auf der Schiene entwickelte sich in dieser Zeit um ca. 2 mm nach rechts. Dies brachte insbesondere eine Entlastung der bilaminären Zone des linken Kiefergelenks. Der Grundgedanke des Therapieplans war es, die mittels der Schiene eingestellte und offensichtlich funktionell günstige Bisslage durch eine Veränderung der Zahnstellung im Ober- wie Unterkiefer dauerhaft zu manifestieren. Somit war zu erwarten, dass sich bei einem konservativen, kieferorthopädischen Vorgehen ein Erfolg hinsichtlich der Beseitigung der funktionellen Probleme einstellen wird.

### Kieferorthopädische Behandlung

Nach Beginn der einleitenden Schienentherapie verzögerte sich seitens der Patientin der Start der kieferorthopädischen Behandlung um 1,5 Jahre. In dieser Zeit nahm die Trageintensität der Schiene stark ab. Dadurch waren die ursprünglichen Beschwerden wieder präsent. Die Patientin wünschte sich eine „unsichtbare“ Behandlung. In Anbetracht der notwendigen und sehr präzise auszuführenden Veränderungen in der Zahnstellung kam eine Behandlung mit

Alignern nicht infrage. Aus diesem Grund wurde beschlossen, die erforderlichen Zahnbewegungen ausschließlich mit der Lingualtechnik durchzuführen. Ohne Frage bietet die Lingualtechnik für den Patienten den gewünschten kosmetischen Vorteil. Wie noch auszuführen sein wird, gab es aber bei der hier durchzuführenden Therapie durch die orale Platzierung der Brackets auch für die Zahnbewegung durchaus Vorteile.

Um die notwendigen Veränderungen in Rotation, Angulation und Torque für jeden einzelnen Zahn herbeizuführen, ist eine genaue Planung und Positionierung (Abb. 8) der Brackets sowie ein Vierkantslot in den Brackets erforderlich. Dieser sichert insbesondere bei den finalen Bögen eine zuverlässige Übertragung der im Set-up programmierten und auf den Zahn via individualisierter Basis übertragenden Werte (Abb. 9). Wir entschieden uns für die Behandlung mit einem konventionellen

Lingualbracket (discovery® delight, Dentaorium; Abb. 10).

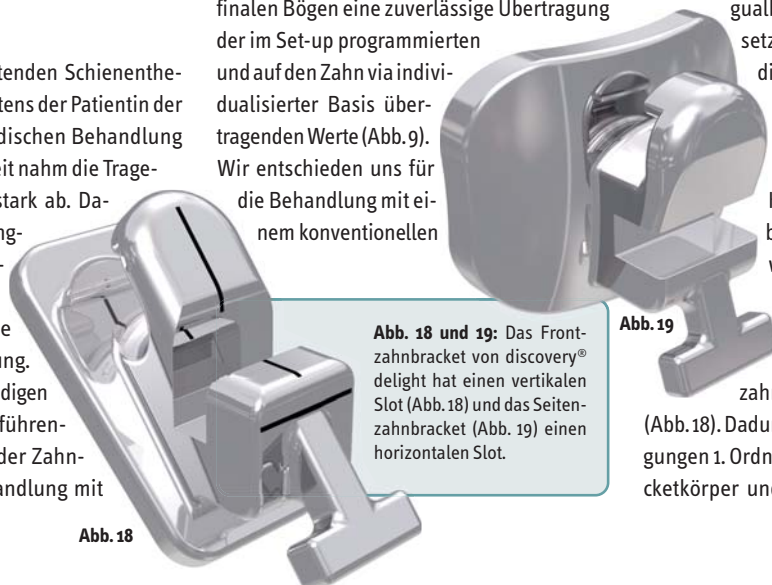
Bei der Herstellung der Set-up-Modelle war nicht nur die angestrebte Zahnstellung darzustellen, sondern auch die notwendige seitliche Verschiebung der Kiefer zueinander (Abb. 8). Um weitestgehend die Behandlung mit der Straight-Wire-Technik durchführen zu können, wurden die Brackets mit einem slotfüllenden Bogen auf den Set-up-Modellen positioniert (Abb. 11 und 12). Für das indirekte Kleben der Brackets wurden einzelne Übertragungstrays hergestellt (Abb. 13). Das Positionieren und Kleben der Brackets im Mund gestaltete sich problemlos. Die Adaptation an die discovery® delight Brackets wurde von der Patientin als problemlos angegeben. Die Form der Brackets wurde positiv aufgenommen.

Bereits nach zwei Monaten berichtete die Patientin von einer deutlichen Besserung ihrer Beschwerden im Bereich der Kiefergelenke und der Wirbelsäule. Der linksbetonte Hypertonus der Fazialmuskulatur blieb jedoch unverändert. Mit zunehmender Ausformung der Zahnbögen erfolgte auch eine sichtbare Bisshebung.

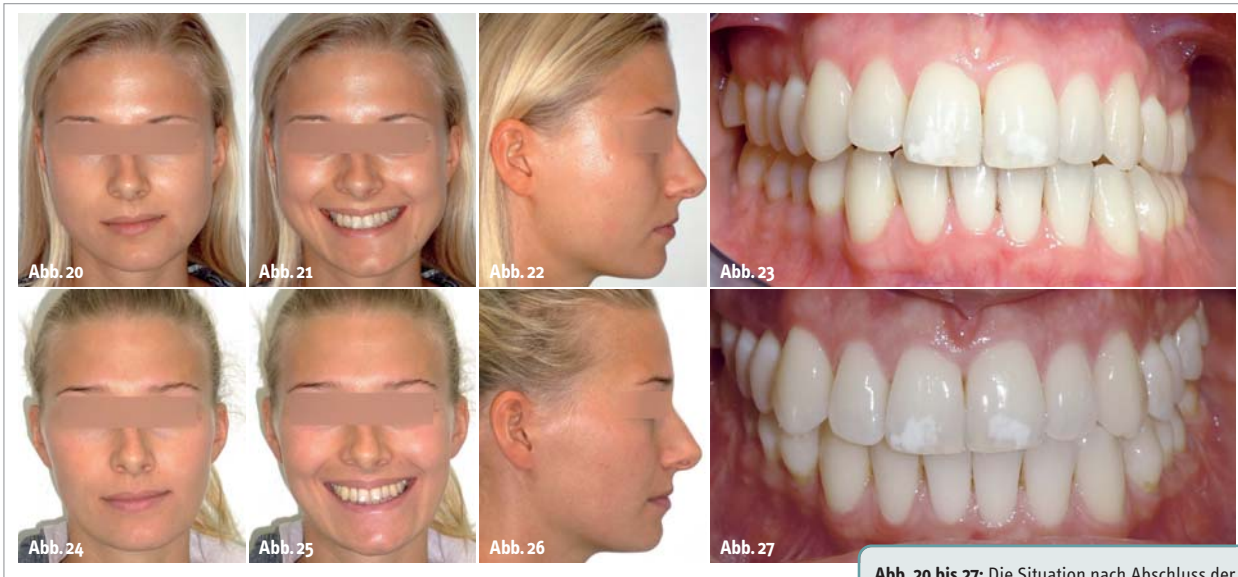
Beim Einsatz von Lingualbrackets ist fast jedes Mal zu beobachten, dass das Heben des Bisses fast von selbst funktioniert. Der Einfluss der oral befindlichen Brackets scheint die Zungenmotorik und in Folge den Tonus der Kaumuskulatur zu verändern. Auch der Kraftansatz nahe des Widerstandszentrums der Zähne wirkt sich in diesem Zusammenhang biomechanisch vorteilhaft aus.

Zum gezielten Aufrichten der Seitenzähne in Richtung der angestrebten Bissverlagerung konnten sechs Monate nach Behandlungsbeginn 16 x 16 NiTi-Bögen (rematitan® LITE Lingualbögen, Fa. Dentaorium) eingesetzt werden (Abb. 14 und 15). Auch

diese Bewegungen verliefen erfreulich gut. Nach weiteren drei Monaten wurde am Zahn 26 ein okklusaler Aufbau aus Ketac™ Cem (3M ESPE) angebracht (Abb. 16 und 17). Dadurch wird an dieser Stelle das Abgleiten nach links unterbunden. Die discovery® delight Brackets haben im Frontzahnbereich einen vertikalen Slot (Abb. 18). Dadurch drückt der Bogen bei Bewegungen 1. Ordnung (Rotation) gegen den Bracketkörper und die Kräfte werden deutlich



**Abb. 18 und 19:** Das Frontzahnbracket von discovery® delight hat einen vertikalen Slot (Abb. 18) und das Seitenzahnbracket (Abb. 19) einen horizontalen Slot.



**Abb. 20 bis 27:** Die Situation nach Abschluss der Behandlung (Abb. 24 bis 27) im direkten Vergleich zur Ausgangssituation (Abb. 20 bis 23).

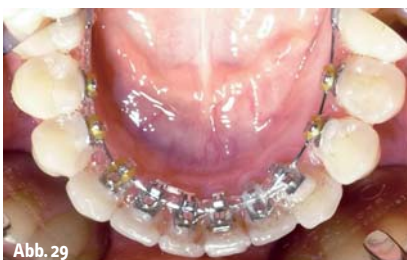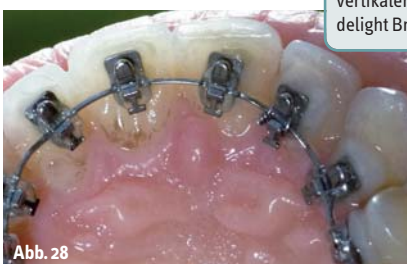besser übertragen als bei einem horizontalen Slot. Allerdings sind Brackets mit einem vertikalen Slot, also einer Öffnung nach oklusal, für Intrusions- und Extrusionsbewegungen weniger gut geeignet. Durch eine Drahtligatur kann dies kompensiert werden und auch solche Zahnbewegungen sind dann sicher übertragbar.

Die Seitenzahnbrackets haben einen horizontalen Slot (Abb. 19), der Angulation und Torque gut überträgt. Trotz dieser unterschiedlichen Slotausrichtung war das Einsetzen von weitgehend slotfüllenden Kantbögen unkompliziert. Dank des multifunktionalen Bracketdesigns ist die Verwendung von Drahtligaturen, elastischen Ligaturen und Ketten auch in Kombination ohne Einschränkung möglich.

Zur Unterstützung der Muskulatur auf der linken Seite erfolgte der Einsatz von Klasse II-Gummizügen. Diese mussten vestibulär (Zahn 24 und 36) angebracht werden. Hier war die Nutzung der T-Häkchen an den Brackets für die Patientin nicht zu realisieren.

Das Behandlungsziel konnte innerhalb von 1,5 Jahren erreicht werden (Abb. 24 bis 27). Beim Vergleich zwischen den Set-up-Modellen und der Situation nach der Entbänderung (Abb. 8, 9 und 27) zeigt sich, dass die achskorrigierenden Aufgaben auch in oro-vestibulärer Richtung durch das Bracketsystem gut umgesetzt wurden. Die angestrebte Bisslage wurde erreicht. Die vorliegende Höcker-Fossa-Relation sichert eine stabile Okklusion. Die Patientin ist weiterhin beschwerdefrei.

**Abb. 28 und 29:** Das Einligieren des Bogens ist durch den vertikalen Slot der discovery® delight Brackets sehr einfach.




### Abschlussgedanken

Für die Therapie der jungen Frau stand vor Beginn der Behandlung die große Frage im Raum, chirurgischer Eingriff (Umstellungsosteotomie) versus konventionelle kieferorthopädische Behandlung. Abgesehen von vielen anderen Argumenten lässt die konventionelle Therapie den Weg für einen operativen Eingriff offen. Die Entscheidung der Patientin gegen eine Operation ist leicht zu verstehen. Damit sich das angestrebte Ziel via festsitzender Technik erreichen ließ, musste von der Planung bis letztendlich zur Umsetzung durch das Bracketsystem alles stimmen. Die Form der discovery® delight Brackets, besonders der T-Haken, bot vielfältige Möglich-

keiten zum Anbringen aktiver Elemente. Dank der gut dimensionierten Unterschnitte der Bracketflügel war das Einligieren auch an schlecht zugänglichen Stellen wie im distalen Seitenzahnbereich keine große Herausforderung. Das sichere Fixieren des Bogens im Slot und damit eine zuverlässig gesteuerte Zahnbewegung (Abb. 28 und 29) war unabhängig von der Slotausrichtung immer gegeben.

\* Fa. DENTAURUM GmbH & Co. KG, [www.dentaurum.de](http://www.dentaurum.de)

### Kurzvita



Dr. Thomas Sagner  
[Autoreninfo]

### Adresse

Dr. Thomas Sagner  
Fachzahnarzt für Kieferorthopädie  
Schöngesinger Str. 4  
82256 Fürstenfeldbruck  
Tel.: 08141 525077  
Fax: 08141 358882  
[praxis@kfo-in-bruck.de](mailto:praxis@kfo-in-bruck.de)  
[www.kfo-sagner-in-bruck.de](http://www.kfo-sagner-in-bruck.de)