

Ein Beitrag von Dr. Rafi Romano, Kieferorthopäde aus Tel Aviv (Israel).

# Tipps und Tricks für minimale Zahnbewegungen mittels linguale Orthodontie

Die ästhetischen Standards sind heutzutage viel höher, als wir es bisher erlebt haben. Die Nachfrage nach kieferorthopädischen Therapien steigt ständig, und zwar in allen Altersgruppen und auf der ganzen Welt, zusammen

mit der Verbesserung der sozioökonomischen Situation. Dem erfahrenen Spezialisten für Kieferorthopädie oder den Allgemeinzahnärzten, die heutzutage immer mehr leichtere Malokklusionen behandeln, erscheinen die-

se Fälle manchmal zu einfach, sodass sie die Komplexitäten solcher Fälle mitunter unterschätzen. Die Ansprüche der Patienten bei kleineren Zahnbewegungen sind jedoch im Vergleich zu „regulären“ kieferorthopädischen Fällen viel höher. Sie neigen dazu, zu „Patienten mit Vergrößerungsglas“ zu werden, die jeden Tag in den Spiegel schauen und jede Unvollkommenheit darin registrieren und solange nicht aufgeben, bis ihre Vorstellungen (die nicht immer realistisch sind) voll und ganz erfüllt sind.

Die linguale Orthodontie erhöhte die Komplexität der Behandlung, da sie umfassende Kenntnisse in der Biomechanik, in der Platzierung von Brackets und im Biegen von Drahtbögen voraussetzt. Immer mehr teure und äußerst komplizierte CAD/CAM-Systeme werden jedes Jahr auf den Markt gebracht, um diese Probleme zu bewältigen. Jedoch sind sie nicht immer für diese einfachen Fälle geeignet, bei denen nur kleinere Bewegungen zu realisieren sind.

Der vorliegende Artikel behandelt anhand eines klinischen Fallbeispiels nacheinander alle Schritte (von der korrekten Platzierung von Brackets bis zum Debonding sowie zur Retention) und beschreibt dabei die Probleme, mit denen die Behandler tagtäglich konfrontiert werden. Zudem werden Lösungen aufgezeigt, die wir zur Bewältigung dieser Probleme als nützlich ansehen. Die im Beitrag beschriebene Technik ist in ihrer Einfachheit einzigartig und macht die linguale Technik somit zugänglicher und „benutzerfreundlicher“. Alle klinischen Verfahren wurden in der Praxis ohne Laborunterstützung und ohne Einsatz von CAD/CAM-Systemen hergestellten Drahtbögen durchgeführt.

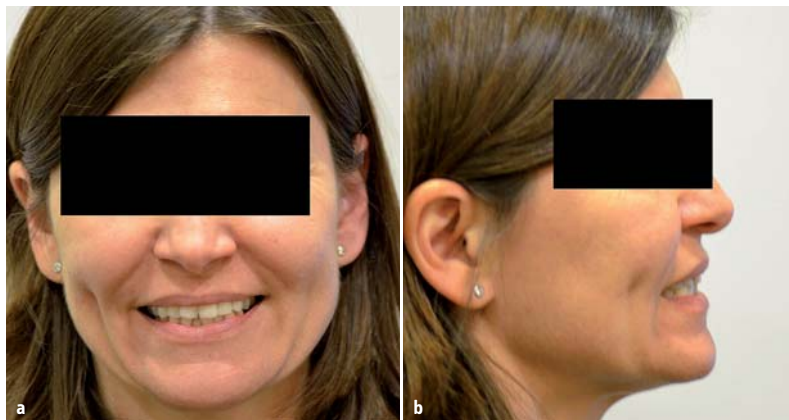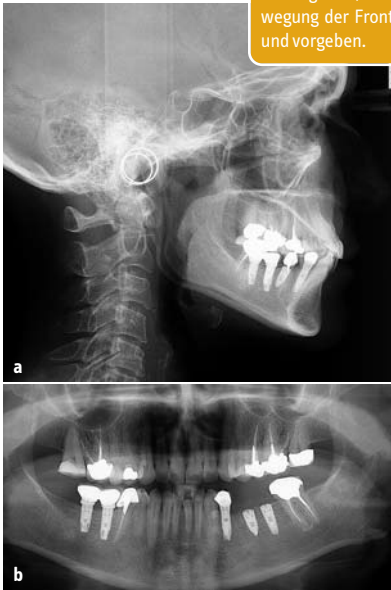


Abb. 1a, b: Vorder- und Seitenansicht des Gesichts der Patientin bei normalem Lächeln.

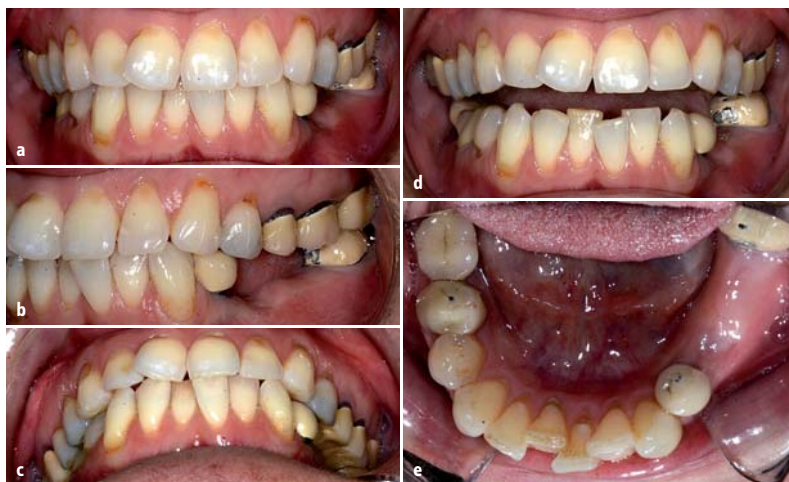

Abb. 2a–e: Vorder- und Seitenansichten der Zähne der Patientin in Okklusion. Beachten Sie die ungleichmäßige Zahnfleischlinie im ästhetischen Bereich, die elongierten Zähne 25 und 26 aufgrund der fehlenden Zähne im Unterkiefer.

**Abb. 3a, b:** Panorama- und seitliche Schädelröntgenaufnahmen. Zu beachten sind die Implantate im linken unteren Segment, die den Umfang der Bewegung der Frontzähne einschränken und vorgeben.



an zahlreichen Zähnen vor. Die Panoramaraöntgenaufnahmen sowie die kephalometrische Untersuchung zeigten keine weiteren Probleme (Abb. 1 und 2).

### Vereinfachte Technik zur Platzierung der Lingualbrackets

Zum Ausrichten der Zähne wurden JOY™ Lingualbrackets (Fa. Adenta\*) ausgewählt. Diese Brackets weisen aufgrund ihrer geringen Größe, dem rechtwinkligen Slot, der einfachen Form und der niedrigen Kosten einen großen Vorteil gegenüber anderen Brackets auf. Die Brackets wurden entsprechend der Längsachse der Zähne, den Schneidekanten (unter Berücksichtigung späterer Wiederherstellung oder Neuformung) und der erforderlichen Art der Bewegung auf dem Gipsmodell platziert.

### Fallbeschreibung

M.P., 45 Jahre alt, stellte sich in der Praxis mit einem für sie unästhetischen Aussehen der Frontzähne als Hauptbeschwerde vor. Bei der Untersuchung zeigte sich ein harmonisches Profil, eine mäßige Exposition der Zähne beim Lächeln und eine Klasse I-Malokklusion mit leichtem bis mäßigem Engstand. Der rechte obere mittlere Schneidezahn war nach distal geneigt. Es zeigte sich zudem eine ungleichmäßige Gingivalinie im ästhetischen Bereich sowie bukkale gingivale Rezessionen ohne Taschen. Die Zähne 35 und 36 fehlten. Implantate waren eingesetzt worden, die bei der Untersuchung aber nicht freiliegend erschienen. Zudem lagen eine Attrition der Schneidekanten und braune unästhetische Verfärbungen

Auf den rotierten Zähnen wurden die Brackets weiter mesial bzw. distal platziert, um die Bewegung zu erleichtern. Das Transfer-Tray wurde in der Praxis hergestellt (Abb. 4a und b). Das gesamte Verfahren ist einfach, mit minimalen Kosten verbunden und erfordert nur eine kurze Schulung. Ein entsprechendes Video kann hierzu unter folgenden Link angesehen werden: [www.drromano.com/youtube](http://www.drromano.com/youtube) in „Smile with JOY“.

### Behandlungsverlauf

#### Nach sechs Wochen Behandlung

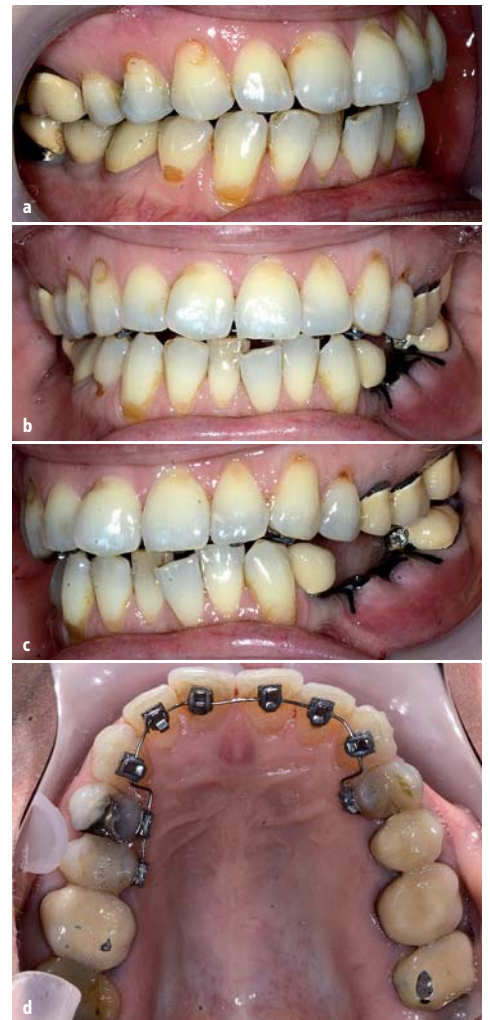Die Lingualbrackets wurden zunächst im oberen Zahnbogen (Zähne 15 bis 24) geklebt. Wir beschlossen, die Zähne vom Bonding auszuschließen, die Kronen aufwiesen, um deren Positionen nicht zu ändern (die auf den unteren Zahnbogen ausgerichtet waren) und um Verbundbrüche zu vermeiden, die beim Kleben von Brackets auf Porzellankronen recht häufig auftreten.

Für den ersten Drahtbogen verwendeten wir einen .012"er THERMADENT™ hitzeaktivierten Nickel-Titan-Bogen (Fa. Adenta).

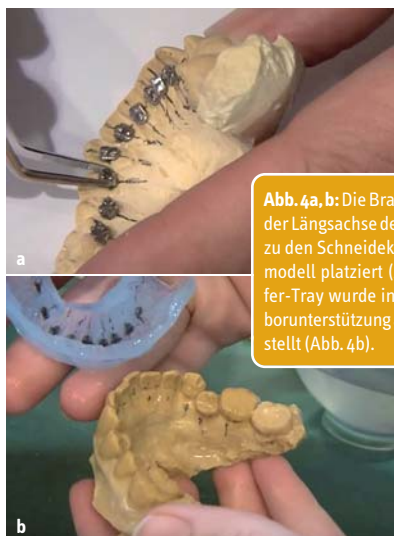Diese Drahtgröße galt noch vor wenigen Jahren als zu weich und nicht stark genug, um Zähne zu bewegen. Doch heute wissen wir, dass eine geringe Kraft mit vergrößertem Abstand zwischen den Brackets ausreichende

Momente erzeugt, um Zähne zu bewegen. Der Grund dafür, dass der obere Zahnbogen zuerst beklebt wurde, beruht darauf, dass die Zunge im Gaumen mehr Platz hat, sodass sich der Patient an die Lingualapparatur gewöhnen kann.

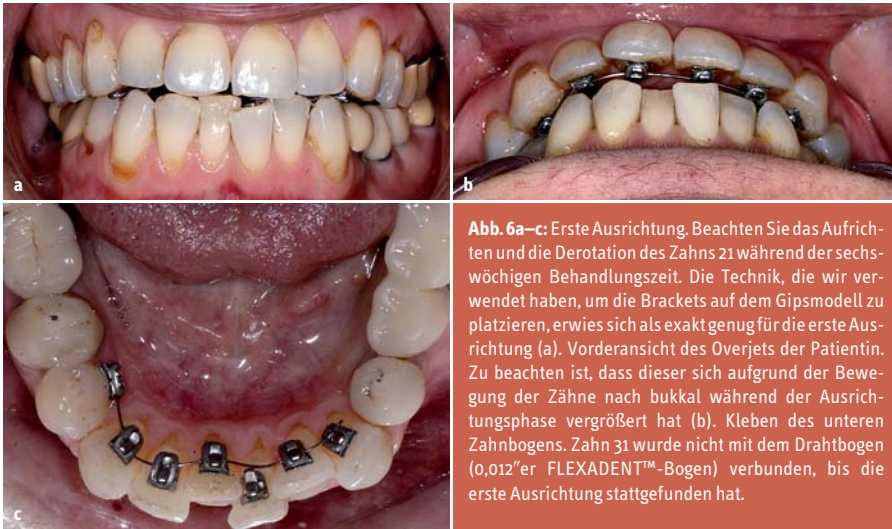Zu beachten ist, dass die Lingualbrackets an den vorderen oberen Zähnen zu einem vorübergehenden offenen Biss führen. Dieser kann eine Elongation der hinteren Zähne verursachen und sollte daher während der gesamten Behandlung sorgfältig überwacht werden (Abb. 5a bis d).



**Abb. 5a-d:** Vorder- und Seitenansichten der Okklusion nach dem Bekleben. Zu beachten ist die leichte Bissöffnung bei den hinteren Zähnen (a-c). Oberer Zahnbogen mit aufgeklebten JOY™ Lingualbrackets. Hier ist erwähnenswert, dass die geringe Größe der Brackets es uns ermöglichte, sie gemäß der Längsachse des Zahnes zu platzieren, obwohl eine Überlappung zwischen Zahn 11 und 12 vorliegt. Wichtig ist auch die Biegung im Drahtbogen zwischen dem Eckzahn und dem Prämolaren. Diese Biegung wurde so ausgeführt, um den Unterschied in der Breite zwischen den Frontzähnen 3-3 und den Seitenzähnen auszugleichen, und sollte passiv sein, um Nebenwirkungen wie Aufweitung oder Verengung des Zahnbogens zu vermeiden.



**Abb. 4a, b:** Die Brackets wurden gemäß der Längsachse der Zähne und parallel zu den Schneidekanten auf dem Gipsmodell platziert (Abb. 4a). Das Transfer-Tray wurde in der Praxis ohne Laborunterstützung aus Memosil® hergestellt (Abb. 4b).



**Abb. 6a–c:** Erste Ausrichtung. Beachten Sie das Aufrichten und die Derotation des Zahns 21 während der sechswöchigen Behandlungszeit. Die Technik, die wir verwendet haben, um die Brackets auf dem Gipsmodell zu platzieren, erwies sich als exakt genug für die erste Ausrichtung (a). Vorderansicht des Overjets der Patientin. Zu beachten ist, dass dieser sich aufgrund der Bewegung der Zähne nach bukkal während der Ausrichtungsphase vergrößert hat (b). Kleben des unteren Zahnbogens. Zahn 31 wurde nicht mit dem Drahtbogen (.0,012“er FLEXADENT™-Bogen) verbunden, bis die erste Ausrichtung stattgefunden hat.

**Nach zwölf Wochen Behandlung**

Beim zweiten Termin war erkennbar, dass die oberen Frontzähne sich begannen auszurichten. Der Overjet wurde aufgrund der Proklination der Frontzähne während der Ausrichtung erhöht.

Es wurden die unteren lingualen Brackets aufgeklebt. Es ist nicht empfehlenswert, zu lange zwischen dem Kleben der oberen und unteren Brackets zu warten, da der Kontakt zwischen den Zahnbögen zu einer Bewegung der nicht verbundenen unteren Zähne führen kann und das Transfer-Tray, das wir angefertigt haben, dann möglicherweise nicht mehr zu den Zähnen passt. Erneut beschlossen wir, nicht alle Zähne zu bekleben, sondern nur die Frontzähne 33 bis

43. Der Zahn 31, der nach bukkal geneigt war, wurde nicht mit dem Drahtbogen verbunden. Der Grund dafür ist nicht technischer Natur! Beachten Sie, dass der Draht hinter dem Zahn platziert wird, wenn wir ihn also zu diesem Zeitpunkt mit eingebunden hätten – solange kein Platz gewonnen oder geschaffen wurde – wäre der Engstand noch schlimmer geworden (Abb. 6a bis c).

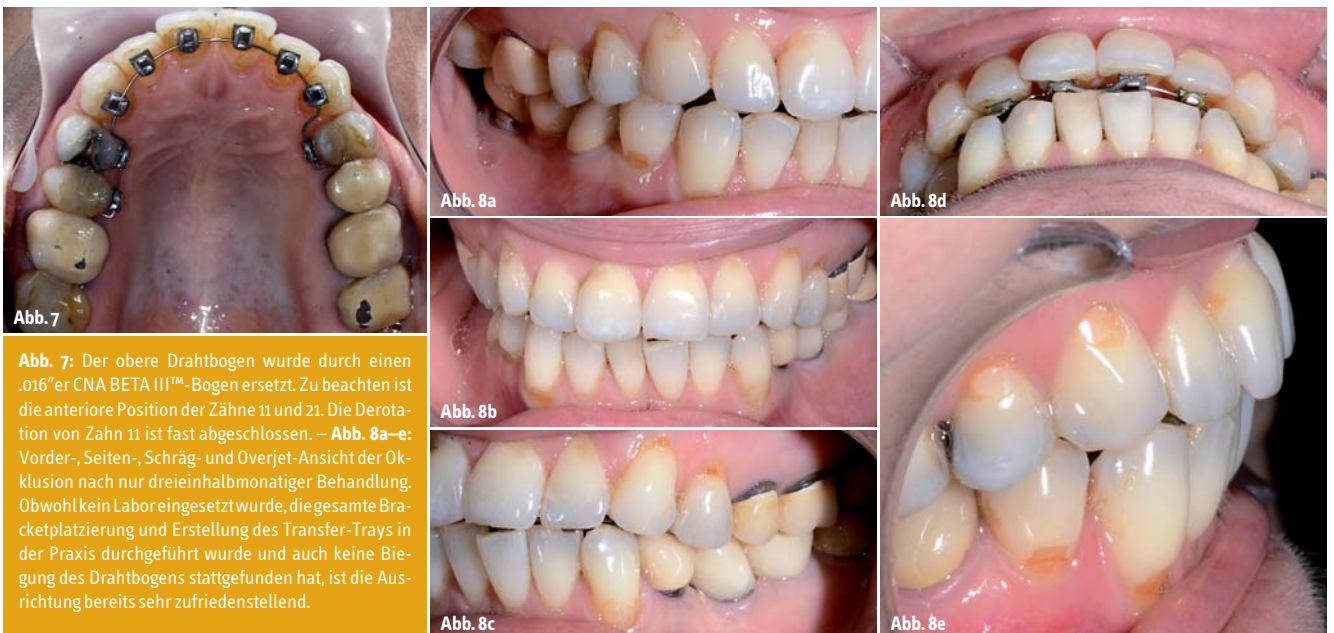**Nach 16 Wochen Behandlung**

Der Drahtbogen des oberen Zahnbogens wurde durch einen .016“er CNA BETA III™ (Fa. Adenta) ersetzt. Dieser Bogen ist steifer als der FLEXADENT™ und bietet somit mehr Kontrolle für leichtere, exakte Zahnbewegun-

gen. Auch wenn die oberen mittleren Schneidezähne fast komplett ausgerichtet sind, zeigen sie immer noch etwas mehr nach bukkal als die seitlichen Schneidezähne. Es liegt nicht genügend Platz vor, um sie im Zahnbogen auszurichten. Daher sollte zeitnah eine approximale Schmelzreduktion durchgeführt werden. Die posteriore Okklusion hat sich aufgrund der Proklination der oberen und unteren Frontzähne sowie aufgrund des fehlenden Kontaktes zwischen den unteren Schneidezähnen und des oberen lingualen Brackets auf dem oberen Frontzahn verbessert. Der untere Drahtbogen wurde durch einen labialen .016“er FLEXADENT™-Bogen ersetzt, mit zusätzlicher Anbringung einer offenen Spiralfeder aus Nickel-Titan zwischen den Zähnen 32 und 41, um Platz für den Zahn 31 zu schaffen (Abb. 7 bis 9). Dieser Fall zeigt, dass auch labiale Bögen für die Lingualtechnik leicht angepasst werden können. Da die Lingualbögen nur bis .014“ erhältlich sind, wir jedoch in diesem Fall ein leicht höheres Kraftniveau einsetzen wollten, haben wir einen labialen Behandlungsbogen an die linguale Bogenkurvatur angepasst.

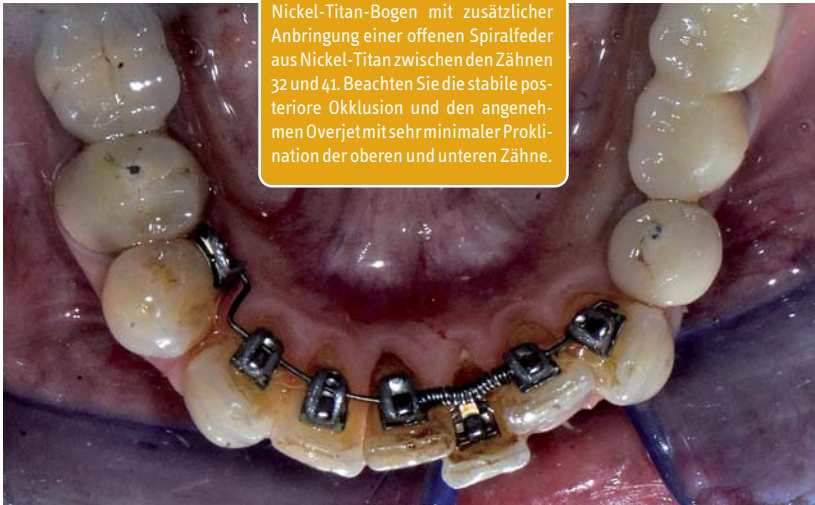**Nach 24 Wochen Behandlung**

Nachdem die Ausrichtung beinahe abgeschlossen ist, ist es Zeit, die approximale Schmelzreduktion durchzuführen und die oberen Zähne nach palatinal sowie die unteren Zähne nach lingual zu bewegen. Der Grund für diese „Rundreise“, zuerst die Zähne nach vorn und dann nach hinten zu bewegen, besteht darin,



**Abb. 7:** Der obere Drahtbogen wurde durch einen .016“er CNA BETA III™-Bogen ersetzt. Zu beachten ist die anteriore Position der Zähne 11 und 21. Die Derotation von Zahn 11 ist fast abgeschlossen. – **Abb. 8a–e:** Vorder-, Seiten-, Schräg- und Overjet-Ansicht der Okklusion nach nur dreieinhalbmonatiger Behandlung. Obwohl kein Labor eingesetzt wurde, die gesamte Bracketplatzierung und Erstellung des Transfer-Trays in der Praxis durchgeführt wurde und auch keine Biegung des Drahtbogens stattgefunden hat, ist die Ausrichtung bereits sehr zufriedenstellend.

**Abb. 9:** Okklusalansicht des unteren Zahnbogens mit .016"er FLEXADENT™ Nickel-Titan-Bogen mit zusätzlicher Anbringung einer offenen Spiralfeder aus Nickel-Titan zwischen den Zähnen 32 und 41. Beachten Sie die stabile posteriore Okklusion und den angenehmen Overjet mit sehr minimaler Proklination der oberen und unteren Zähne.



sicherzustellen, dass die ASR dann durchgeführt wird, wenn keine Rotation vorliegt und die Kontaktpunkte frei und sichtbar sind.

In dieser Phase können wir auch abschätzen, wie viel Schmelzreduktion tatsächlich erforderlich ist, um sowohl die erwünschte Ästhetik als auch die Frontzahnfunktion zu erreichen. Die ASR erfolgt mithilfe einer Lochscheibe der Firma Komet mit einer Breite von 0,14 mm. Ein Messgerät wird verwendet, um sicherzustellen, dass das Maß von 0,2 mm von jeder Seite der Zähne nicht überschritten wird. Des Weiteren kommen Dental Sof-Lex-Polierstreifen (Fa. 3M ESPE) zum Einsatz, um eine glatte Oberfläche zu erhalten. Zudem werden Fluoridierungslöffel verwendet, um die Oberfläche des Zahnschmelzes zu remineralisieren (Abb. 10a und b).

Der .016" CNA BETA III™-Bogen wird mit „Step-in“- und „Step-out“-Biegungen (Abb. 11)

modifiziert. Das Verfahren des Drahtbiegens und die Zangen, die hierbei zum Einsatz kommen, werden übrigens unter folgendem Link genauer beschrieben: [www.drromano.com/youtube](http://www.drromano.com/youtube) in „Lingual Orthodontics – Wire Bending“.

Um zusätzliche Bewegungen bestimmter Zähne zu erreichen, die letzte Korrekturen benötigen, wurde eine Kombination der Techniken verwendet. Leistungsstarke Kunststoffketten aus Elastomer können, wie in den Abbildungen 12a und b gezeigt, eingesetzt werden, um die Zähne 21 und 32 zu drehen. Ein „Down-bend“ kommt zur Anwendung, um Zahn 21 auszurichten.

Die abschließende Phase kann wenige Wochen dauern und es wird empfohlen, den Patienten alle zwei Wochen einzubestellen, um eine optimale Kontrolle unerwünschter Nebenwirkungen zu realisieren.

### Nach 30 Wochen Behandlung: Debonding und Retention

Sieben Monate nach dem Bekleben des oberen Zahnbogens und vier Monate nach dem Bekleben des unteren Zahnbogens war der Fall abgeschlossen. Die Brackets wurden entfernt sowie festsitzende Retainer von 3-3 im Unter- sowie Oberkiefer aufgeklebt. Für die Anwendung in der Nacht wurden darüber hinaus in Vakuumtechnik hergestellte Retainer mitgegeben (1 mm).

Die Schneidkanten der oberen Frontzähne wurden parallel zur Okklusionsebene und zur Lachlinie poliert. Bei Bedarf wird die Patientin an einen Zahnarzt für Restaurationen verwiesen, um die Rekonturierung der Zähne abzuschließen, ein Bleaching durchzuführen oder Veneers herstellen zu lassen (Abb. 13a bis e; Abb. 14).

### Diskussion

Solche Fälle, wie das hier beschriebene Patientenbeispiel, sind in jeder Praxis üblich. Aufgrund unserer über viele Jahre währenden Beschäftigung mit der ästhetischen Zahnmedizin haben wir unseren Schwerpunkt auf den idealen Behandlungsplan gelegt. Dieser sieht gewöhnlich den Ersatz alter Restaurationen, eine Veränderung der Gingivahöhe sowie eine langandauernde, komplexe kiefer-




Abb. 11

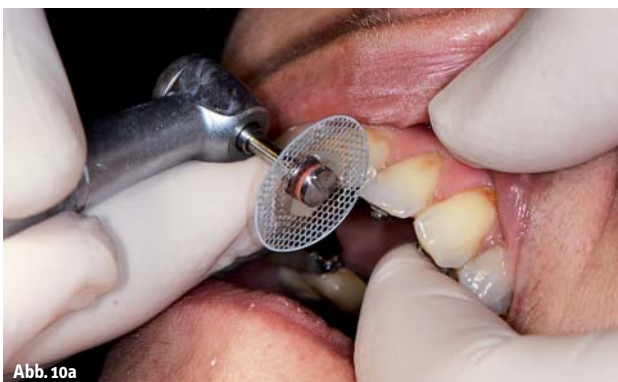

Abb. 10a

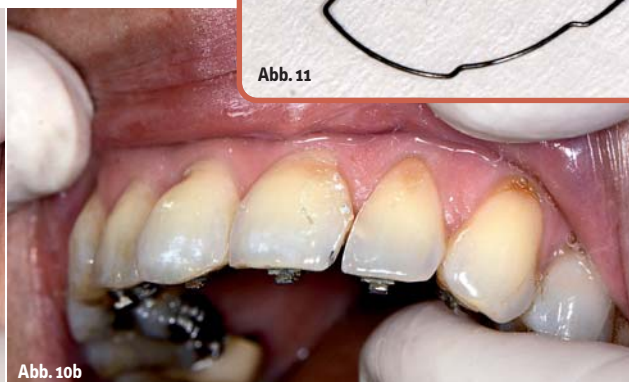
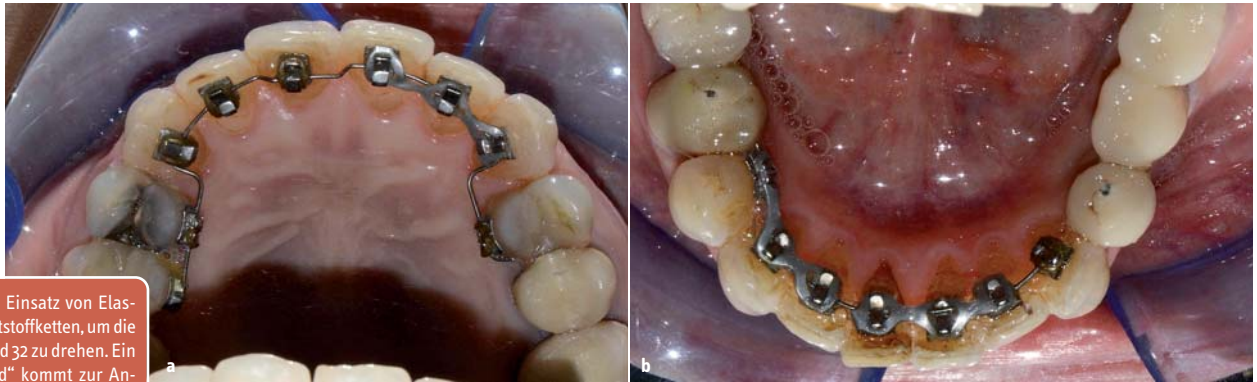
Abb. 10b

**Abb. 10a, b:** Die Lochscheibe mit 0,14 mm wird für die approximale Schmelzreduktion verwendet. Achtung, es kann nur dann eine glatte Oberfläche erreicht werden, wenn keine Überlappung zwischen den zuvor gedrehten Zähnen vorliegt. – **Abb. 11:** Step-in- und Step-out-Biegungen zur Erzeugung der palatinalen Bewegung der Zähne 11 und 21 nach Durchführung der ASR. Es ist zu beachten, dass das Bewegen der Zähne nach hinten auch ein Extrusionsmoment erzeugt. In diesem Fall ist dies aufgrund der mäßigen Exposition der Zähne beim Lächeln und der Tendenz zum offenen Biss gewünscht. Wenn die Extrusion nicht vorteilhaft ist, sollte in den Drahtbogen in diesem Bereich ein „Up-bend“ eingesetzt werden.



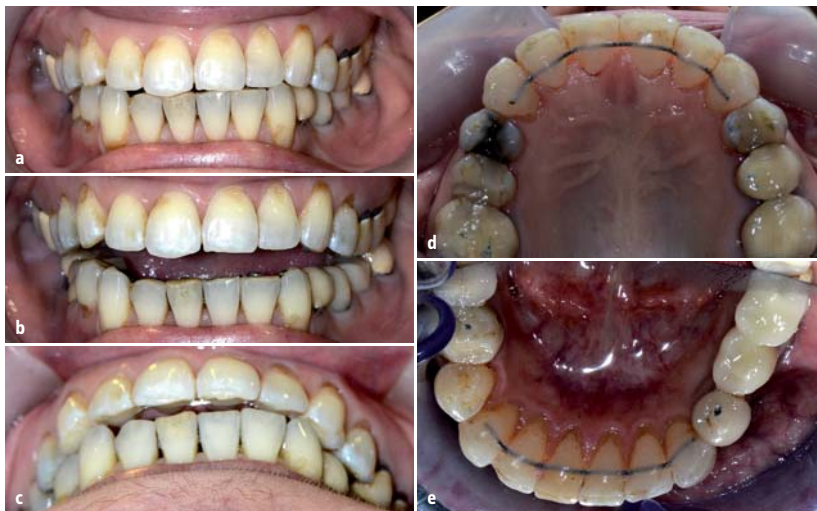**Abb. 12a, b:** Einsatz von Elastomer-Kunststoffketten, um die Zähne 21 und 32 zu drehen. Ein „Down-bend“ kommt zur Anwendung, um Zahn 21 auszurichten.

orthopädische Behandlung des gesamten Zahnbogens vor. In den meisten Fällen sind die Patienten nicht bereit, sich einer so umfassenden und anspruchsvollen Behandlung zu unterziehen, von den entstehenden Kosten ganz zu schweigen. Die linguale Orthodontie existiert seit den 1970er-Jahren, sie wird jedoch nach wie vor selten von den Kieferorthopäden angewendet. Aufgrund des engen und kleinen Um-

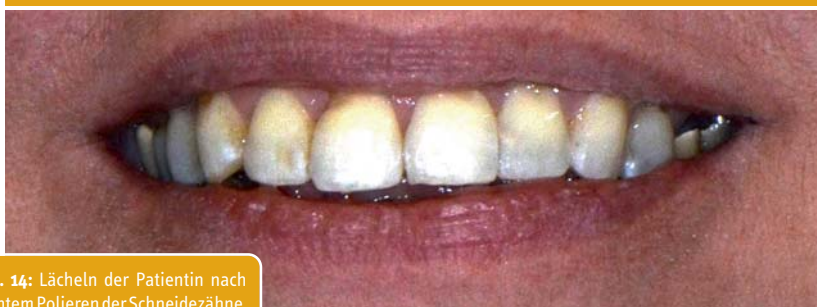fangs der Zahnbögen ist die Biomechanik hierbei komplexer, sodass ein exaktes Bekleben der Zähne entscheidend ist. Zudem machen die anfallenden Laborkosten die Lingualtechnik exklusiv und für viele unerreichbar. Aufgrund des einfachen Designs von JOY™ Lingualbrackets, die die Zähne in vier Gruppen aufteilen (3-3 OK, 3-3 UK, OK/UK-Prämolaren und Molaren), wird die Lingualbehandlung einfach und kostengünstig für den Patienten.

Solange die Behandlungsziele begrenzt und die erforderliche Veränderung der Zahnposition minimal ist, kann jeder Kieferorthopäde das schrittweise Verfahren von der Behandlungsplanung über das Bracketkleben, dem Einligieren der Bögen bis hin zum Bogenbiegen und zur Umformung durchführen und somit den Fall binnen kurzer Zeit mit erschwinglichen Kosten für Patient und Praxis abschließen. Die Grenzen der Biomechanik und die Platzanfordernis zur Vollendung der Ausrichtung sind besonders zu beachten. Sobald die Brackets entfernt wurden, sollte große Aufmerksamkeit auf die Retention gelegt werden, da die Tendenz zum Rezidiv sehr hoch ist. Wenn jedoch die posteriore Okklusion aufrechterhalten wird, steigt die Wahrscheinlichkeit einer langfristigen Stabilität.

\* Fa. Adenta GmbH Gilching, [www.adenta.de](http://www.adenta.de)




**Abb. 13a–e:** Okklusionsaufnahmen der Zähne beim Entfernen der Brackets. Zu beachten ist die aufrechte Position der zuvor geneigten oberen mittleren Schneidezähne und ihre Derotation. Die Zähne sind noch abradier (wie vor der Behandlung) und weisen eine leichte Proklination auf. Der Overjet liegt mit 1,5 bis 2 mm im normalen Bereich. Die Gingivalinie ist nicht angeglichen, entspricht aber akzeptablen ästhetischen Standards.



**Abb. 14:** Lächeln der Patientin nach leichtem Polieren der Schneidezähne.

### Kurzvita



Rafi Romano  
DMD, MSc  
[Autoreninfo]

### Adresse

Rafi Romano DMD, MSc  
34 Habarzel St.  
Tel Aviv 69710  
Israel  
Tel.: +972 3 6477878  
Fax: +972 3 6477646  
[rafi@drromano.com](mailto:rafi@drromano.com)  
[www.drromano.com](http://www.drromano.com)