

KN Aktuell

Laser in der KFO-Praxis (2)

Wie die Lasertechnologie in der kieferorthopädischen Klinik zum Einsatz kommt, erläutert Dr. M.Sc. Peter Kleemann in Teil 2 der dreiteiligen KN-Artikelserie. Dabei stehen insbesondere die Hartgewebeanwendungen im Mittelpunkt.

Wissenschaft & Praxis
» Seite 10

Wartezimmer-Aufenthalt

Helmut Seßler zeigt Möglichkeiten auf, wie Patienten das Warten in KFO-Praxen so angenehm wie möglich gestaltet und dabei gleichzeitig die Patientenbindung erhöht werden kann.

Praxismanagement
» Seite 25

Abläufe verschlanken

Wie mithilfe eines professionalisierten Qualitätsmanagements lästige bürokratische Prozesse in der kieferorthopädischen Praxis verschlankt werden können, erläutert Renate Maier.

Praxismanagement
» Seite 28

WCO im Porträt

KN sprach mit den Geschäftsführern der World Class Orthodontics/Ortho Organizers GmbH, Hubert Stiefenhofer und Michael Penthin, über aktuelle Entwicklungen sowie künftige Projekte.

Porträt
» Seite 34

Mechanische Strategien zur Verbesserung der Behandlungsstabilität offener Bisse

Ein Beitrag von Prof. Dr. Guilherme Janson, Direktor der Abteilung Kieferorthopädie der Bauru Dental School der Universität São Paulo/Brasilien, und Prof. Dr. Fabrício Valarelli von der Ingá Dental School in Maringá/Brasilien sowie Koordinator des Orthodontic Specialty Program des Dental Post-Graduate Institute in Bauru/São Paulo.

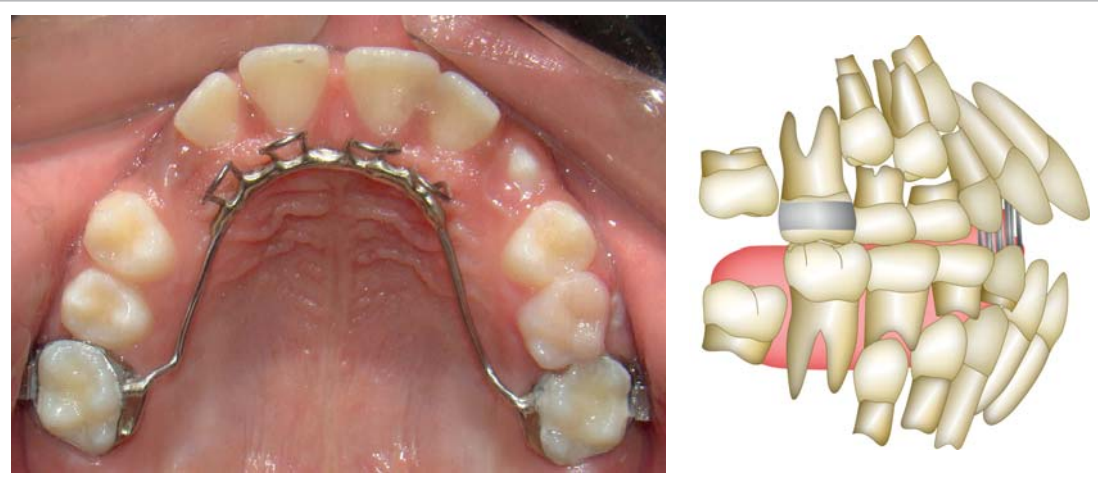


Abb. 1: Die Gaumenklammer funktioniert wie eine mechanische Barriere für die Zunge, wobei sie die normale vertikale Entwicklung der Frontzähne ermöglicht.

In der Behandlung von Milchzahn- und Wechselgebissen muss die Therapie und Stabilität eines frontal offenen Bisses anders angegangen werden als im bleibenden Gebiss, da die dentoskelettale Reaktion auf die Behandlung und die Stabilität anders sind.¹⁶

Behandlung im Milchzahn- und Wechselgebiss

Die Behandlung im Milchzahn- und Wechselgebiss kann wie folgt zusammengefasst werden: Vor einem Alter von fünf Jahren sollten keine Apparaturen eingesetzt werden. Es wird lediglich eine

Belohnungsstrategie empfohlen, d. h. vorzuschlagen, die Gewohnheit des Daumen- oder Schnullerlutschens gegen ein Spielzeug einzutauschen, das das Kind haben will.⁹ Ab einem Alter von fünf Jahren muss die Gewohnheit mithilfe einer Gaumenklammer oder Zungenspornen abge-

wöhnt werden.¹⁹ Wenn aufgrund einer Nasenblockade ein Mundatmungsproblem besteht, sollte das Kind zur Behandlung an einen Hals-Nasen-Ohren-Facharzt überwiesen werden. Nach Schließung des offenen Bisses sollte

» Seite 4

Der progene Formenkreis

Ein Beitrag zur Therapie von Klasse III-Dysgnathien von Kieferorthopäde Dr. Heiko Goldbecher und Priv.-Doz. Dr. Dr. Robin Seeberger, Facharzt für MKG-Chirurgie und Oralchirurgie.

Die Klasse III-Dysgnathie stellt eine skelettale Abweichung der Lagebeziehung zwischen Ober- und Unterkiefer in der Sagittalebene dar. Häufig ist diese mit einer Abweichung der Größe des Oberkiefers (klein) und Unterkiefers (groß) kombiniert. In Abhängigkeit, in welcher(n) der jeweiligen Ebene(n) die Lagebeziehung zwischen Ober- und Unterkiefer noch zusätzlich eine Abweichung erfährt, ergeben sich weitere Probleme in der Therapie und Retention des Behandlungsergebnisses:

Ebenen

Sagittalebene (KIG M): progen <> pseudoprogen
Vertikalebene (KIG O): offen <> tief
Transversale (KIG K): ein- oder beidseitiger Kreuzbiss

Frühbehandlung – frühe Behandlung

Die häufigste Anomalie des progener Formenkreises ist in der Milchzahndentition und dem frühen Wechselgebiss der ein- oder beidseitige Kreuzbiss (Abb. 1). So macht der Kreuzbiss ca. 35% der Frühbehandlungsfälle im Patientengut unserer KFO-Praxis aus. Kreuzbisse lassen sich gut mithilfe herausnehmbarer Behandlungsmittel, wie z. B. einer Dehnplatte mit seitlichen Aufbissen (Abb. 2), therapieren. Wenn sich andere Abweichungen wie z. B. offene Bisse hinzugesellen, besteht auch die Möglichkeit, den

ANZEIGE



7. BENEFIT® Anwender-Treffen Düsseldorf

Save the date!
24.+25. Juni 2016 www.dentalline.de

» Seite 17

ANZEIGE

Dual-Top™
Anchor-Systems

PROMEDIA MEDIZINTECHNIK

SIMPLY THE BEST!



STERIL

PROMEDIA MEDIZINTECHNIK
A. Ahnfeldt GmbH
Marienhütte 15 • 57080 Siegen
Tel.: 0271/31 460-0 • Fax: 0271/31 460-80
www.promedia-med.de
E-Mail: info@promedia-med.de

ANZEIGE

Ormco
Your Practice. Our Priority.

DIE ALL-INKLUSIV-LÖSUNG MIT INDIVIDUELLEN
Brackets, Bögen & Positionierhilfen

INSIGNIA
ADVANCED SMILE DESIGN™



Sylt 2016
DAMON FORUM

10.-11. Juni 2016 im A-Rosa Hotel Sylt
Registrieren Sie sich jetzt!

www.ormcoeurope.com