

Die Photodynamische Therapie gilt als eine der innovativsten Einsatzfelder für dentale Laseranwendungen. Aufgrund ihres breiten Wirkspektrums findet sie in immer mehr Bereichen der Zahnmedizin Anwendung. Das folgende Fallbeispiel berichtet über den minimalinvasiven Einsatz eines PT-Systems mit grünem Sensitizer in der Alterszahnheilkunde.

Dr. Georg Bach  
[Infos zum Autor]



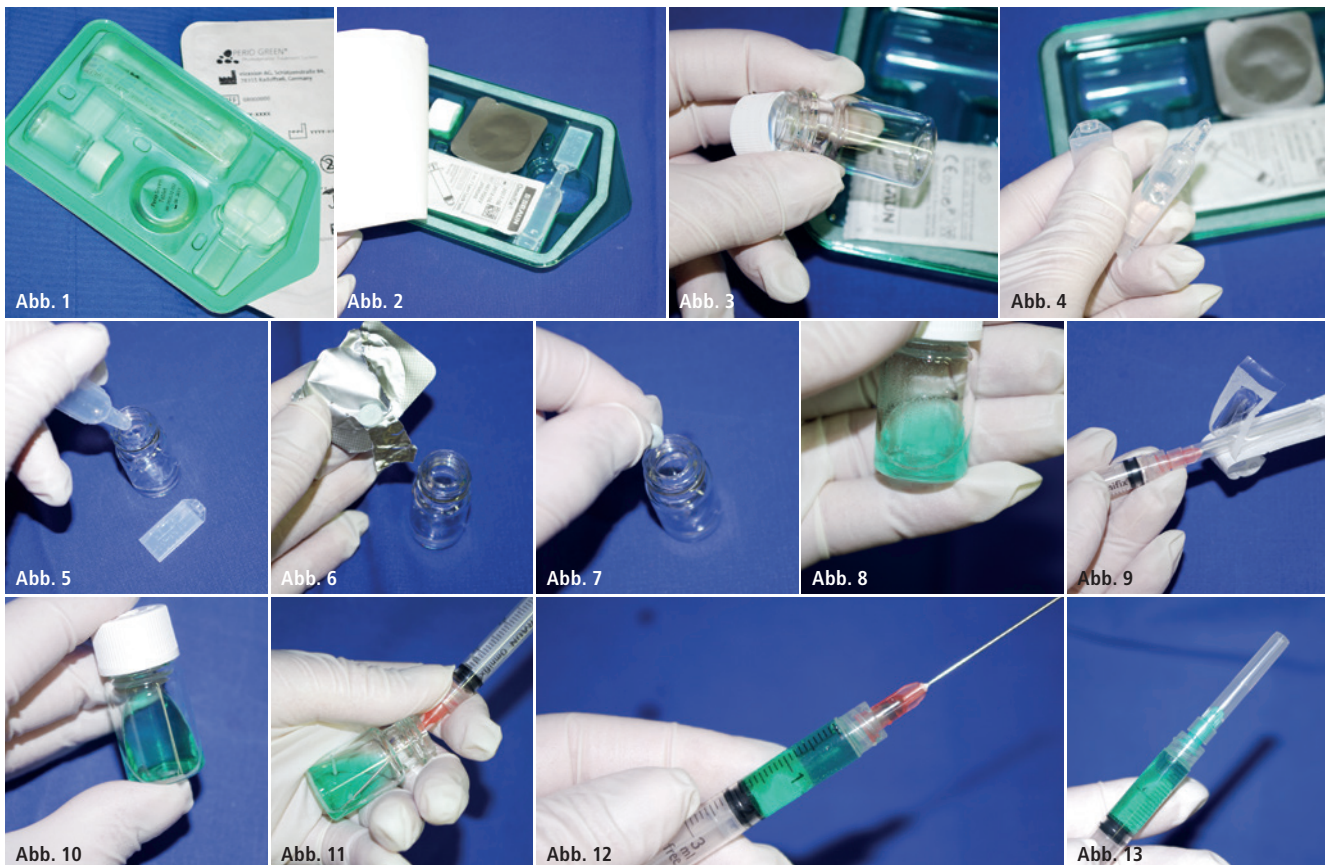## Langzeitbehandlung periimplantärer Läsionen in der Alterszahnheilkunde

Dr. Georg Bach

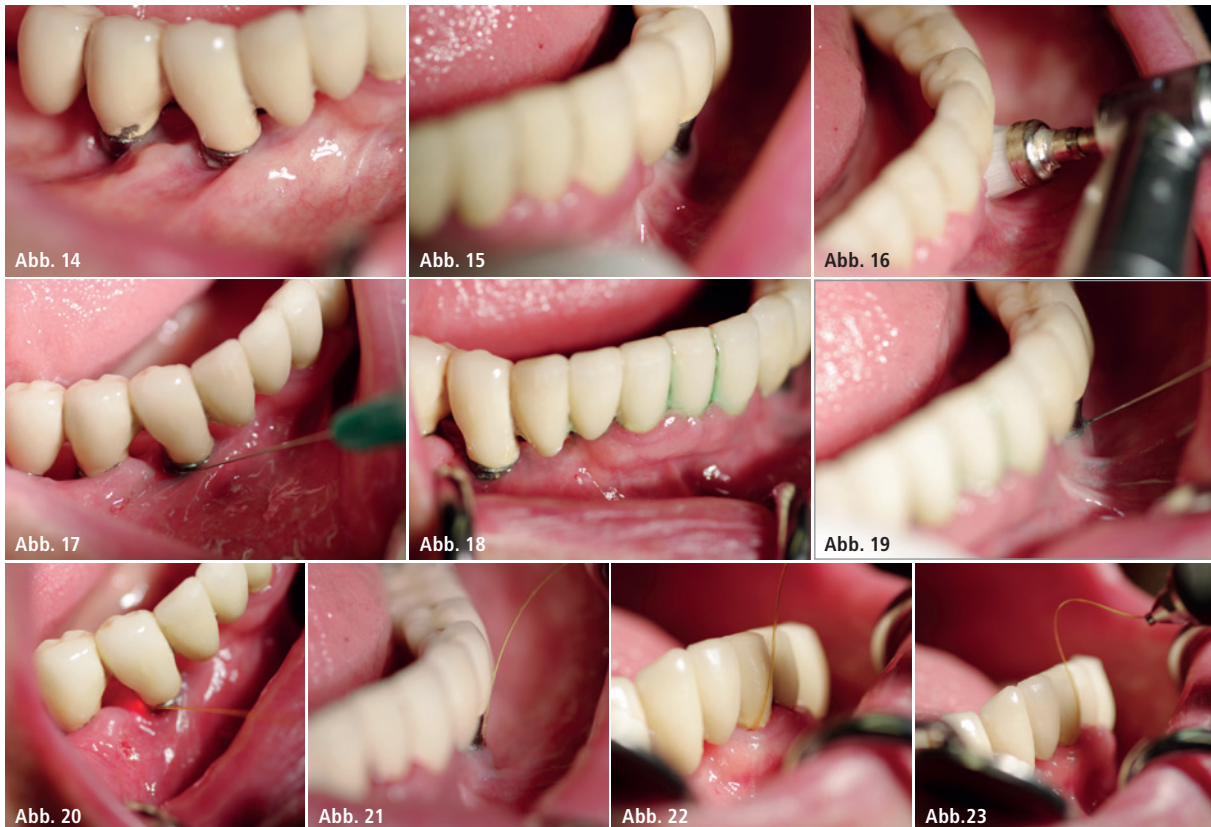Die Photodynamische Therapie (PDT) hat der Laserzahnheilkunde in den vergangenen Jahren viele neue Anwender gebracht und ihr einen enormen Schub

nach vorne gegeben. Ihre Vorteile: Sie ist minimalinvasiv, wirkt nachhaltig und verfügt neben einer Fülle wissenschaftlicher Untersuchungen und Studien seit

der DGL-Tagung 2012 über eine einheitliche Nomenklatur. In diesem Zusammenhang wird zwischen einer „echten“ PDT und einer, deren Sensitizer eine



**Abb. 1–13:** Anmischen des Sensitizers. Im Set sind alle Bestandteile enthalten, um in einem Glasfläschchen die Farbstofftablette in einer bereitgestellten Flüssigkeit aufzulösen und zur gebrauchsfertigen Sensitizerlösung zu verarbeiten, die nach ca. 30 Minuten gebrauchsfertig ist und intraoral appliziert werden kann.



**Abb. 14–23:** Fallbeispiel – Im Sinne einer Full-Mouth-Desinfektion wird neben den von der Periimplantitis betroffenen Implantaten auch der Restzahnbestand des Unterkiefers mit der ICG-basierten Photodynamischen Therapie behandelt.

(bakterizide) Eigenwirkung hat, unterschieden. Bei der „echten“ PDT tritt der Zelltod des pathogenen Bakteriums ausschließlich durch die Interaktion zwischen Sensitizer und Laserlicht ein, bei der Sauerstoff entsteht. Als Folge geht die pathogene Zelle zugrunde. Eine weitere Unterscheidung der Photodynamischen Therapie kann bei den Sensitizern getroffen werden. Hier sind blaue (in der Regel mit bakterizider Eigenwirkung) und grüne (in der Regel ohne bakterizide Eigenwirkung) Farbstoffe im Einsatz. Im Fokus des aktuellen Interesses stehen zurzeit zweifellos Systeme mit grünem Sensitizer, die in der Regel auf ICG-Basis (Indocyaningrün) mit einem 810nm-Diodenlaser (nahes Infrarot) zum Einsatz kommen.

#### ICG-basierte Sensitizer für die Photodynamische Therapie

Indocyaningrün (ICG) ist ein anerkannter Wirkstoff, der in der Augenheilkunde zum Standardverfahren gehört und auch in der Onkologie, der Dermatologie und in der Tiermedizin seit

Jahren eingesetzt wird. Wird er mit niedrigerenergetischem Laserlicht einer Wellenlänge von 810nm bestrahlt, verspricht er eine erfolgreiche Parodontitis- und Periimplantitistherapie.

#### Fallbeispiel

Vor elf Jahren hatte die neunund-siebzehnjährige Patientin Implantate im Unterkiefer erhalten. Nach einigen Jahren „kompletter Zufriedenheit“ mit der Implantatversorgung traten erste Komplikationen auf. Waren diese zunächst eher auf die Suprakonstruktion beschränkt (kleine Keramikabplatzungen/Lösen der Suprakonstruktion), so mehrten sich in den vergangenen drei Jahren auch Probleme mit den Implantaten selbst – Beschwerden wie rezidivierende Entzündungen, durchaus auch schmerzhafter Natur, und Bluten beim Zähneputzen traten immer wieder auf.

Lokale und systemische Antibiosen erbrachten nur kurzzeitige Besserung. So erfolgte eine Überweisung in unsere Praxis. Bereits in der ersten, noch oberflächlichen intraoralen Inspektion zeigten sich

klinische Befunde, die mit der Diagnose Periimplantitis vollumfänglich vereinbar wären: massive perimplantäre Knochenverluste, schüsselförmige Defektsituation, Schmerzen bei der Sondierung der Weichteilmanschette. Der Röntgenbefund bestätigte indes die klinische Erstdiagnose, es handelte sich um das Vollbild einer Periimplantitis.

Ein Implantat (linke Unterkieferhälfte) war bereits derart vom Knochen befreit, dass nur noch allenfalls 50% der ehemals von Knochen bedeckten Titanoberfläche osseointegriert waren. An diesem künstlichen Zahnpfiler wäre durchaus auch eine Explantation mit anschließender Augmentation und späterer Neuimplantation zu erwägen gewesen.

Bereits in diesem frühen Stadium der Entscheidungsfindung erfolgte ein hausärztlich-internistisches Veto für Eingriffe mit erhöhtem Blutungsrisiko, mit erhöhtem Bakteriämierisiko und mit hoher Invasivität, das in dem erheblich eingeschränkten Gesundheitszustand der Patientin bedingt war. Mit diesen begründeten therapeutischen Einwän-

## Behandlungsschema Perio Green

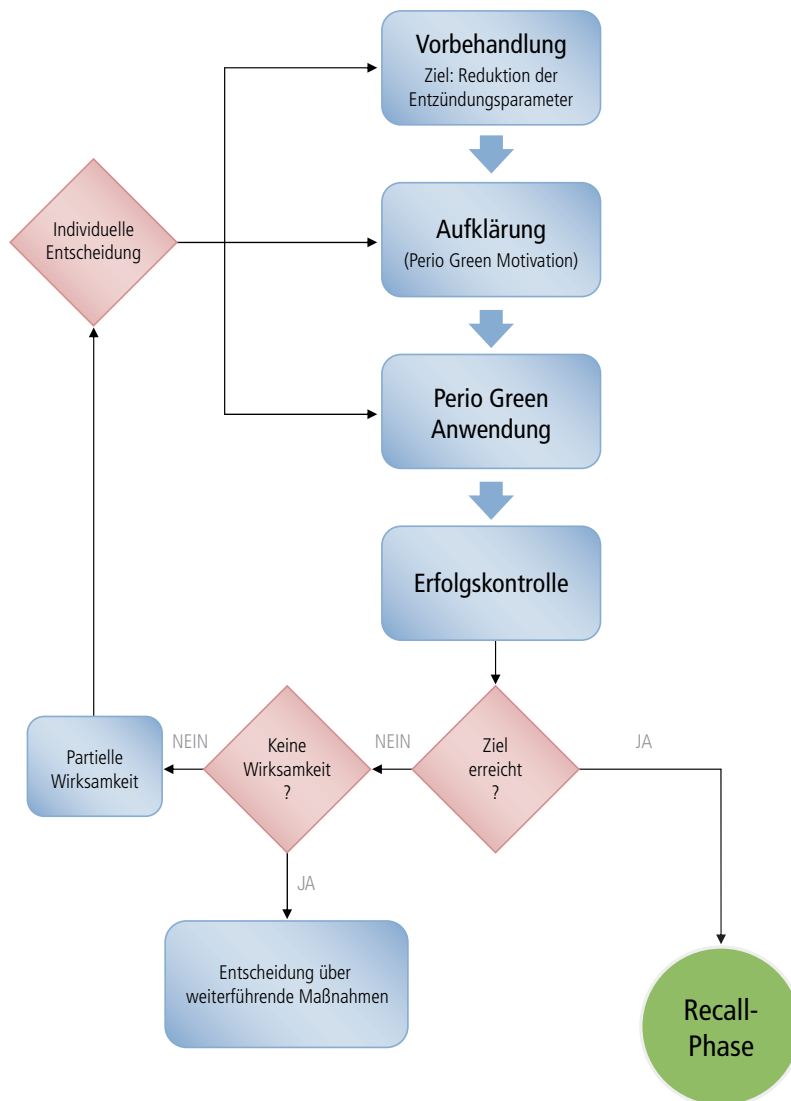


Abb. 24: Behandlungsschema der ICG basierten Photodynamischen Therapie „Perio Green“.

den fiel die Wahl auf die Durchführung einer Photodynamischen Therapie leicht. Zum Einsatz kam ein grüner Sensitizer auf ICG-Basis (Perio Green®, elexxion, Radolfzell) in Kombination mit einem 810 nm-Diodenlaser (100 mW, gepulst). Es handelt sich hierbei um ein PDT-System mit aufeinander abgestimmten Komponenten. Der Sensitizer wird direkt vor der Behandlung mittels einer Farbstofftablette, welche in einer im Kit enthaltenen Flüssigkeitsmenge aufgelöst wird, hergestellt (Abb. 1–13) und intraoral appliziert. Das Einbringen des niedrigviskosen, hellgrünen Sensitive gestaltet sich im Vergleich mit hochviskosen, blauen Sensitizern

anspruchsvoll, denn es muss mit einer Tröpfcheneinschwemmtechnik gearbeitet werden.

Nach Applikation und Einwirken des Sensitive wird die Laserfaser in das Zielgewebe eingeführt und das niedrig-energetische Diodenlaserlicht (810 nm) in das Gewebe gestrahlt (Abb. 14–23). Die mit anderen Sensitizern oftmals beobachtete lang anhaltende Färbung der Gingiva nach Behandlungsabschluss ist nicht gegeben. Bereits nach mehrfachem Ausspülen sind keine Reste des Farbstoffes mehr intraoral zu erkennen. Eine Woche sowie vier Wochen später erfolgte eine intraorale Kontrolle bei weitestgehender Beschwer-

defreiheit, die bis dato anhält. Um dieses (erstrebte) Ziel für die Patientin zu erhalten, befindet sie sich in einem Vierteljahres-Recall, dessen Inhalt stets eine professionelle Zahnreinigung und bei jedem zweiten Recall eine weitere Photodynamische Therapie ist. Da die Patientin erstmals seit Jahren weitestgehend beschwerdefrei ist und an ihrem Gesundheitszustand wohl leider keine positiven Veränderungen zu erwarten sind, haben wir uns auf diese Form der minimalinvasiven Erhaltungstherapie geeinigt. Auch angesichts der damit verbundenen Verpflichtungen erfolgte seitens der Patientin das trockene Fazit: „Das ist es mir wert!“

### Fazit

Aus meiner Sicht ist die Photodynamische Therapie zur Behandlung einer periimplantären Infektion eine minimalinvasive Option im Vergleich zu konventionellen Methoden – und zwar am besten und effektivsten mit einem verifizierten Behandlungsprotokoll (Abb. 24) für die Praxis und mit einem Sensitizer ohne Eigenwirkung. Bei Patienten, bei denen aufgrund eines eingeschränkten Gesundheitszustandes stärker invasive Therapieoptionen erschwert werden oder gar nicht möglich sind, und bei solchen, bei denen eine Bakteriämie zum Risiko wird, ist für mich die Photodynamische Therapie zwischenzeitlich Methode der Wahl.

### Kontakt

#### Dr. Georg Bach

Facharzt für Oralchirurgie  
Rathausgasse 36  
79098 Freiburg im Breisgau  
doc.bach@t-online.de